





Mamoplastia redutora modificada para otimização de abordagem oncológica: resultados iniciais e revisão da literatura


Modified reduction mammoplasty for optimization of oncological approach: initial results and literature review

GABRIEL SALUM D'ALESSANDRO ^{1*} 

ALEJANDRO POVEDANO ¹ 

FABIANA MIDORI TAKEUCHI ¹ 

NATALIA LIMA E SILVA CREMA ¹ 

JOÃO CARLOS SAMPAIO GÓES ¹ 

■ RESUMO

Introdução: O câncer de mama é a segunda neoplasia mais comum entre as mulheres. A constante evolução científica tem permitido abordagens cirúrgicas cada vez menos invasivas, diminuindo a morbidade relacionada ao tratamento sem prejuízo oncológico. O objetivo deste artigo é mostrar os resultados cirúrgicos e a versatilidade da mamoplastia redutora com a técnica de Pitanguy modificada, para otimização da reconstrução imediata associada à cirurgia oncológica.

Métodos: Apresentamos os casos de três pacientes submetidas à técnica proposta. A marcação da mama com diagnóstico de câncer é planejada seguindo os princípios da mamoplastia redutora descrita por Pitanguy. Porém, o triângulo de ressecção inferolateral é transposto para a área supratumoral. Ele pode ser posicionado da junção dos quadrantes laterais (JQL) até o quadrante superolateral (QSL) da mama oncológica.

Resultados: As três pacientes foram submetidas à técnica descrita associada à mamoplastia de simetrização contralateral com a técnica de Pitanguy. Todas realizaram radioterapia adjuvante, associada ou não à quimioterapia. Duas pacientes evoluíram sem intercorrências e uma apresentou pequena necrose de 1x1cm na junção inferior dos retalhos na mama com câncer, que foi tratada de maneira conservadora sem atrasar o tratamento adjuvante. Todas seguem satisfeitas com o resultado estético. **Conclusão:** A técnica descrita mostrou-se uma boa alternativa para tumores localizados entre a JQL e o QSL da mama oncológica, proporcionando ressecções mais amplas e dessa forma ampliando a indicação de cirurgia conservadora e reduzindo a necessidade de cirurgia radical, com melhores resultados estéticos sem prejuízo do desfecho oncológico.

Descritores: Neoplasias da mama; Mamoplastia; Mama; Mastectomia segmentar; Doenças mamárias.

Instituição: Instituto Brasileiro de Controle do Câncer (IBCC), Serviço de Cirurgia Plástica, São Paulo, SP, Brasil.

Artigo submetido: 22/12/2019.
Artigo aceito: 2/3/2020.

Conflitos de interesse: não há.

DOI: 10.5935/2177-1235.2020RBCP0029

¹ Instituto Brasileiro de Controle do Câncer (IBCC), Serviço de Cirurgia Plástica, São Paulo, SP, Brasil.

■ ABSTRACT

Introduction: Breast cancer is the second most common cancer among women. Constant scientific evolution has allowed increasingly less invasive surgical approaches, reducing treatment-related morbidity without cancer damage. The objective of this article is to show the surgical results and the versatility of reduction mammoplasty with the modified Pitanguy technique to optimize the immediate reconstruction associated with cancer surgery. **Methods:** We present the cases of three patients who underwent the proposed technique. Marking of the breast diagnosed with cancer is planned following the principles of reduction mammoplasty described by Pitanguy. However, the inferolateral resection triangle is transposed into the supratumoral area. It can be placed from the junction of the lateral quadrants (JLQ) to the superolateral quadrant (SLQ) of the oncological breast.

Results: the three patients underwent the described technique associated with contralateral symmetrization mammoplasty with the Pitanguy technique. All were submitted to adjuvant radiation therapy, associated or not with chemotherapy. Two patients progressed without incident and one had a small necrosis of 1x1 cm at the flaps lower junction in the breast with cancer, which was treated conservatively without delaying the adjuvant treatment. All were satisfied with the aesthetic result. **Conclusion:** The described technique proved to be a good alternative for tumors located between the JLQ and the SLQ of the oncological breast. It provides broader resections and thus expands the indication for conservative surgery and reduces the need for radical surgery, with better aesthetic results without impairment of the cancer outcome

Keywords: Breast neoplasms; Mammoplasty; Mama; Segmental mastectomy; Breast diseases.

INTRODUÇÃO

O câncer de mama é a neoplasia mais comum entre as mulheres, após os tumores de pele. Segundo dados do Instituto Nacional do Câncer (INCA), a estimativa de casos novos no Brasil é 57.900 para o ano de 2018, correspondendo a 29% do total de neoplasias diagnosticadas. Estatísticas indicam um aumento progressivo na sua incidência, representando 24,2% do total de casos de câncer femininos no mundo em 2018, sendo a quinta causa de morte por câncer em geral (626.679 óbitos) e a causa mais frequente de morte por câncer em mulheres¹.

A neoplasia maligna da mama apresenta diferentes tipos histológicos e variados perfis moleculares, possibilitando abordagens terapêuticas cada vez mais individualizadas.

A constante evolução científica gerando melhor entendimento sobre o câncer de mama tem permitido abordagens cirúrgicas cada vez menos invasivas, diminuindo a morbidade relacionada ao tratamento sem prejuízo oncológico.

O primeiro tratamento eficaz para o câncer de mama foi a mastectomia radical descrita por Halsted, em 1894², que se caracterizava pela ressecção da mama (pele e glândula), dos dois músculos peitorais e dos três níveis dos linfonodos axilares em monobloco, obtendo-se baixas taxas de recidiva local e boa sobrevida global.

Em 1948, Patey e Dyson³ publicaram uma série de casos de mastectomias radicais com a preservação do músculo peitoral maior, obtendo resultados semelhantes à cirurgia radical clássica e com menor morbidade.

Posteriormente, em 1965, Madden⁴ publicou um estudo preconizando a preservação de ambos os músculos peitorais e obteve semelhantes resultados oncológicos, com menores taxas de complicação.

Com seus estudos clássicos, iniciados na década de 70, Veronesi et al., em 1981⁵ e Fisher et al., em 1985⁶, mudaram o paradigma da radicalidade no tratamento do câncer de mama. Eles observaram que, em casos selecionados, as cirurgias conservadoras das mamas (CC) associadas com a radioterapia proporcionavam resultados oncológicos semelhantes aos das cirurgias radicais e com redução significativa das morbidades.

O principal objetivo das CC é a ressecção tumoral com margens adequadas atingindo resultados estéticos favoráveis. Bons resultados estéticos associam-se a uma melhor qualidade de vida para a mulher com câncer de mama⁷.

Contudo, a CC tem como principal limitação a relação entre a área de ressecção tumoral e o tamanho da mama. Quando esta relação é desfavorável, os resultados cirúrgicos observados são frequentemente inestéticos⁸.

Assim, neste cenário desfavorável, a associação da técnica de ressecção oncológica com a de mamoplastia, torna-se uma alternativa eficaz para evitar a cirurgia radical. Esta associação técnica permite ressecções mamárias de 20-40% sem prejuízos estéticos⁹⁻¹¹.

OBJETIVO

No presente artigo, pretende-se mostrar os resultados cirúrgicos e a versatilidade da mamoplastia redutora preconizada por Pitanguy modificada para otimização da abordagem oncológica imediata, associada à simetria da mama contralateral.

MÉTODOS

Trata-se de um estudo observacional, retrospectivo, com descrição de uma série de casos clínicos consecutivos, realizado por meio de revisão de prontuários médicos de pacientes operadas e acompanhadas ambulatorialmente no Instituto Brasileiro de Controle do Câncer (IBCC), São Paulo/SP.

O mesmo foi aprovado pelo Comitê de Ética em Pesquisa da Instituição e registrado na Plataforma Brasil (CAAE: 26068219.8.0000.0072). Foi solicitada e aceita dispensa de obtenção do Termo de Consentimento Livre e Esclarecido (TCLÉ) das pacientes, pois se trata de um estudo observacional e retrospectivo.

Foram coletados dados de 3 pacientes submetidas à mamoplastia redutora modificada para otimização oncológica, associada à simetria da mama contralateral, durante o período de agosto de 2018 a julho de 2019.

Planejamento cirúrgico

O planejamento cirúrgico é realizado com enfoque multidisciplinar, ou seja, com a interação entre a ressecção oncológica realizada pela equipe da mastologia e a reconstrução da mama com tecidos locais associada à simetria da mama contralateral, realizada pela equipe da cirurgia plástica. A marcação da mama com diagnóstico de câncer é planejada seguindo os princípios da mamoplastia redutora descrita por Pitanguy. Contudo, o triângulo de ressecção inferolateral é transposto para a área supratumoral. A localização exata deste triângulo

transposto não é fixa e é adequada individualmente para cada paciente, de acordo com a localização da lesão, para otimização da técnica. Ela pode ser posicionada da junção dos quadrantes laterais (JQL) até o quadrante superolateral (QSL) da mama oncológica (Figura 1).

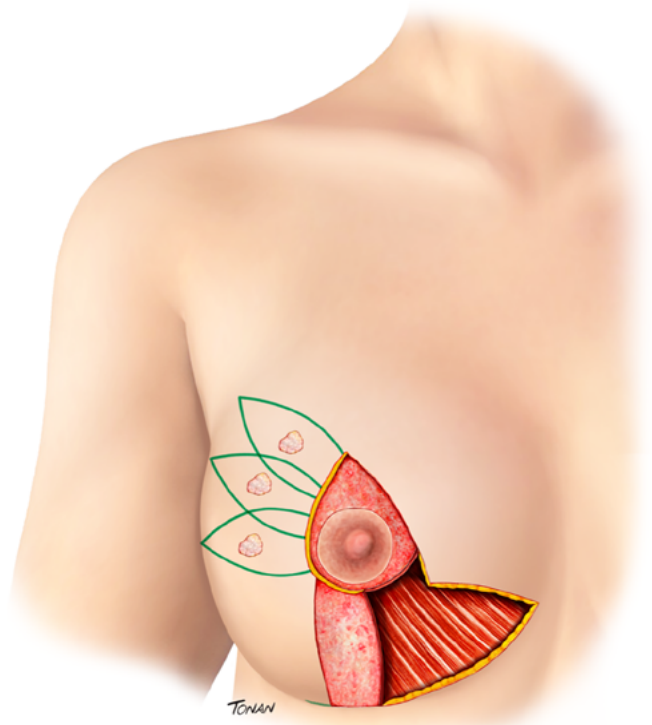


Figura 1. Planejamento cirúrgico da mama oncológica.

O pedículo preferencial para reposicionamento do complexo areolopapilar (CAP) é o superomedial, pois não interfere na ressecção oncológica, mesmo nas lesões que chegam até a região central (RC) da mama (Figura 1).

Nas lesões que chegam até a RC, geralmente há necessidade de ressecções mais amplas para obtenção de margens oncológicas satisfatórias. Nestes casos, para evitar a redução excessiva do volume mamário, pode-se realizar um retalho desepidermizado da região inferior da mama, visando a adequada reposição volumétrica da RC ressecada (Figura 1).

A abordagem axilar, seja para realização da biópsia do linfonodo sentinela (BLS) ou da linfadenectomia axilar (LA), é realizada pela mesma incisão. O acesso axilar ocorre pela extremidade do triângulo transposto.

A mamoplastia de simetria é realizada seguindo os princípios da mamoplastia redutora descrita por Pitanguy, tendo-se especial atenção em deixar a mama oncológica com volume 10% maior do que a mama contralateral, pois a radioterapia adjuvante, obrigatória em cirurgias conservadoras, reduz aproximadamente 10% deste volume mamário.

Ao término do procedimento, realiza-se a clipagem do leito tumoral para auxílio no planejamento da radioterapia adjuvante. Aplica-se 4 cliques radiopacos, nos pontos cardeais. A cicatriz resultante, na mama oncológica, varia de acordo com o posicionamento do triângulo de ressecção supratumoral (Figura 2).

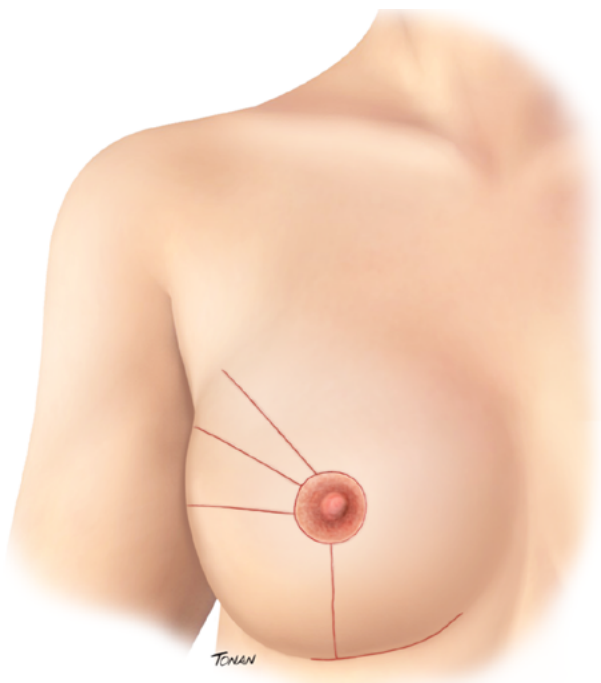


Figura 2. Cicatrizes resultantes após a realização da técnica descrita.

RESULTADOS

Os dados clínicos, oncológicos e cirúrgicos dos casos descritos estão expostos na Tabela 1.

Caso 1

SDLF, 53 anos, com diagnóstico de carcinoma ductal invasivo (CDI) da mama direita, pT2 pN1a, subtipo luminal híbrido. Ao exame físico evidenciou-

se mamas com ptose grau 2. Realizada a técnica descrita, com posicionamento do triângulo transposto aproximadamente às 11 horas da mama direita. Os CAPs foram reposicionados com pedículo superomedial bilateralmente. Realizou quimioterapia e radioterapia adjuvante. Paciente evoluiu sem intercorrências e satisfeita com o resultado estético. Foi submetida à radioterapia adjuvante. Documentação fotográfica com 1 ano de pós-operatório (Figura 3).

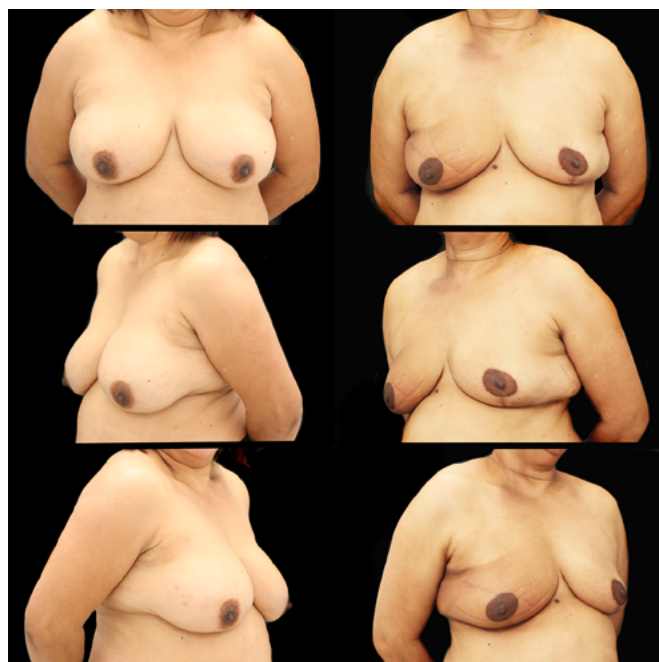

Figura 3. Resultados do primeiro caso com 1 ano de pós-operatório.

Caso 2

CAGS, 44 anos, com diagnóstico de CDI da mama esquerda, triplo negativo, cT2 cN0. Ao exame físico evidenciou-se mamas com ptose grau 3. Submetida à quimioterapia neoadjuvante com Carboplatina + Paclitaxel, seguido de Doxorubicina + Ciclofosfamida, evidenciando-se resposta patológica completa.

Tabela 1. Características cirúrgicas e oncológicas dos casos tratados com a técnica descrita.

	Caso 1	Caso 2	Caso 3
Idade (anos)	53	44	64
IMC (kg/m ²)	31,6	27,7	33
Cirurgia mama oncológica	ROLL	ROLL	2 ROLL + 1 Agulhamento
Cirurgia Axilar	BLS	BLS	BLS
Peso mama direita (g)	380	470	390
Peso mama esquerda (g)	435	540	460
Tamanho tumoral (mm)	29	26	13 e 10
Local Tumoral	11h MD	2h ME	9H MD
Tipo histológico	CDI + CDIS	CDI	CDI + Papiloma esclerosante
Subtipo molecular	Luminal B HER2+	Triplo Negativo	Luminal B

BLS: Biópsia do Linfonodo Sentinela; ROLL: Radioguided occult lesion localisation; CDI: Carcinoma Ductal Invasivo; CDIS: Carcinoma Ductal In Situ.

Realizada avaliação oncogenética sem evidência de mutações gênicas patológicas relacionadas ao câncer de mama hereditário. Realizada a técnica descrita, com posicionamento do triângulo transposto aproximadamente às 2 horas da mama esquerda. Os CAPs foram reposicionados com pedículo superomedial bilateralmente. Realizou radioterapia adjuvante. Paciente evoluiu sem intercorrências e satisfeita com o resultado estético. Documentação fotográfica com 1 ano de pós-operatório (Figura 4).

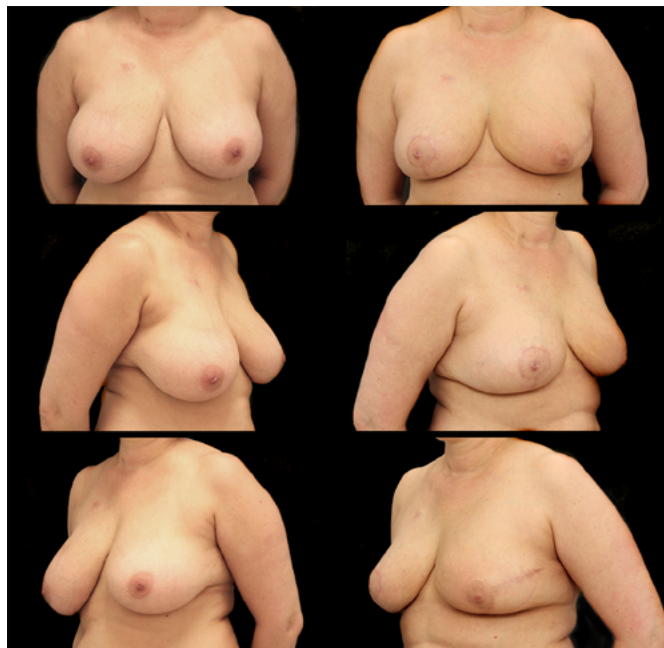

Figura 4. Resultados do segundo caso com 1 ano de pós-operatório.

Caso 3

MCLPF, 64 anos, com diagnóstico de CDI multicêntrico, pT1(m) pN0(Is), subtipo luminal B, associado a papiloma intraductal esclerosante na mama direita. Ao exame físico evidenciou-se mamas com ptose grau 3. No planejamento pré-operatório, 3 cliques de biópsia aspirativa à vácuo foram incluídos na área de ressecção cirúrgica (Figura 5):

1. Terço anterior da JQL, periareolar (biópsia a vácuo com resultado de CDI);
2. Terço médio do QSL (biópsia a vácuo com resultado de CDI);
3. Terço posterior da JQL (biópsia a vácuo com resultado de Papiloma Intraductal Esclerosante).

Realizada a técnica descrita com posicionamento do triângulo transposto aproximadamente às 9 horas da mama direita. Neste caso, por necessidade oncológica, foi estendida a ressecção cirúrgica até a RC e utilizado o retalho desepidermizado da região inferior para otimização volumétrica da reconstrução

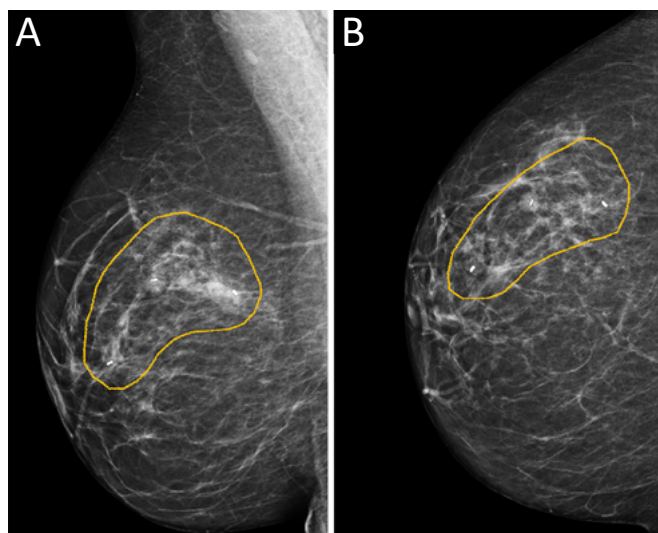


Figura 5. Mamografia para planejamento pré-operatório mostrando 3 cliques de biópsia aspirativa à vácuo, foram incluídos na área de ressecção cirúrgica.

(Figuras 6 e 7). Os CAPs foram reposicionados com pedículo superomedial bilateralmente.

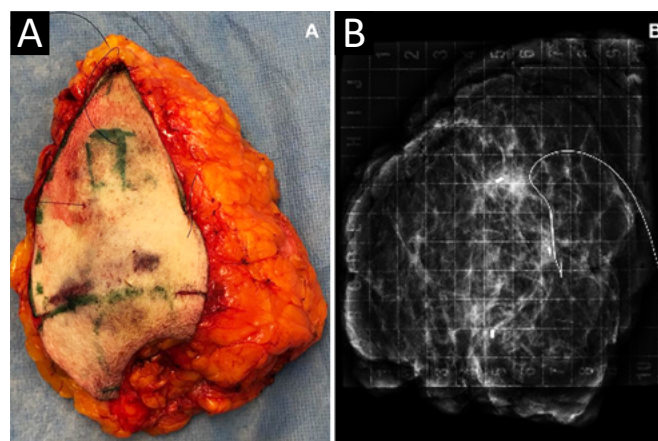


Figura 6. Peça cirúrgica e a mamografia da mesma peça evidenciando a ressecção eficaz da área contendo os 3 cliques.

Paciente evoluiu com pequena necrose de 1x1cm na junção inferior dos retalhos, na mama direita, que foi tratada de maneira conservadora, com boa evolução. Paciente evoluiu satisfeita com o resultado estético. Documentação fotográfica com 2 meses de pós-operatório, antes da radioterapia adjuvante (Figura 8).

DISCUSSÃO

Classicamente, a cirurgia conservadora da mama (CC) é indicada para mulheres com câncer de mama unifocais, com até 5cm (T1 ou T2) ou tumores cuja ressecção mamária não exceda 20 a 25% do volume mamário.

Cirurgias conservadoras da mama que necessitam de ressecções mais amplas estão associadas a deformidades estéticas residuais em até 30% dos

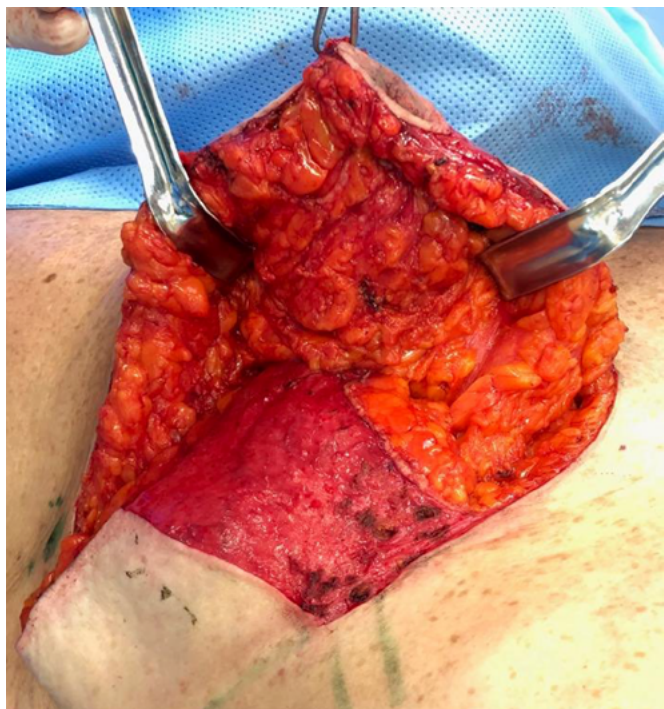


Figura 7. Reconstrução mamária com posicionamento do retalho desepidermizado da região inferior para otimização volumétrica.

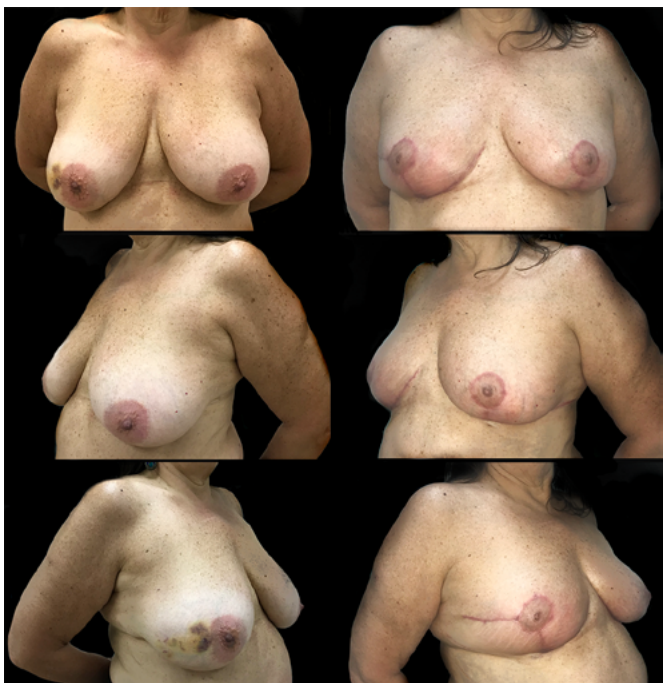

Figura 8. Resultados do terceiro caso com 2 meses de pós-operatório, antes da radioterapia.

casos^{12,13}. Geralmente estas alterações trazem grande impacto para a qualidade de vida destas mulheres e resultam em enormes desafios para correção ou melhora estética secundária da mama, devido à dificuldade técnica e ao risco de mobilizações teciduais nas mamas irradiadas.

Assim, as abordagens oncológicas associadas com as técnicas de mamoplastia, nomeada como cirurgia oncoplástica da mama (CO), tem como uma de suas principais indicações, a diminuição das taxas de insatisfação estética com a cirurgia conservadora associada a grandes ressecções mamárias¹⁴.

Além desta importante indicação, outras aplicações práticas da CO são a possibilidade técnica de se realizar a cirurgia conservadora da mama em lesões multifocais, multicêntricas e em tumores maiores que 5cm (T3) ou que necessitem de ressecção mamária maior que 25% do volume mamário, sem prejuízo estético¹⁴. Estes casos, classicamente, seriam indicações de cirurgia radical.

Em recente artigo de revisão da literatura, mamas apresentando resultados cirúrgicos esteticamente favoráveis foram observadas em 90,2% das pacientes que realizaram CO⁸. Já nas mulheres que realizaram CC tradicional, as taxas foram de 60 a 80%^{14,15}.

Em relação aos aspectos oncológicos, a CO apresenta semelhantes desfechos que a CC, ou seja, apresentam a mesma segurança oncológica. Entretanto, observa-se a vantagem de proporcionarem menores taxas de reparações por margens cirúrgicas inadequadas na CO⁸.

Classicamente a técnica de mamoplastia redutora em “T” invertido, descrita em nosso meio por Pitanguy, em 1967¹⁶, é uma excelente alternativa para CO quando a área oncológica que será ressecada está localizada na área da marcação clássica da técnica, geralmente no polo inferior da mama. Quando esta área está localizada fora da marcação, muitas vezes é necessária a realização de retalhos cutâneos, por vezes extensos, para acesso ao local desejado. Isto aumenta o risco de complicações como necroses dos retalhos cutâneos, esteatonecroses e deiscências da ferida operatória.

Reparações imediatas de tumores localizados nos quadrantes superolaterais de mama volumosas foram abordadas por Carramaschi et al., em 1991¹⁷. Em 1997, a técnica ilustrada neste artigo, foi descrita por Ching et al., em 1997¹⁸, e apresentada no II Convenção Latino-Americana do “*European School of Oncology*”. Em 2015, Silverstein et al., em 2015^{19,20}, difundiu a técnica em base bibliográfica internacional denominando-a “*Oncoplastic Split Reduction*”.

Na técnica descrita, realizou-se a transposição da área de ressecção inferolateral para a região superolateral da mama, mais precisamente das 9 às 11 horas na mama direita ou da 1 às 3 horas na mama esquerda (Figura 1). Lembrando que, aproximadamente 50% dos carcinomas mamários, ocorrem nesta localização.

Esta modificação da mamoplastia redutora para abordagem oncológica permite uma técnica cirúrgica com menor desvascularização mamária, de fácil acesso à região tumoral sem necessidade de realizar de amplos retalhos cutâneos, com possibilidade de ressecção de

pele supratumoral quando oncológicamente indicada e que possibilita o acesso à região axilar sem necessidade de incisão adicional.

Isto acarreta em procedimento cirúrgicos com menores riscos de complicações, fato de extrema importância na cirurgia oncológica, visando diminuir o risco de atraso no início do tratamento adjuvante.

Na pequena série de casos apresentados observamos que se trata de um procedimento seguro, oncológicamente eficaz, versátil para diversas localizações tumorais e com alto índice de satisfação das pacientes.

CONCLUSÃO

A técnica descrita mostrou-se uma boa alternativa para tumores localizados entre a JQL e o QSL da mama oncológica, proporcionando ressecções amplas e seguras.

AGRADECIMENTOS

Ao ilustrador médico Rodrigo Tonan que realizou com maestria as figuras utilizadas no artigo.

COLABORAÇÕES

GSD	Análise e/ou interpretação dos dados, análise estatística, aprovação final do manuscrito, aquisição de financiamento, coleta de dados, conceitualização, concepção e desenho do estudo, gerenciamento de recursos, gerenciamento do projeto, investigação, metodologia, realização das operações e/ou experimentos, redação - preparação do original, redação - revisão e edição, software, supervisão, validação, visualização.
AP	Aprovação final do manuscrito.
FMT	Aprovação final do manuscrito, coleta de dados, redação - preparação do original.
NLSC	Aprovação final do manuscrito, coleta de dados, redação - preparação do original.
JCSG	Aprovação final do manuscrito.

REFERÊNCIAS

- Instituto Nacional José de Alencar Gomes da Silva (INCA). Estimativa 2018: incidência do câncer de mama no Brasil [Internet]. Rio de Janeiro (RJ): INCA; 2018; [acesso em 2019 setembro 30]. Disponível em: http://www1.inca.gov.br/rbc/n_64/v01/pdf/15-resenha-estimativa-2018-incidencia-de-cancer-no-brasil.pdf
- Halsted WS. I. the results of operations for the cure of cancer of the breast performed at the Johns Hopkins hospital from June, 1889, to January, 1894. *Ann Surg.* 1894 Nov;20(5):497-555.
- Patey DH, Dyson WH. The prognosis of carcinoma of the breast in relation to the type of operation performed. *Br J Cancer.* 1948 Mar;2(1):7-13.
- Madden JL. Modified radical mastectomy. *Surg Gynecol Obstet.* 1965 Dec;121(6):1221-30.
- Veronesi U, Saccozzi R, Del Vecchio M, Banfi A, Clemente C, Delena M, et al. Comparing radical-mastectomy with quadrantectomy, axillary dissection, and radiotherapy in patients with small cancers of the breast. *N Engl J Med.* 1981 Jul;305(1):6-11.
- Fisher B, Bauer M, Margolese R, Poisson R, Pilch Y, Redmond C, et al. Five-year results of a randomized clinical-trial comparing total mastectomy and segmental mastectomy with or without radiation in the treatment of breast-cancer. *N Engl J Med.* 1985 Mar;312(11):665-73.
- Rowland JH, Desmond KA, Meyerowitz BE, Belin TR, Wyatt GE, Ganz PA. Role of breast reconstructive surgery in physical and emotional outcomes among breast cancer survivors. *J Natl Cancer Inst.* 2000 Sep;92(17):1422-9.
- Papanikolaou IG, Dimitrakakis C, Zagouri F, Marinopoulos S, Giannos A, Zografos E, et al. Paving the way for changing perceptions in breast surgery: a systematic literature review focused on oncological and aesthetic outcomes of oncoplastic surgery for breast cancer. *Breast Cancer.* 2019 Jul;26(4):416-27.
- Rainsbury RM. Training and skills for breast surgeons in the new millennium. *ANZ J Surg.* 2003 Jul;73(7):511-6.
- Baildam AD. Oncoplastic surgery of the breast. *Br J Surg.* 2002;89(5):532-3.
- Rew DA. Towards a scientific basis for oncoplastic breast surgery. *Eur J Surg Oncol.* 2003 Mar;29(2):105-6.
- Curran D, van Dongen JP, Aaronson NK, Kiebert G, Fentiman IS, Mignolet F, et al. Quality of life of early-stage breast cancer patients treated with radical mastectomy or breast-conserving procedures: results of EORTC trial 10801. *Eur J Cancer.* 1998 Feb;34(3):307-14.
- Kronowitz SJ, Feledy JA, Hunt KK, Kuerer HM, Youssef A, Koutz CA, et al. Determining the optimal approach to breast reconstruction after partial mastectomy - reply. *Plast Reconstr Surg.* 2006 Sep;118(3):813-4.
- Losken A, Dugal CS, Styblo TM, Carlson GW. A meta-analysis comparing breast conservation therapy alone to the oncoplastic technique. *Ann Plast Surg.* 2014 Feb;72(2):145-9.
- Tenofsky PL, Dowell P, Topalovski T, Helmer SD. Surgical, oncologic, and cosmetic differences between oncoplastic and nononcoplastic breast conserving surgery in breast cancer patients. *Am J Surg.* 2014 Mar;207(3):398-402.
- Pitanguy I. Surgical treatment of breast hypertrophy. *Br J Plast Surg.* 1967 Jan;20(1):78-85.
- Carramaschi F, Yamaguchi C, Herson M, Alonso N, et al. Immediate breast reconstruction after quadrantectomy. *Rev Soc Bras Cir Plast.* 1991;6(3):73-7.
- Ching AW, Tietnens M, Garcia EB, Huffembaucher R, Carramaschi F, et al. Breast reconstruction in the upper-external quadrantectomy associated with eight reduction mammoplasty. In: II Convenção Latino-Americana do European School of Oncology - ESO. São Paulo, Brasil. São Paulo (SP): Comitê Brasileiro da ESO; 1997. p. 22.
- Silverstein MJ, Savalia N, Khan S, Ryan J. Extreme oncoplasty: breast conservation for patients who need mastectomy. *Breast J.* 2015 Jan/Feb;21(1):52-9.
- Silverstein MJ, Savalia NB, Khan S, Ryan J, Epstein M, DeLeon C, et al. Oncoplastic split reduction with intraoperative radiation therapy. *Ann Surg Oncol.* 2015;22(10):3405.

*Autor correspondente:

Gabriel Salum D'Alessandro

Av. Alcântara Machado, nº 2576, Mooca, São Paulo, SP, Brasil

CEP: 03102-002

E-mail: gsdalessandro@yahoo.com.br