

Estudo RFRIST (Reserva de Fluxo Fracionada na Quantificação Funcional das Estenoses em Artérias de Rins Transplantados): Racional e Desenho do Estudo

Alexandre Vidal Bonfim¹, Claudia Maria Rodrigues Alves², Adriano Henrique Pereira Barbosa³, José Osmar Medina Pestana⁴, Marcelo Costa Batista⁵, Antônio Carlos Carvalho⁶

RESUMO

Introdução: A estenose da artéria do enxerto renal é a complicação vascular mais prevalente após transplante renal. As limitações dos exames não-invasivos para seu diagnóstico são bem definidas e a angiografia permanece como padrão de referência para diagnóstico e definição terapêutica. A utilização da reserva de fluxo fracionada renal para melhor estratificação das estenoses de artéria renal nativa pode ajudar na adequada seleção de pacientes para tratamento percutâneo, porém tal método ainda não está padronizado em pacientes submetidos a transplante. O objetivo deste estudo será descrever e padronizar o protocolo de reserva de fluxo fracionada em pacientes com estenose da artéria do enxerto renal em um grupo de pacientes selecionados para intervenção renal percutânea, correlacionando o método com a angiografia. **Métodos:** Estudo piloto, prospectivo, transversal, unicêntrico (Hospital São Paulo/Universidade Federal de São Paulo, São Paulo, SP, Brasil), em que serão selecionados 10 pacientes com quadro clínico compatível com estenose da artéria do enxerto renal, com angiografia do enxerto evidenciando estenose $\geq 60\%$, admitidos para intervenção renal percutânea. Como avaliação da disfunção do enxerto serão realizadas dosagens de biomarcadores da função renal. **Conclusões:** No presente estudo, um protocolo original de reserva de fluxo fracionada para avaliação funcional de estenose da artéria do enxerto renal será padronizado, avaliando um método auxiliar na investigação funcional que possa identificar pacientes que realmente se beneficiem com a intervenção renal percutânea.

DESCRIPTORIOS: Obstrução da artéria renal. Transplante de rim. Insuficiência renal crônica.

ABSTRACT

RFRIST Study (Fractional Flow Reserve in Functional Quantification of Renal Allograft Artery Stenosis): Rationale and Study Design

Background: Renal allograft artery stenosis is the most prevalent vascular complication after renal transplantation. The diagnostic limitations of noninvasive tests are well defined and angiography remains the gold standard for diagnosis and therapeutic definition. The use of fractional flow reserve for a better stratification of native renal artery stenosis may be useful for an adequate selection of patients for percutaneous treatment, however this method has not yet been validated in patients undergoing transplantation. The objective of this study is to describe and standardize the fractional flow reserve protocol in patients with renal allograft artery stenosis in a group of patients selected for percutaneous renal intervention, correlating the method with angiography. **Methods:** Cross-sectional, single center pilot study (Hospital São Paulo/Universidade Federal de São Paulo, São Paulo, SP, Brazil), including 10 patients with a clinical picture compatible with renal allograft artery stenosis, with angiography showing graft stenosis $\geq 60\%$ and admitted for percutaneous renal intervention. Graft dysfunction assessment will include biomarkers of renal function. **Conclusions:** In this study, a fractional flow reserve protocol for the functional assessment of renal allograft artery stenosis will be standardized, evaluating an alternative method capable of identifying patients most likely to benefit from percutaneous renal intervention.

DESCRIPTORS: Renal artery obstruction. Kidney transplantation. Renal insufficiency, chronic.

¹ Médico pós-graduando do Setor de Hemodinâmica e Cardiologia Intervencionista da Escola Paulista de Medicina da Universidade Federal de São Paulo. São Paulo, SP, Brasil.

² Médica responsável pelo Setor de Hemodinâmica e Cardiologia Intervencionista da Escola Paulista de Medicina da Universidade Federal de São Paulo. São Paulo, SP, Brasil.

³ Médico do Setor de Hemodinâmica e Cardiologia Intervencionista da Escola Paulista de Medicina da Universidade Federal de São Paulo. São Paulo, SP, Brasil.

⁴ Professor titular de Nefrologia da Escola Paulista de Medicina da Universidade Federal de São Paulo. São Paulo, SP, Brasil.

⁵ Professor titular de Nefrologia da Escola Paulista de Medicina da Universidade Federal de São Paulo. São Paulo, SP, Brasil.

⁶ Professor titular de Cardiologia da Escola Paulista de Medicina da Universidade Federal de São Paulo. São Paulo, SP, Brasil.

Correspondência: Alexandre Vidal Bonfim. Rua Botucatu, 740 – Vila Clementino – São Paulo, SP, Brasil – CEP 04023-900
E-mail: dr_alexbonfa@yahoo.com.br

Recebido em: 24/7/2012 • Aceito em: 16/11/2012

O transplante renal vem sendo realizado para tratamento dos pacientes com insuficiência renal crônica desde 1954. Não obstante, o transplante renal pode evoluir com complicações urológicas, vasculares e mesmo clínicas, decorrentes do uso de fármacos imunossupressores.

As complicações vasculares são infrequentes nos transplantes renais, entretanto figuram como uma das maiores causas de morbidade e mortalidade, ocasionalmente resultando em disfunção do enxerto renal, retirada do enxerto ou morte do receptor.^{1,2} Dentre as complicações vasculares, encontramos a estenose da artéria do enxerto renal, a fístula arteriovenosa e a trombose da veia renal. A estenose da artéria do enxerto renal é a mais frequente e ocorre em 1% a 15% dos pacientes submetidos a transplante.³⁻⁵ Segundo dados do registro americano *United States Renal Data System*, foram realizados 41.867 transplantes renais no período de 2000 a 2005, dos quais 823 evoluíram com estenose da artéria do enxerto renal, correspondendo à taxa de 8,3 casos/1.000 pacientes-ano.⁶ No Brasil, segundo dados do Registro Brasileiro de Transplantes, nesse mesmo período foram realizados 19.101 procedimentos, porém não há dados disponíveis a respeito da incidência de estenose da artéria do enxerto renal.⁷ Em nossa instituição, Lopes et al.⁸ relataram taxa de estenose da artéria do enxerto renal de cerca de 1,6%.

Embora nenhum estudo específico tenha confirmado a relação entre complicação vascular e posição do enxerto, a técnica mais utilizada é o implante na artéria ilíaca comum ou na externa, com técnica de anastomose término-lateral pela sua rapidez e facilidade. As principais causas de estenose da artéria do enxerto renal são a sutura inapropriada por falha técnica, a lesão intimal durante a perfusão do enxerto ou durante a realização do implante, o comprimento excessivo da artéria renal, e a torção ou tensão no local da sutura.^{1,4-9} Aterosclerose e fibrose no local da anastomose também são causas de estenose da artéria renal e ocorrem, geralmente, em uma fase mais tardia após o transplante.⁹

Em geral, os achados clínicos que sugerem estenose da artéria do enxerto renal são hipertensão arterial grave e refratária ao tratamento farmacológico e sopro audível no sítio do enxerto associados à inexplicável disfunção progressiva do enxerto. A presença de hipertensão arterial em receptores de transplante renal é achado clínico em 50% a 60% dos casos a longo prazo.^{9,10} No estudo de Mendes et al.⁹, em todos os casos de estenose da artéria do enxerto renal hemodinamicamente significativa (definida com estenose $\geq 60\%$) havia progressiva perda da função do enxerto e hipertensão de difícil controle (uso de três ou mais fármacos anti-hipertensivos).

A ultrassonografia Doppler em cores é um excelente método diagnóstico para a avaliação inicial da estenose

da artéria do enxerto renal, apresentando sensibilidade de 94% e especificidade de 87% quando comparada à angiografia convencional.¹⁰ A angiotomografia apresenta sensibilidade e especificidade de 100% e 96%, respectivamente, sendo pontos negativos a utilização de radiação ionizante e de contraste iodado.¹¹ A angiorressonância magnética com o uso de gadolínio demonstrou ser um bom método na detecção da estenose arterial renal. Korst et al.¹² encontraram sensibilidade e especificidade de 100% e 85%, respectivamente. É uma excelente técnica para pacientes com alteração da função renal, alergia a contrastes iodados e nos quais a angiografia digital não pode ser realizada.¹³

De modo geral, todos os pacientes submetidos a transplante renal em nossa instituição e que têm alta suspeita clínica de estenose do enxerto são submetidos a ultrassonografia Doppler e quando os resultados se encontram alterados (velocidade de pico sistólico ≥ 180 cm/s) é indicada a angiografia renal. A angiografia, exame considerado padrão de referência para o diagnóstico definitivo da estenose da artéria renal, confirma a lesão sugerida pelo ultrassonografia Doppler e/ou angiotomografia e orienta a conduta terapêutica. Todavia, a angiografia se baseia em achados da estimativa visual ou através da angiografia renal quantitativa (ARQ), determinando a gravidade de uma estenose na quantificação da mesma. São consideradas graves estenoses $\geq 60\%$ de obstrução da luz do vaso.^{7,11}

Feito o diagnóstico, as opções terapêuticas incluem o tratamento percutâneo, utilizando a intervenção percutânea convencional com balão, ou, preferencialmente, o implante de stent (intervenção renal percutânea – IRP) e a cirurgia de revascularização. A IRP apresenta cura ou melhora em 76% dos casos, com descontinuação de pelo menos duas medicações anti-hipertensivas, e, em alguns pacientes já em diálise, consegue-se recuperação da função do enxerto.⁷ As taxas de sucesso são elevadas e a reestenose com uso de stent se encontra abaixo de 10%, principalmente em decorrência do elevado diâmetro luminal do vaso e da terapia imunossupressora utilizada no pós-transplante.^{7,9}

Em contrapartida, uma parcela dos pacientes submetidos a angiografia do enxerto renal apresenta estenose considerada moderada ($\geq 30\%$ e $< 60\%$), além dos casos em que a estimativa visual/ARQ não define a real gravidade da estenose. Geralmente isso ocorre naquelas estenoses com localização ostial ou mesmo como consequência das limitações da luminografia. Nesse cenário, surge a ideia de se utilizar um método que auxilie na estratificação funcional da estenose da artéria do enxerto renal. Tal qual foi desenvolvido e validado para a estratificação funcional de estenoses coronárias, a reserva de fluxo fracionada em estenose de artéria renal nativa já foi estudada por Leesar et al.¹⁴ e Kapoor et al.¹⁵. Nesses estudos, avaliou-se a gravidade da estenose com base nos gradientes sistólico máximo e médio translesional e na relação entre

pressão sistólica máxima na aorta e pressão distal à estenose (Pd/Pa) aferidas pelo guia de pressão, durante hiperemia máxima induzida por papaverina, na dose de 30 mg, infundida em bolus intrarrenal. Foram encontradas acurácia, sensibilidade e especificidade, respectivamente, de 84%, 82% e 84% para o gradiente sistólico máximo > 21 mmHg, e de 79%, 82% e 88% para a relação Pd/Pa < 0,9 em predizer gravidade na estenose de artéria renal nativa.

Em se tratando de estenose da artéria do enxerto renal, não existe nenhum trabalho utilizando a reserva de fluxo fracionada para análise funcional dessas estenoses. Assim, sua utilidade na avaliação funcional desses pacientes e na possibilidade de predizer a eficiência terapêutica da IRP não foi ainda explorada.

MÉTODOS

Reserva de fluxo fracionada: definições e princípios

Define-se reserva de fluxo fracionada renal como a razão entre o fluxo sanguíneo máximo para o parênquima renal na presença de uma determinada estenose (ou estenoses) e esse mesmo fluxo se não houvesse nenhuma estenose. Esse índice representa a fração do fluxo renal máximo normal que poderá ser atingido na presença da estenose. A reserva de fluxo fracionada pode ser facilmente determinada dividindo-se a pressão média distal à lesão renal pela pressão média na aorta durante a vasodilatação máxima, induzida

pela administração de uma dose em bolus de 30 mg de papaverina intra-arterial no enxerto renal. Reserva de fluxo fracionada de 0,6 significa que a quantidade máxima de sangue (e oxigênio) que irriga aquela área específica do parênquima renal atinge apenas 60% do que atingiria se a artéria responsável fosse completamente normal. Se, após uma IRP, a reserva de fluxo fracionada nesse mesmo caso aumentar para 0,90, isso significa que o fluxo máximo alcançável para a área de parênquima suprida por aquela artéria (e, consequentemente, o suprimento de oxigênio) aumentou em 50% e é agora 90% do valor atingível se a artéria fosse completamente normal. As Figuras 1 e 2 apresentam, de forma esquemática, como determinar a reserva de fluxo fracionada e por que uma medida de fluxo pode ser inferida dividindo-se pressões.

Descrição do protocolo

Objetivos do estudo

1. Descrever e padronizar o protocolo de estudo da reserva de fluxo fracionada em pacientes com estenose grave da artéria do enxerto renal em um grupo de pacientes selecionados para IRP, observando se o *cut off* utilizado nas estenoses de artéria renal nativa (gradiente sistólico máximo > 21 mm ou Pd/Pa < 0,9) é reprodutível na estenose da artéria do enxerto renal.
2. Comparar os resultados obtidos nas medidas diretas dos gradientes pressóricos (pré e pós-estenose) em

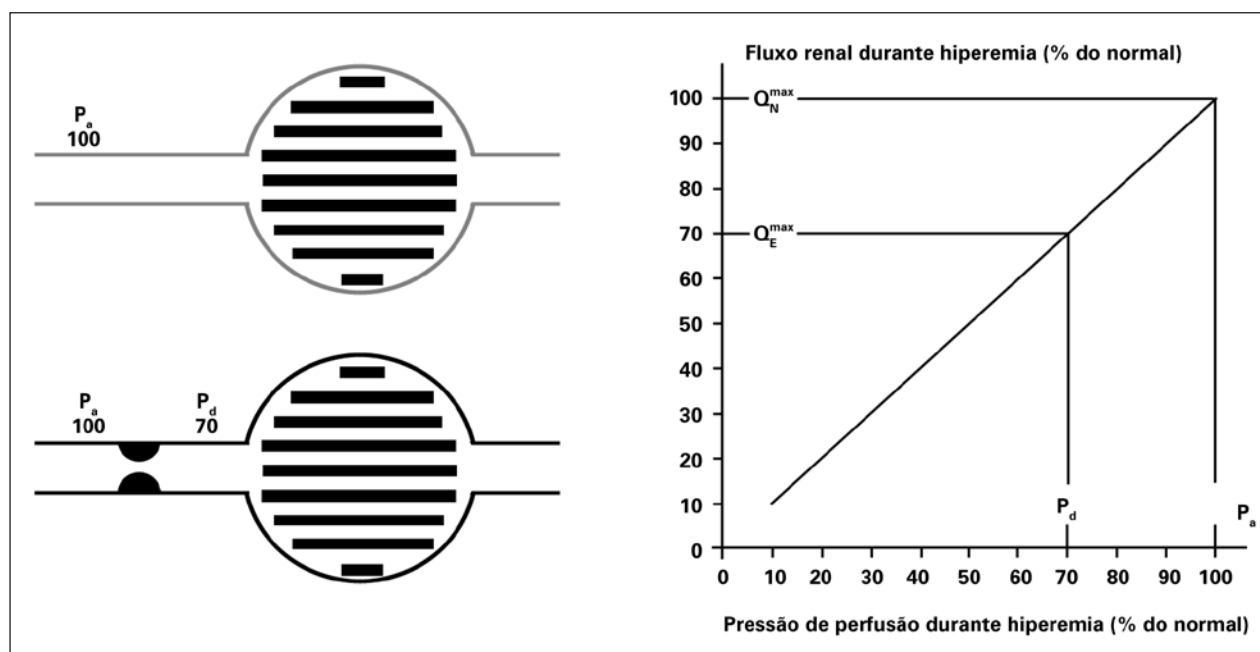


Figura 1 – Conceito de reserva de fluxo fracionada renal. Se não existe estenose presente (linhas cinza), a pressão de perfusão determina o fluxo máximo (100%) normal do parênquima renal ($P_a = P_d$). No caso de estenose (linhas pretas) responsável por um gradiente de 30 mmHg durante hiperemia máxima, a pressão de perfusão distal cairá para 70 mmHg. Como a relação entre fluxo e pressão do rim é linear durante a hiperemia (gráfico), o fluxo renal irá atingir apenas 70% de seu valor normal. P_a = pressão de perfusão; P_d = pressão distal.

Pressão (ΔP) = Fluxo (Q) x Resistência (R)
 $Q = \Delta P/R$

$$FFR_{\text{mio}} = \frac{Q^{\text{Estenose}}}{Q^{\text{Normal}}} = \frac{(P_d - P_v) / R_{\text{mio}}}{(P_A - P_v) / R_{\text{mio}}} = \frac{P_d}{P_A}$$

Equação hidráulica

Figura 2 – Fórmula que permite entender por que a reserva de fluxo fracionada renal é calculada dividindo-se a pressão distal na artéria renal pela pressão em aorta durante hiperemia máxima. FFR = reserva de fluxo fracionada; P_A = pressão em aorta; P_d = pressão distal; P_v = pressão venosa; Q^{Estenose} = fluxo na artéria do enxerto renal com estenose; Q^{Normal} = fluxo na artéria do enxerto renal na ausência de estenose; R_{mio} = resistência renal.

repouso e após estímulo hiperêmico obtidos por cateter convencional 4 F e pelo fio-guia medidor de pressão.

3. Avaliar a relação entre valores da reserva de fluxo fracionada pré e pós-procedimento e sucesso do procedimento por meio de marcadores ultrasensíveis de função renal.

População do estudo

Serão analisados, inicialmente, 10 pacientes com 15 anos a 65 anos de idade, após assinatura do termo de consentimento livre e esclarecido, encaminhados ao Serviço de Cardiologia Intervencionista do Hospital São Paulo (Escola Paulista de Medicina da Universidade Federal de São Paulo – UNIFESP/EPM), com quadro clínico de estenose da artéria do enxerto renal, associado a ultrassonografia Doppler e/ou angiotomografia sugestiva de estenose da artéria do enxerto para realização de angiografia renal e que, ao ser confirmada a presença dessa estenose, tenham indicação de IRP (estenose da artéria do enxerto renal $\geq 60\%$ à estimativa visual). O projeto foi devidamente aprovado pelo Comitê de Ética em Pesquisa sob o parecer nº 51.518 – Plataforma Brasil – Ministério da Saúde. A Figura 3 sintetiza o desenho do estudo. Os pacientes serão internados com 12 horas de antecedência e será realizada hidratação venosa com soro fisiológico a 0,9% na dose de 1 ml/kg/hora, 12 horas antes e após o exame, bem como uso de contraste de baixa osmolaridade para minimizar o risco de nefropatia induzida pelo contraste. Será administrada terapia antiagregante dupla (dose de ataque de 300 mg de ácido acetilsalicílico e de 300 mg de clopidogrel 12 horas antes do procedimento). Serão mantidos 100 mg de ácido acetilsalicílico por período indefinido e 75 mg de clopidogrel durante 30 dias.

As angiografias de todos os pacientes selecionados para o estudo serão analisadas por um intervencionista experiente. Assim, as lesões da artéria consideradas

graves (estimativa visual evidenciando estenose $\geq 60\%$), e, portanto, com indicação de IRP, serão submetidas ao protocolo para análise dos gradientes translesionais sistólicos, médios e reserva de fluxo fracionada pré-tratamento e pós-tratamento sob hiperemia com papaverina.

Material utilizado

Cateteres-guia 6 F ou 7 F terapêuticos, sem furos laterais, devem ser utilizados para cateterização seletiva da artéria a ser abordada. A medida do gradiente pressórico translesional será realizada obrigatoriamente com cateteres-guia 4 F, pelo fato de cateteres com calibre maior interferirem na avaliação da estenose durante seu recuo para realização do gradiente. A corda-guia utilizada para a medida da reserva de fluxo fracionada utiliza um sensor específico localizado a 3 cm de sua ponta, tem 0,014 polegada de diâmetro (0,36 mm) e ponta macia, sendo semelhante em calibre às cordas-guia rotineiramente utilizadas nos procedimentos de IRP. Utilizaremos corda-guia PressureWire Certus Hydrophilic® (Radi Medical Systems AB Inc., Uppsala, Suécia). Essa corda-guia é conectada a um monitor, que, convertendo o sinal pressórico em sinal elétrico, apresenta os resultados diretamente em sua tela, permitindo leitura e salvamento dos dados em poucos segundos.

As angiografias serão realizadas em aparelho Philips Allure FD10 (*flat panel*), que possui *software* com configuração apropriada para aquisição e tratamento das imagens em angiografia rotacional de abdôme.

Hiperemia

É essencial induzir vasodilatação máxima nos dois compartimentos da circulação renal, no vaso propriamente dito e na microcirculação, para o cálculo da reserva de fluxo fracionada renal. A papaverina na dose de 30 mg intra-arterial, em bolus, é a opção disponível. Seu tempo de ação é de até 50 segundos, não possui efeitos colaterais, e pode ser utilizada em manobras de recuo do cateter. Os gradientes translesionais sistólico e médio serão calculados simultaneamente durante a análise da reserva de fluxo fracionada renal.

Sistematização para as angiografias iniciais, definição da gravidade angiográfica da lesão, mensuração da reserva de fluxo fracionada renal, IRP com stent e nova medida da reserva de fluxo fracionada

Serão selecionados 10 pacientes que possuam quadro clínico de estenose da artéria do enxerto renal, já com angiografia do enxerto evidenciando estenose $\geq 60\%$ e, portanto, admitidos para a IRP. Para a avaliação da disfunção do enxerto serão realizadas dosagens de ureia e creatinina plasmáticas 12 horas antes e 12 horas e 72 horas após o procedimento. As dosagens urinárias de *neutrophil gelatinase-associated lipocalin* (NGAL), interleucina 18 (IL-18) e *kidney injury mole-*

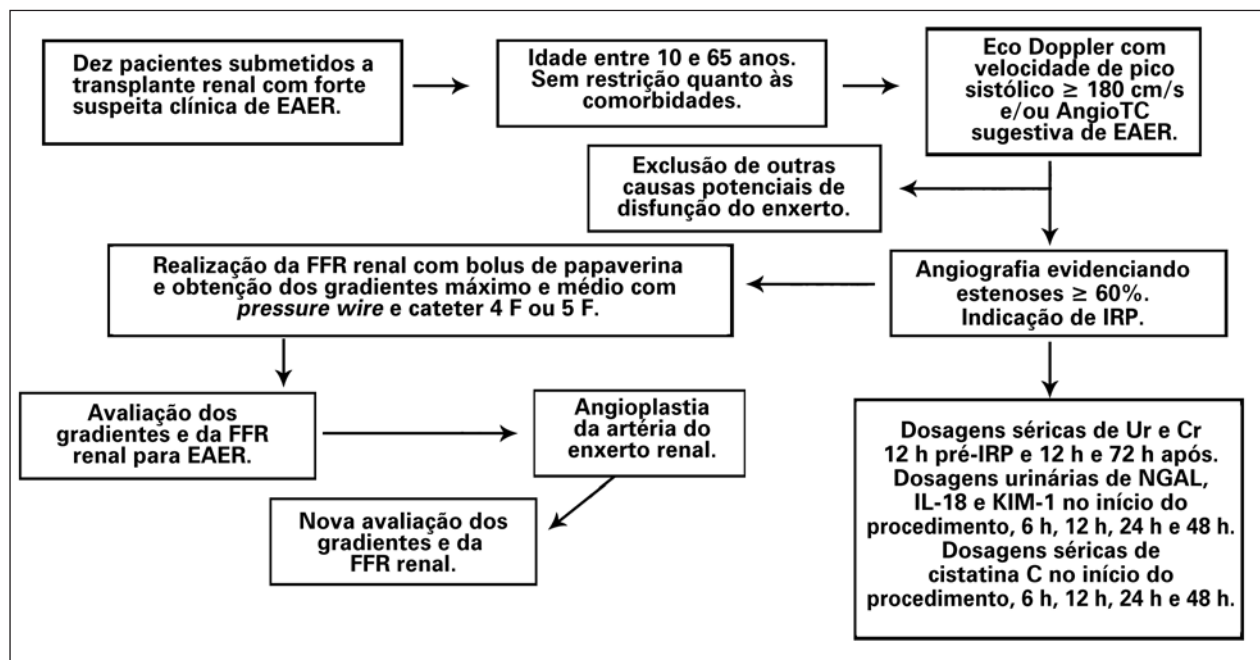


Figura 3 – Visão geral do protocolo do estudo. AngioTC = angiotomografia; Cr = creatinina; EAER = estenose da artéria do enxerto renal; Eco = ecocardiografia; FFR = reserva de fluxo fracionada; IL-18 = interleucina 18; IRP = intervenção renal percutânea; KIM-1 = *kidney injury molecule-1*; NGAL = *neutrophil gelatinase-associated lipocalin*; Ur = ureia.

cule-1 (KIM-1) e dosagens séricas de cistatina C serão dosadas no início e 6 horas, 12 horas, 24 horas e 48 horas após o procedimento.

Os seguintes passos serão realizados durante o procedimento:

1. Anestesia local do sítio de punção arterial com lidocaína a 2% (10 ml a 15 ml).
2. Inserção de introdutor arterial 6 F ou 7 F.
3. Colocação de cateter JR 4 F após a estenose e induzida hiperemia máxima com papaverina na dose de 30 mg em bolus, seguida de avaliação dos gradientes translesionais.
4. Cateterização seletiva da artéria do enxerto renal com cateter-guia RDC ou JR 4 de IRP, 6 F ou 7 F, sem furos laterais.
5. Administração de heparina endovenosa na dose de 100 UI/kg.
6. Calibração do cateter-guia e do guia de pressão.
7. Conexão do guia de pressão ao analisador, igualando as pressões do cateter-guia e do guia de pressão quando o sensor deste último estiver na altura da ponta do cateter-guia.
8. Colocação do guia de pressão no leito distal da artéria do enxerto renal a ser analisada.
9. Avaliação da estenose do enxerto através da medida da reserva de fluxo fracionada durante hiperemia

máxima induzida pela injeção de 30 mg em bolus de papaverina intra-arterial do enxerto renal.

10. Realização da IRP com implante de stent.

11. Nova avaliação dos gradientes sob hiperemia máxima com papaverina com o guia de pressão e com o cateter 4 F.

Análise de sucesso do procedimento

Angiográfico

Será considerado sucesso angiográfico do procedimento quando, após a IRP, for constatada resolução da estenose (residual $\leq 30\%$)⁷ e ausência de complicação maior.

Funcional

Obedecendo aos princípios da equação hidráulica desenvolvida para o cálculo da reserva de fluxo fracionada renal demonstrada na Figura 2, parte-se do princípio de que, após a normalização do fluxo com a resolução da estenose previamente existente, não haverá mais diferença pressórica entre a pressão distal ao local tratado e a pressão proximal ($P_d = P_a$), o que significa que a relação $P_d/P_a = 1$. Da mesma maneira, estima-se a resolução dos gradientes translesionais pressóricos sistólico e médio.

Para análise da melhora da função renal, serão realizadas dosagens de marcadores de injúria renal desenvolvidos e validados para prever o grau de dis-

função renal. O parâmetro laboratorial mais utilizado para o diagnóstico clínico de insuficiência renal aguda (IRA) é a elevação da creatinina plasmática. Entretanto, é necessário que a filtração glomerular tenha sido reduzida em 50% para que ocorra aumento da creatinina. O biomarcador ideal deveria ser de dosagem fácil e rápida, obtido de forma minimamente invasiva, capaz de detectar precocemente a lesão tubular e refletir a melhora e a piora da função renal. Atualmente, consideram-se a KIM-1, a IL-18, a NGAL e a cistatina C como as moléculas urinárias com maior potencial de detecção precoce de lesão renal aguda para uso clínico.^{16,17}

Parikh et al.¹⁸ avaliaram a dosagem urinária da NGAL associada à lipocalina em 63 pacientes submetidos a transplante renal e encontrou sensibilidade e especificidade de 90% e 83%, respectivamente, em prever IRA (*cut off* de 53 pg/ml) dosados duas horas após o transplante. Esse mesmo autor também avaliou a dosagem de IL-18 com excelente resultado em prever IRA no pós-transplante renal.

Dessa forma, as dosagens dos marcadores de injúria renal (IL-18, NGAL e KIM-1 urinários e cistatina C sérica) serão realizadas logo antes do procedimento (tempo zero), 6, 12, 24 e 48 horas após a IRP e seus valores comparados com a creatinina plasmática dosada 12 horas antes e 12 e 72 horas após a IRP. Assim, poderemos avaliar os efeitos do procedimento (manipulação da estenose arterial, nefropatia induzida pelo contraste) associados com a melhora da perfusão do parênquima renal após a resolução da estenose.

Análise estatística

Em decorrência do pequeno número de pacientes deste estudo piloto, possivelmente muitos dados não serão passíveis de comparação. Este projeto servirá como estabelecimento do método para submissão de um projeto suplementar à agência financiadora e expansão da amostra. O principal dado aqui extraído será a diferença entre a reserva de fluxo fracionada pré e pós-tratamento, assumindo-se que o mesmo valor encontrado nos estudos de estenose da artéria nativa seja aqui reproduzido (reserva de fluxo fracionada de 0,9).

Variáveis contínuas serão expressas como média e desvio padrão e comparadas pelo teste *t* de Student. As variáveis categóricas serão descritas como frequências absolutas e comparadas pelo teste qui-quadrado. O teste de Spearman será utilizado para correlação entre os parâmetros hemodinâmicos do estudo e o porcentual da estenose da artéria do enxerto renal à estimativa visual. O teste de Wilcoxon será utilizado para comparação das dosagens dos biomarcadores de injúria renal antes e após o implante de stent nos tempos descritos. Valor de $P < 0,05$ será considerado indicativo de significância estatística. Todas as análises serão realizadas com o pacote de *software* SPSS

11.5 (SPSS, Chicago, Estados Unidos). Vale ressaltar que, em decorrência da amostra pequena do estudo, não haverá poder estatístico suficiente para avaliar a eficiência da IRP no âmbito de tratamento da estenose da artéria do enxerto renal.

CONCLUSÕES

A utilização da reserva de fluxo fracionada renal para melhor estratificação das estenoses da artéria do enxerto renal poderá ajudar na melhor seleção de pacientes para tratamento percutâneo, reduzindo riscos e preservando recursos. Como o estudo será realizado com pacientes com diagnóstico firmado de estenose grave de artéria do enxerto renal (> 60%), e como os pacientes serão tratados independentemente dos valores encontrados de reserva de fluxo fracionada, não se poderá concluir que a reserva de fluxo fracionada é um método aditivo para melhor estratificação das estenoses, mas sim que seu protocolo foi descrito na amostra em questão. Entretanto, seus resultados poderão ser de grande valor para a realização de pesquisas futuras, ampliando a aplicação de métodos e refinando informações obtidas pelos outros exames diagnósticos.

Dessa forma, estudo futuro está idealizado e poderá validar a reserva de fluxo fracionada como método fundamental na estratificação dos pacientes que realmente se beneficiem com a IRP nesse cenário, utilizando uma amostra mais robusta de pacientes.

CONFLITO DE INTERESSES

Os autores declaram não haver conflito de interesses relacionado a este manuscrito.

REFERÊNCIAS

1. Del Valle Sanz Y, Lorente Ramos RM, Berrocal Frutos T, Pietro Arellano C, Rodríguez Lemos R, García-Messeguer MC. Complicaciones vasculares en el transplante renal pediátrico: diagnóstico ecográfico. *An Esp Pediatr.* 1999;50(3):263-8.
2. Droupy S, Eschwège P, Blanchet P, Hammoudi Y, Bensadoun H, Bellamy J, et al. Recipient arterial repairs during renal transplantation. *Transplant Proc.* 2002;34(3):814.
3. Höhnke C, Abendroth D, Schleichner S, Land W. Vascular complications in 1,200 kidney transplantations. *Transplant Proc.* 1987;19(5):3691-2.
4. Sutherland RS, Spees EK, Jones JW, Fink DW. Renal artery stenosis after renal transplantation: the impact of the hypogastric artery anastomosis. *J Urol.* 1993;149(5):980-5.
5. De Bruney B, Monoharan G, Pijls NH, Verhamme K, Madaric J, Bartunek J, et al. Assessment of renal artery stenosis severity by pressure gradient measurements. *J Am Coll Cardiol.* 2006; 48(9):1851-5.
6. Hurst FP, Abbot KC, Neff RT, Elster EA, Falta EM, Lentine KL, et al. Incidence, predictors and outcomes of transplant renal artery stenosis after kidney transplantation: analysis of USRDS. *Am J Nephrol.* 2009;30(5):459-67.
7. Associação Brasileira de Transplante de Órgãos (ABTO). RBT Registro Brasileiro de Transplante [Internet]. 2010 [citado 2011 fev. 15];16(4). Disponível em: http://www.abto.org.br/abto02/portugues/populacao/rbt/anoXVI_n4_completo/index.aspx

8. Lopes JAM, Almeida CJ, Hachul M, Srougi M. Frequência de estenose de artéria renal em 676 transplantes renais. *Rev Assoc Med Bras.* 1998;44(3):210-3.
9. Mendes WDS, Silva LF, Espinosa G, Fernandes AL, Furtado R, Gonçalves R. Estenose arterial nos transplantes renais. *Rev Bras Col Cir.* 2005;32(5):237-43.
10. De Cobelli F, Venturini M, Vanzulli A, Sironi S, Salvioni M, Angeli E, et al. Renal arterial stenosis: prospective comparison of color Doppler US and breath-hold, three-dimensional, dynamic, gadolinium-enhanced MR angiography. *Radiology.* 2000;214(2):373-80.
11. Hofmann LV, Smith PA, Kuszyk BS, Kraus E, Fishman EK. Three-dimensional helical CT angiography in renal transplant recipients: a new problem-solving tool. *AJR Am J Roentgenol.* 1999;173(4):1085-9.
12. Korst MB, Joosten FB, Postma CT, Jager GJ, Krabbe JK, Barentsz JO. Accuracy of normal-dose contrast-enhanced MR angiography in assessing renal artery stenosis and accessory renal arteries. *AJR Am J Roentgenol.* 2000;174(3):629-34.
13. Dong Q, Schoenberg SO, Carlos RC, Neimatallah M, Cho KJ, Williams DM, et al. Diagnosis of renal vascular disease with MR angiography. *Radiographics.* 1999;19(6):1535-54.
14. Leesar MA, Varma J, Shapira A, Fahsah I, Raza ST, Elghoul Z, et al. Prediction of hypertension improvement after stenting of renal artery stenosis: comparative accuracy of translesional pressure gradients, intravascular ultrasound, and angiography. *J Am Coll Cardiol.* 2009;53(25):2363-71.
15. Kapoor N, Fahsah I, Karim R, Jevans AJ, Leesar AM. Physiological assessment of renal artery stenosis: comparisons of resting with hyperemic renal pressure measurements. *Catheter Cardiovasc Interv.* 2010;76(5):726-32.
16. Mehta RL, Chertow GM. Acute renal failure definitions and classification: time for change? *J Am Soc Nephrol.* 2003;14(8):2178-87.
17. Star RA. Treatment of acute renal failure. *Kidney Int.* 1998;54(6):1817-31.
18. Parikh CR, Jani A, Mishra J, Ma Q, Kelly C, Barasch J, et al. Urine NGAL and IL-18 are predictive biomarkers for delayed graft function following kidney transplantation. *Am J Transplant.* 2006;6(7):1639-45.