


Lesão transfixante de carótida por espinha de peixe - relato de caso

Carotid artery perforation by fishbone - a case report

José Julio Bechir Maués Filho¹ , Heather Lynn Hauter Maués¹, Rafael Maia de Sousa¹, Luiz Nazareno França de Moura¹, Isabela Nascimento Duarte Rodrigues²

Abstract

Accidental fish bone ingestion is a common complaint at emergency departments. The majority of cases have a benign course. However, serious complications such as esophagus perforation, cervical vessel injury and cervical abscess can occur in 7.4% of cases. Mortality rates can be as high as 50% when mediastinitis occurs. We report a case of an esophageal perforation caused by a fish bone with a lesion to the right common carotid artery after 20 days of evolution. Surgical exploration occurred with corrections of the lesion in the right common carotid and esophagus. Early identification of this kind of injury is paramount to prevent potentially fatal complications.

Keywords: fish bone; carotid lesion; esophageal perforation.

Resumo

A ingestão acidental de espinha de peixe constitui causa comum de atendimento em unidades de emergência. A maioria dos casos apresenta evolução benigna. No entanto, complicações sérias como perfuração de esôfago, lesão de vasos cervicais e abscesso cervical podem acontecer em 7,4% dos casos. A mortalidade pode chegar a 50% quando há evolução para mediastinite. Relatamos um caso com perfuração esofágica por espinha de peixe com lesão de artéria carótida comum direita com 20 dias de evolução. Houve exploração cirúrgica com reparo da lesão em carótida comum direita e esôfago. O diagnóstico precoce é fundamental para evitar complicações potencialmente fatais.

Palavras-chave: espinha de peixe; lesão carotídea; perfuração do esôfago.

Como citar: Maués Filho JJB, Maués HLH, Sousa RM, Moura LNF, Rodrigues IND. Lesão transfixante de carótida por espinha de peixe - relato de caso. J Vasc Bras. 2022;21:e20220012. <https://doi.org/10.1590/1677-5449.202200121>

¹Hospital Jean Bitar, Belém, PA, Brasil.

²Hospital Ophir Loyola, Belém, PA, Brasil.

Fonte de financiamento: Nenhuma.

Conflito de interesse: Os autores declararam não haver conflitos de interesse que precisam ser informados.

Submetido em: Janeiro 26, 2022. Aceito em: Fevereiro 28, 2022.

O estudo foi realizado no Hospital Jean Bitar, Belém, PA, Brasil.



■ INTRODUÇÃO

A ingestão acidental de espinha de peixe constitui uma causa comum de atendimento em unidades de emergência. A maioria dos casos apresenta evolução benigna¹. No entanto, complicações sérias como perfuração de esôfago, lesão de vasos cervicais e abscesso cervical podem acontecer em 7,4% dos casos¹⁻³. A mortalidade pode chegar a 50% quando há evolução para mediastinite^{2,3}.

A lesão da artéria carótida cervical por ingestão de corpo estranho é rara⁴ e apresenta prognóstico desfavorável se diagnosticada tardiamente devido a perda volumosa de sangue, obstrução de vias respiratórias e infecção cervical grave. Relatamos o caso de uma paciente com perfuração de esôfago e carótida comum direita decorrente de ingestão acidental de espinha de peixe.

■ DESCRIÇÃO DO CASO

A paciente, 27 anos, procedente de uma Unidade de Pronto Atendimento (UPA) devido ao quadro de hematêmese, febre e odinofagia iniciados há cerca de 20 dias, após ingestão acidental de espinha de peixe, referia dispneia e disfagia. Ao exame físico, apresentava-se em estado geral regular, consciente e orientada em tempo e espaço, sem icterícia, sem cianose, afebril e com palidez (2+/4+). A orofaringe não apresentava alterações, mas havia dor à palpação superficial da região cervical direita com sinais flogísticos no local. Durante a investigação do quadro de hemorragia digestiva, foi realizada uma endoscopia digestiva alta, que não evidenciou fonte de sangramento. A tomografia computadorizada sem contraste de pescoço revelou imagem de coleção mal definida paraesofágica direita com importante edema de partes moles, promovendo compressão posterior sobre o lobo direito da tireoide e o esôfago para a esquerda, que se estendia ao músculo esternocleidomastoideo direito. Havia, ainda, uma imagem de corpo estranho de aspecto alongado no interior da coleção supracitada, medindo 2,8 × 0,3 cm (Figura 1).

Durante a internação, a paciente evoluiu com hematêmese franca, necessitando de intervenção cirúrgica de urgência, na qual foi submetida à cervicotomia exploradora direita, sendo identificado processo inflamatório extenso em região cervical direita com abscesso e sangramento ativo, em jato, em topografia de artéria carótida direita (Figura 2). Foi observada lesão transfixante da carótida comum direita por corpo estranho serrilhado, além de lesão transfixante da parede lateral direita do esôfago (Figura 3). Após heparinização sistêmica com 1 mL de heparina não fracionada, foi realizado clameamento

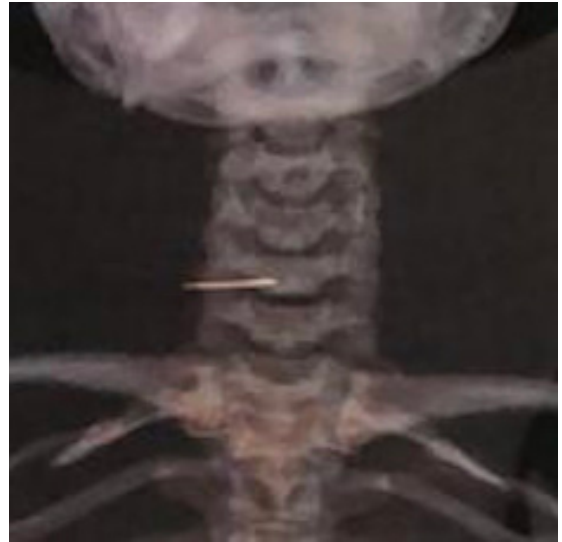


Figura 1. Corpo estranho paraesofágico direito.

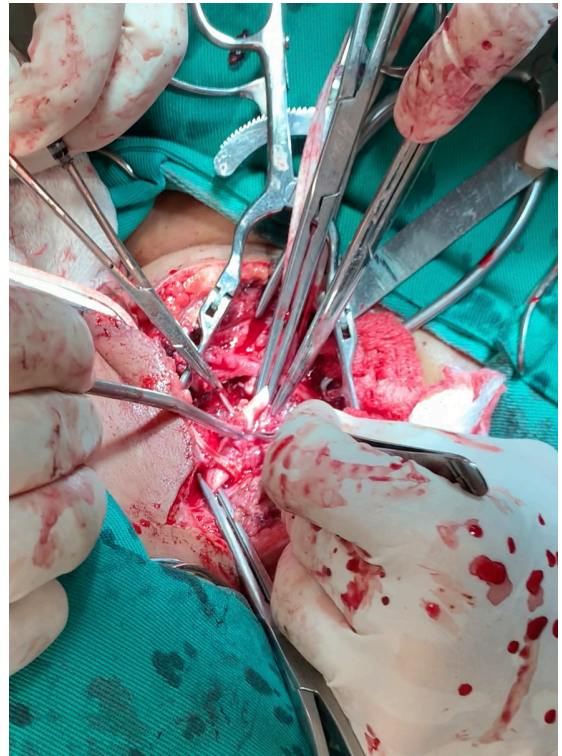


Figura 2. Processo inflamatório na topografia da artéria carótida direita.

proximal e distal de artéria carótida comum direita, com retirada do corpo estranho, desbridamento do tecido inflamatório periarterial, seguida de sutura com prolene 6-0, pontos separados (Figura 4). Foi realizada esofagorrafia com Caprofyl 4-0, pontos separados e interposição de retalho do ventre posterior do músculo digástrico. Houve boa evolução durante a

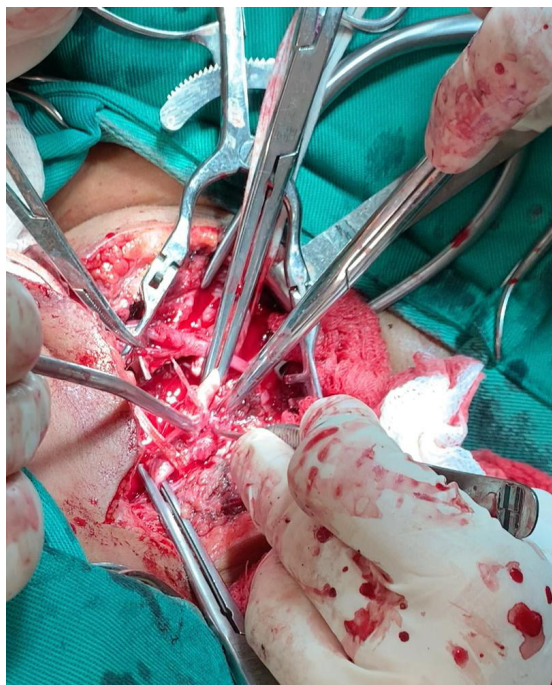


Figura 3. Espinha de peixe transfixando artéria carótida comum.

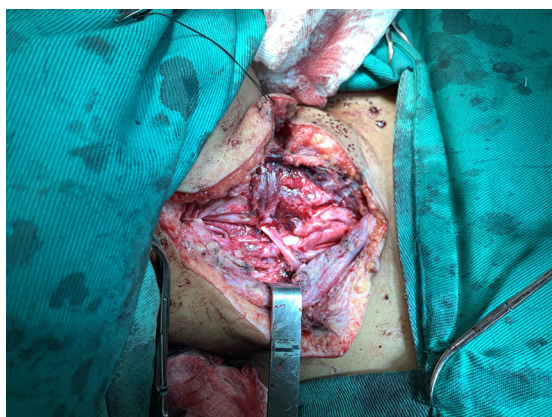


Figura 4. Artéria carótida comum direita após remoção da espinha de peixe, desbridamento e sutura.

internação com progressão da dieta enteral para dieta oral liquidificada com boa tolerância. Em retorno no ambulatório de cirurgia geral cerca de 3 meses após a cirurgia, o relato foi de ingestão regular de alimentos sólidos sem nenhuma queixa. Não houve retorno no ambulatório de cirurgia vascular para realização de Doppler. As tentativas de contato para acompanhamento foram malsucedidas devido ao local de residência da paciente ser remoto.

DISCUSSÃO

A perfuração da carótida cervical por ingestão de espinha de peixe é rara, mas pode ser catastrófica e

potencialmente fatal se não for prontamente identificada⁴. Os mecanismos de lesão consistem em perfuração aguda com sangramento maciço e penetração gradual do corpo estranho na parede arterial com formação de pseudoaneurisma com posterior ruptura^{4,5}. A hematêmese de pequena monta que, muitas vezes, precede um sangramento mais volumoso deve ser valorizada na investigação de lesão arterial associada⁴. Wang et al.⁴ analisaram 3.018 admissões por ingestão de corpo estranho, mostrando que a espinha de peixe é o corpo estranho mais frequentemente ingerido, e, em 3% dos casos analisados, houve lesão da artéria carótida. A hematêmese e a massa cervical pulsátil são sintomas importantes na investigação de ingestão de corpo estranho⁵.

Os pacientes que chegam ao setor de emergência com queixa de corpo estranho devem ser examinados com visualização direta da orofaringe com auxílio de um abaixador de língua. Quando o corpo estranho não for diretamente visualizado, deve ser procurado com exames complementares antes de o paciente ser liberado^{7,8}.

O uso de radiografia cervical para a identificação de espinha de peixe apresenta sensibilidade baixa^{7,8}. A tomografia é o exame de escolha devido à sensibilidade >90% para detecção de espinha de peixe, além de demonstrar complicações como abscessos e lesões vasculares e possibilitar a análise do formato, tamanho e localização do corpo estranho^{8,9}.

Sintomas como odinofagia, disfagia ou sensação de corpo estranho ao deglutir não conseguem determinar a localização exata do corpo estranho. A base da língua, as tonsilas, a parede posterior da faringe, o recesso ariepiglótico e o esôfago superior nos locais de estreitamento anatômico são, em ordem decrescente, as áreas mais frequentes de impactação da espinha de peixe^{8,10,11}.

Uma vez identificado um corpo estranho alojado nos tecidos cervicais, ele deve ser prontamente removido, tendo em vista que o atraso na remoção acarreta sequelas graves¹². Nesse caso, o cirurgião deve estar apto a realizar uma cervicotomia exploradora com dissecação delicada das estruturas cervicais em busca do corpo estranho.

No caso citado, devido à evolução de 20 dias, houve formação de abscesso cervical, com desorganização anatômica e grande quantidade de tecido inflamatório, o que tornou o procedimento mais complexo, com sangramento ativo ocorrendo durante a exploração. Dessa forma, a exploração cirúrgica é o método mais eficaz para controle de hemorragia quando há lesão vascular, além de permitir desbridamento, drenagem de abscesso e correção da perfuração esofágica.

■ CONCLUSÃO

O caso relatado mostra que o atraso no diagnóstico e no tratamento de perfuração esofágica por corpo estranho pode levar a complicações graves com potencial risco de óbito. Também evidencia que relatos de dor cervical e odinofagia associadas à ingestão de peixe devem ser valorizados, e a investigação para presença de corpo estranho deve ser completa, evitando que uma lesão potencialmente grave não seja identificada.

■ REFERÊNCIAS

- Fontes EB, Vidal MG, Rode J, da Silva RB, Kahlbeck A. Foreign body ingestion as a cause of a common carotid artery pseudoaneurysm. *Rev Bras Otorrinolaringol.* 2019;85(4):534-7. <http://dx.doi.org/10.1016/j.bjorl.2016.03.010>. PMID:27212587.
- Costa L, Larangeiro J, Pinto Moura C, Santos M. Foreign body ingestion: rare cause of cervical abscess. *Acta Med Port.* 2014;27(6):743-8. <http://dx.doi.org/10.20344/amp.5371>. PMID:25641290.
- Lee YJ, Park CR, Kim JW, et al. The hemoptysis and the subclavian artery pseudoaneurysm due to a fishbone injury. *Medicine.* 2015;94(42):e1821. <http://dx.doi.org/10.1097/MD.0000000000001821>. PMID:26496319.
- Wang S, Liu J, Chen Y, Yang X, Xie D, Li S. Diagnosis and treatment of nine cases with carotid artery rupture due to hypopharyngeal and cervical esophageal foreign body ingestion. *Eur Arch Otorhinolaryngol.* 2013;270(3):1125-30. <http://dx.doi.org/10.1007/s00405-012-2138-9>. PMID:22886383.
- Mathur NN, Joshi RR, Nepal A, Rauniyar RK. Common carotid artery pseudoaneurysm formation following foreign body ingestion. *J Laryngol Otol.* 2010;124(6):684-6. <http://dx.doi.org/10.1017/S0022215109992283>. PMID:20003600.
- Kim JE, Ryoo SM, Kim YJ, et al. Incidence and clinical features of esophageal perforation caused by ingested foreign body. *Korean J Gastroenterol.* 2015;66(5):255-60. <http://dx.doi.org/10.4166/kjg.2015.66.5.255>. PMID:26586347.
- Jahshan F, Sela E, Layous E, et al. Clinical criteria for CT scan evaluation of upper digestive tract fishbone. *Laryngoscope.* 2018;128(11):2467-72. <http://dx.doi.org/10.1002/lary.27125>. PMID:29446458.
- McCabe A, Patton A, Salter N. It's a cod! Finding Nemo (impacted fishbone) in the emergency department. *BMJ Case Rep.* 2017;2017:bcr-2017-220869. <http://dx.doi.org/10.1136/bcr-2017-220869>. PMID:28623244.
- Park S, Choi DS, Shin HS, et al. Fish bone foreign bodies in the pharynx and upper esophagus: evaluation with 64-slice MDCT. *Acta Radiol.* 2014;55(1):8-13. <http://dx.doi.org/10.1177/0284185113493087>. PMID:23884842.
- Bathla G, Teo LL, Dhanda S. Pictorial essay: complications of a swallowed fish bone. *Indian J Radiol Imaging.* 2011;21(1):63-8. <http://dx.doi.org/10.4103/0971-3026.76061>. PMID:21431037.
- Tao K, Cheng H, Hu Z, Kong M. An aorto-oesophageal fistula treated with endovascular aortic repair: the fate of untreated oesophageal lesion on endoscopic follow-up. *Interact Cardiovasc Thorac Surg.* 2017;25(6):990-2. <http://dx.doi.org/10.1093/icvts/ivx167>. PMID:29049528.
- Schneider AL, Hicks KE, Matsuoka AJ. Cervical oesophageal perforation secondary to food consumption in a well-appearing patient. *BMJ Case Rep.* 2017;2017:bcr2017222576. <http://dx.doi.org/10.1136/bcr-2017-222576>. PMID:29167221.

Correspondência

José Julio Bechir Maués Filho
Avenida Governador José Malcher, 168, Sala 106
Centro Empresarial Bolonha
CEP 66040-141 - Belém (PA), Brasil
Tel.: +55 (91) 98131-0708
E-mail: juliomauesfilho@terra.com.br

Informações sobre os autores

JJBMF - Especialista em Cirurgia Vasculare Endovascular, Sociedade Brasileira de Angiologia e Cirurgia Vasculare (SBACV); Cirurgião e chefe, Cirurgia Vasculare Endovascular, Hospital Jean Bitar.
HLHM - Especialista em Cirurgia Vasculare Endovascular, Sociedade Brasileira de Angiologia e Cirurgia Vasculare (SBACV); Cirurgiã vascular e endovascular, Hospital Jean Bitar.
RMS - Especialista em Cirurgia Geral, Colégio Brasileiro de Cirurgiões; Cirurgião geral, Hospital Jean Bitar.
LNFM - Especialista em Cirurgia Geral e titular, Colégio Brasileiro de Cirurgiões; Cirurgião geral e chefe, Serviço Geral de Cirurgia, Hospital Jean Bitar.
INDR - Residente de Cirurgia Geral, Hospital Ophir Loyola.

Contribuições dos autores

Concepção e desenho do estudo: JJBMF
Análise e interpretação dos dados: HLHM, JJBMF, RMS, LNFM
Coleta de dados: HLHM, JJBMF, INDR
Redação do artigo: JJBMF, INDR
Revisão crítica do texto: HLHM, JJBMF, RMS, LNFM
Aprovação final do artigo*: HLHM, JJBMF, RMS, LNFM, INDR
Análise estatística: N/A.
Responsabilidade geral pelo estudo: JJBMF

*Todos os autores leram e aprovaram a versão final submetida ao J Vasc Bras.