

Paracoccidioidomicose na Amazônia

(Registro de um caso)

AURELIA LOPES CASTRILLÓN *
ROMEU FERNANDES DE CARVALHO **
CARLOS AUGUSTO BORBOREMA **
SIMÃO ARÃO PECHER ***

SINOPSE

Um caso de blastomicose sul-americana em Manaus. A observação micológica inicialmente usada foi o exame direto da secreção que acusou presença de células características do microrganismo. Cultura no meio padrão Sabouraud-dextrose-agar contendo antibióticos nas concentrações: cloranfenicol 50 mg./1.000 ml. de meio e ciclohexemida 250 mg/1.000 ml. de meio. Após 21 dias, evidência do *Paracoccidioides brasiliensis* de aspecto cotonoso. Tratamento com Fanasulf (Sulfadoxina) dois comprimidos (500 mg. cada) por semana, respondendo satisfatoriamente à droga. Depois de oito meses de medicação, o paciente recebeu alta, apresentando-se totalmente curado.

INTRODUÇÃO

A blastomicose sul-americana é micose profunda de pouca freqüência na região Norte, sendo raros os registros bibliográficos de sua ocorrência.

Matta (1920), em sua longa experiência no Amazonas, refere apenas um caso. Moraes & col. (1967), durante oito anos de pesquisas em Manaus, cita três casos. Leite (1952), entretanto, em dez meses registrou três casos na cidade de Porto Velho (Território Federal de Rondônia). O presente trabalho registra um caso de paracoccidioidomicose em Manaus em um período de oito meses de pesquisas.

Estudos relacionados com a pouca freqüência do fungo na região, foram realizados recentemente. Borelli (1963/64), situa a questão no plano bioclimático referindo que o *Paracoccidioides brasiliensis* não se desenvolve em locais onde a temperatura média anual atinge

máxima além de 23°C. e mínima de 18°C., sendo ideal a temperatura de 20°C. Os registros meteorológicos acusam que a média anual da região é de 26°C., oscilando de 20 a 35°C. Ainda Borelli (1971), refere que o agente da blastomicose sul-americana, quando submetido a temperatura abaixo de 17°C. e acima de 24°C., não se multiplica; ou se extingue por não ter nutrição apropriada ao seu desenvolvimento. Todavia é o próprio Borelli (1971), quem modifica os conceitos por ele emitidos, afirmando que, as oscilações de temperatura não interferem na constatação do microrganismo em vista a presença do mesmo em ambientes das mais variadas temperaturas.

OBSERVAÇÕES

Ao ser atendido no Ambulatório de Doenças Tropicais da Faculdade de Medicina de Manaus, o paciente relatou que estava doente há oitenta dias e que sua moléstia iniciou depois de extrair uma "raiz de dente". Desde então, observou um ferimento na boca persistindo o mesmo após ter cicatrizado a lesão da extração dentária. No decorrer de vinte dias, notou um ferimento no dedo médio do pé direito, para logo em seguida, com diferença de aproximadamente quatro dias, começar um prurido intenso em ambos os pavilhões auriculares. Depois do prurido, tornavam-se estes bastantes vermelhos com algumas bolhas que ao se romperem deixavam escorrer um líquido claro.

Fêz tratamentos caseiros sem resultados satisfatórios com relação a doença; tendo início o processo de ulceração que se estendeu

(*) — Instituto Nacional de Pesquisas da Amazônia; Bolsista do Conselho Nacional de Pesquisas.

(**) — Da Cadeira de Medicina Tropical da Faculdade de Medicina da Universidade Federal do Amazonas.

(***) — Da Cadeira de Dermatologia da Faculdade de Medicina da Universidade Federal do Amazonas.

por toda a área dos pavilhões auriculares e face adjacente, quando decidiu procurar tratamento em Manaus.

Em sua estória, relata ainda ter conhecido uma senhora em sua localidade, que apresentava lesões semelhantes às suas.

Além dessas referências, não apresentou nenhuma outra queixa durante o interrogatório sistemático que foi feito.

No exame físico realizado, foram evidenciados somente entumescimento da cadeia ganglionar do pescoço e as lesões dermatológicas.

REGISTRO DO CASO

J. T. C. homem, 64 anos, moreno claro, agricultor, procedente da localidade de Novos Prazeres, próximo ao Município de Manicoré, rio Madeira, Amazonas; apresentava lesões eritemato-endurativas, algumas com supuração, localizadas na porção esquerda do couro cabeludo; lesões eritemato-erosivas, crostosas, com supuração e hemorragias, localizadas nos pavilhões auriculares, conduto auditivo, região retro auricular e masseterinas, pruriginosas; lesões hipercromico-crostosas na região frontal, temporal direita e malar esquerda; lesões eritemato-ulcerativas com fundo cero-hemorrágico localizada no mento; lesão crostosa localizada no terceiro podáctilo direito (Fig. 1, 2)

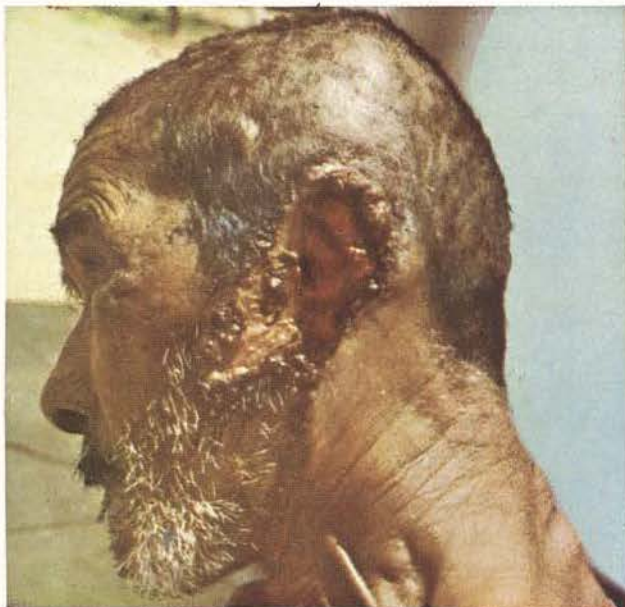

Fig. 1 — Blastomicose sul-americana. Aspectos de lesões cutâneas

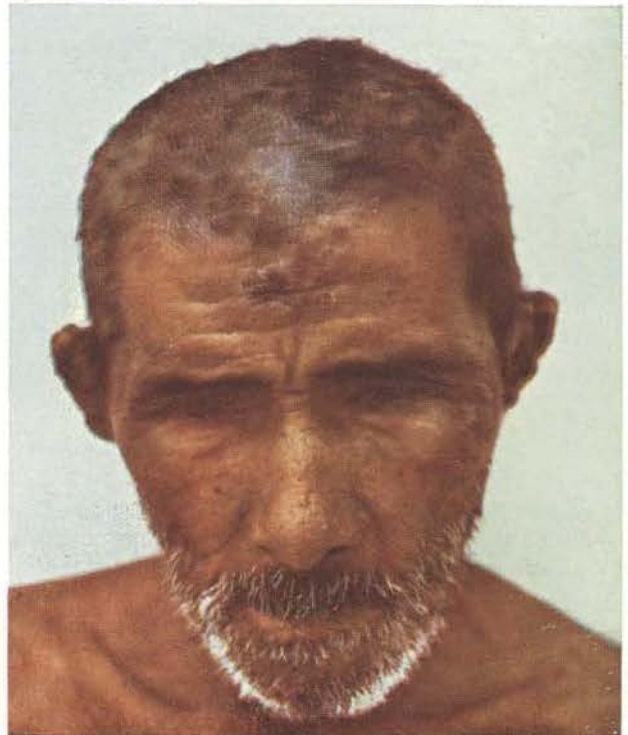


Fig. 2 — Lesões cutâneas

EXAMES MICOLÓGICOS

Exame a fresco do fungo — Material colhido da lesão de um dos pavilhões auriculares, secreção purulenta. O exame direto da secreção revelou a presença de numerosas células parasitárias com formas variadas determinando a estrutura característica do fungo (Fig. 3).

Cultura — Em Sabouraud-dextrose-agar contendo antibióticos nas concentrações: cloranfenicol 50 mg./1.000 ml. de meio e cicloheximida 250 mg./1.000 ml. de meio. Após 21 dias de inoculado e incubado à temperatura ambiente (29°C.), verificou-se o desenvolvimento do fungo sob o aspecto cottonoso (Fig. 4).

Tratamento — O paciente deu início ao tratamento com Fanasulf (Sulfadoxina), dois comprimidos (500 mg. cada) por semana, não apresentando intolerância. Com um mes e vinte dias de medicação, foram observadas sensíveis melhoras no quadro dermatológico; aos quatro meses, verificou-se que as lesões estavam quase totalmente cicatrizadas; tendo alta aos oito meses de tratamento (Fig. 5).

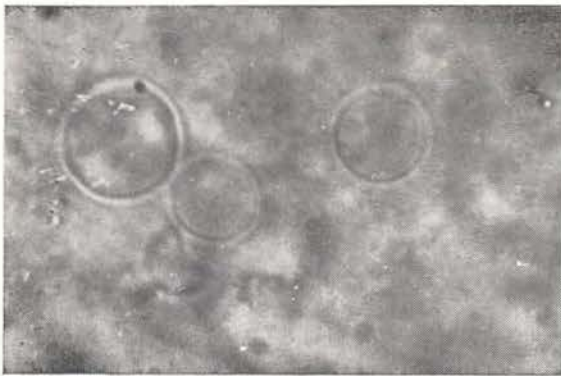


Fig. 3 — Paracoccidioides brasiliensis. Exame a fresco
Esférulas com gêmulas

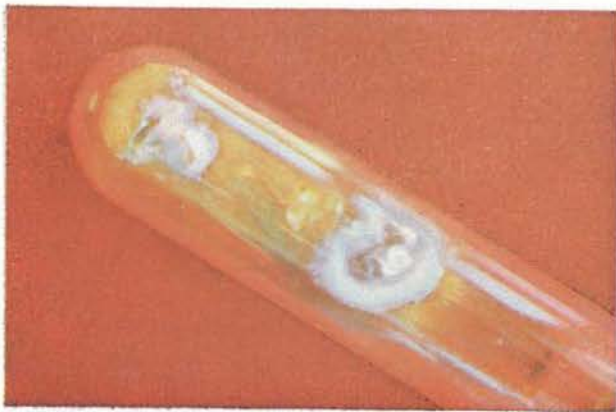


Fig. 4 — Paracoccidioides brasiliensis em agar-Sabouraud.
Colônias cotonosas

Exames laboratoriais auxiliares — No início do tratamento: sumário de urina normal; uréia 35 mg%, creatinina 2,4 mg; hemograma: hemácias 2.810.000 por 1 mm³; leucócitos 8.300; eosinofilia relativa 9%. Pesquisa de plasmódios, negativo. Exames de fezes: *Ascaris lumbricoides*, *Ancilostomídeos*, *T. trichiura*.

Final do tratamento: sumário de urina, normal; hemograma: hemácias 3.800.000 hemoglobina 9,80 gr. 68%, valor globular 0,87, hematócrito 36, leucócitos 6.800, eosinofilia relativa 23%, neutrófilos 34%, linfócitos 38%, uréia 46,5 mg%.

DISCUSSÃO

Com relação a paracoccidioidomicose na região Amazônica nada se sabe de positivo não obstante inúmeros trabalhos.

Não existem estudos sistemáticos que nos informem com exatidão acerca de sua epidemiologia. Muitos ensaios foram realizados no

sentido de divulgar as causas da raridade da doença e das exigências do seu agente etiológico, sem contudo oferecer algo esclarecedor.

É de se supor que o *Paracoccidioides brasiliensis* tenha o seu habitat natural nos vegetais que por sua vez desempenham o papel de hospedeiro intermediário nas infecções humanas, ou no solo onde já foi encontrado (Negroni, 1966).

Apesar de todas as observações realizadas, sabe-se apenas que, das micoses sistêmicas sob o ponto de vista epidemiológico, é a que está estreitamente relacionada com o homem do campo, principalmente o agricultor; não obstante haver casos em que, pessoas totalmente afastadas desse tipo de vida, se apresentem acometidas da moléstia.

As opiniões divergem quanto a presença do fungo na região. De acordo com Borelli (1963/64), a baixa incidência da blastomicose sul-americana na Amazônia é uma decorrência




Fig. 5 — Blastomicose sul-americana. Cura clínica
com medicação sulfamídica

do fator bioclimático. Contrariando essas referências, Leon (1971), no seu recente trabalho, cita que as zonas endêmicas da paracoccidioidomicose no Equador, encontram-se nas regiões quentes, úmidas, chuvosas, na maioria, de vegetação exuberante.

Azevedo (1964), entretanto, presume que a pouca frequência da micose, seja uma consequência da falta de centros de pesquisas micológicas e não uma determinante bioclimática. As suposições do A. estão baseadas no fato de que, todos os casos por ele registrados foram acidentalmente diagnosticados. Não havia suspeitas da doença, afirmando que outros casos poderiam existir e serem divulgados se houvesse uma orientação técnica no sentido de encaminhar os doentes suspeitos a um setor especializado.

Durante as nossas investigações em Manaus, a doença foi identificada uma vez no decorrer de oito meses. O doente nos foi encaminhado como suspeito de leishmaniose com solicitação de um teste de Montenegro. A constatação desse fato, vem a coincidir com as afirmações de Azevedo (1954).

Depois de um ano de pesquisas, observamos que a paracoccidioidomicose é realmente inexpressiva quanto à frequência, dado o número de casos em relação com as demais doenças fúngicas. Segundo Moraes & Oliveira (1962), ela ocupa o quarto lugar por ordem de registros. As referências dos Autores coincidem com as nossas observações.

Diante das evidências, atribuímos a pouca frequência da doença aos seguintes fatores: ausência de postos médicos nas zonas rurais, falta de conhecimento da moléstia por parte da população, distâncias e condições econômicas precárias. Este último item, concorre em grande parte, pois retém os doentes em suas localidades privando-os de assistência.

Concluimos que a Doença de Lutz na região Amazônica terá maior expressão à proporção que as condições de Saúde Pública forem tomando aspecto técnico especializado em nossos meios e conscientização do povo nesse sentido. Considerando-se que a Amazônia possui clima favorável para o desenvolvimento dos Eumicetos, mesmo para os mais exigentes co-

mo supõem ser o *Paracoccidioides brasiliensis*, cuja presença quase omissa continua sendo um ponto a esclarecer na Micologia da região.

SUMMARY

Acase of South american blastomycosis in Manaus. The mycological observaton, used at first, was a examination of the secretion (pus) which showed the presence of cells characteristic of microrganims.

Culture used was standard Sabouraud-dextrose agar containing antibiotics in concentrations: Chlorophenyl 50 mg./1.000 ml. of media and Cycloheximide 250 mg./1.000 ml. of media.

After 21 days, emerged *Paracoccidioides brasiliensis* of a cottony appearance. Treated with Panasulpha (Sulphadoxine) 2 tablets (500 mg. each) a week, the response to the drug was satisfactory, and after 8 months of medication, the patient was discharged completely cured.

BIBLIOGRAFIA CITADA

- AZEVEDO, P. C.
1954 — *Algumas considerações sobre a blastomicose sul-americana e seu agente etiológico*. Tese de professorado. Pará, Fac. Odont.
- BORELLI, D.
1963/64 — La reducida reservárea de la paracoccidioidosis. *Derm. Venez.*, 4(1-2) : 71-77.
1971 — Algunos aspectos ecológicos de la Paracoccidioidosis. *Derm. Venez.*, 10(2): 1190-1200.
- LEITE, A. S.
1952 — Alguns casos de blastomicose sul americana em Porto Velho, T. F. de Rondônia. *Rev. Bras. Med.*, Rio de Janeiro, 9(7) : 491-496.
- LEON, LUIS A.
1971 — La Paracoccidioidomicosis tegumentaria en el Ecuador. *Derm. Benez.*, 10(2) : 1224-1248.
- MATTA, A.
1920 — Considerações sobre um caso de Posadasia coccidioidosia. *Amazonas Med.*, 3(10-11) : 41-51.
- MORAES, M. A. P. & OLIVEIRA, W. R.
1962 — Novos casos da micose de Jorge Lôbo encontrados em Manaus, Amazonas (Brasil). *Revta. Inst. Med. Trop. S. Paulo*, 4(6) : 403-406.
- MORAES, M. A. P. & FERREIRA, J. L. DE S.
1967 — Micoses superficiais e profundas na Amazônia. *Atas Simp. sobre Biota Amazônica*, 6 (Patologia) : 189-202.
- NEGRONI, P.
1966 — El Paracoccidioides brasiliensis vive saprofiticamente en el suelo argentino. *Prensa Med. Argent.*, Buenos Aires, 53(39) : 2381-2382.