

## Pseudo-Aneurisma do Ventrículo Esquerdo

### *Pseudoaneurysm of Left Ventricle*

José Luiz Balthazar Jacob, Grazielle Buzelli, Nilton Carlos Spinola Machado, Pedro G. A. Garzon, Sérgio A. C. Garzon  
Instituto de Moléstias Cardiovasculares - IMC - São José do Rio Preto, SP - Brasil

A ruptura da parede livre do ventrículo esquerdo é uma dramática, porém nem sempre fatal complicação do infarto agudo do miocárdio. No entanto, se o diagnóstico correto for retardado, o tratamento cirúrgico pode ser comprometido. Os autores relatam um caso de volumoso pseudo-aneurisma de parede inferior de ventrículo esquerdo diagnosticado ao estudo angiográfico.

*Left ventricular free wall rupture is a dramatic but not always fatal complication from myocardial acute infarction. However, if proper diagnosis is delayed, surgical treatment may be compromised. The authors report a case of large pseudoaneurysm in left ventricular inferior wall diagnosed on angiography study.*

*Full texts in English - <http://www.arquivosonline.com.br>*

### Relato do Caso

Paciente de 67 anos de idade com quadro de angina, sem infarto prévio e não-diabética, foi submetida a implante de stents não-farmacológicos em artérias descendente anterior e coronária direita. Ambas as artérias apresentavam infiltrações parietais difusas, porém sem outras estenoses significativas além das tratadas.

Três meses após o tratamento percutâneo, a paciente foi internada em outro serviço de cardiologia com quadro de dor torácica repetitiva, que se tornou persistente evoluindo para infarto agudo do miocárdio com congestão pulmonar importante.

Em razão de inadequada resposta obtida com o tratamento clínico, após 72 horas a paciente foi transferida para o nosso Centro Terciário de Cardiologia para cinecoronariografia. Apresentava-se com dispnéia e estertores disseminados em ambas as bases pulmonares. Um sopro suave, holossistólico, era audível na borda esternal esquerda baixa e o eletrocardiograma mostrava infarto agudo do miocárdio em parede diafragmática, já com presença de ondas Q. Não havia imagens de ecocardiograma ou ressonância magnética nuclear realizados previamente. Cinecoronariografia de emergência foi realizada e mostrou grave reestenose intra-stent da artéria coronária direita (fig. 1-A), reestenose intra-stent na artéria descendente anterior e oclusão do ramo descendente posterior da artéria coronária direita. A cineangioventriculografia esquerda demonstrava a presença de um volumoso pseudo-aneurisma da parede inferior (fig. 1-B) e discreta regurgitação mitral.

Em virtude da instabilidade clínica, o tratamento cirúrgico de emergência foi tentado, mas houve ruptura do pseudo-aneurisma durante a indução anestésica, levando a tamponamento cardíaco. O tamponamento cardíaco foi tratado com drenagem torácica aberta e compressão da ruptura da parede ventricular foi feita com os dedos, enquanto era estabelecida a circulação extracorpórea.

A parede rota do ventrículo esquerdo foi suturada e reforçada com retalho de pericárdio bovino e um enxerto de safena de aorta para artéria coronária descendente anterior foi realizado. A despeito dos esforços envidados, ocorreu a morte da paciente em razão de irreversível parada cardíaca na saída da circulação extracorpórea.

### Discussão

Pseudo-aneurisma ventricular esquerdo é uma complicação bastante rara após infarto agudo do miocárdio ou cirurgia cardíaca, que resulta da ruptura da parede ventricular sem tamponamento cardíaco. A ruptura da parede livre é contida pelo pericárdio adjacente e aderente nessa região produzindo o pseudo-aneurisma. Em razão do risco de ruptura (30% a 45%) e de morte, o tratamento cirúrgico é recomendado quando pseudo-aneurisma ventricular esquerdo é detectado<sup>1-3</sup>. A maioria dos diagnósticos é feita na fase crônica do pseudo-aneurisma, que pode evoluir por muitos anos sem ruptura<sup>1</sup>. Porém, é provável que parte significativa dos pacientes que desenvolvem pseudo-aneurisma do ventrículo esquerdo não tenha seu diagnóstico feito na fase aguda em razão da ruptura precoce e fatal<sup>3,4</sup>. Os casos crônicos evoluem freqüentemente assintomáticos<sup>1</sup>.

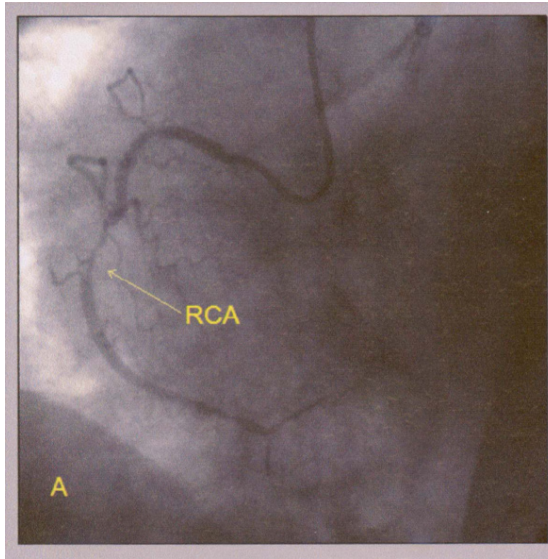
Métodos diagnósticos não-invasivos por imagem, como a ecocardiografia ou a ressonância magnética nuclear, são úteis no diagnóstico dessa complicação<sup>1,2</sup> e devem ser encorajados, podendo-se detectar um maior número de casos na fase aguda.

A cineangioventriculografia esquerda é o método diagnóstico mais acurado e, associado com a cinecoronariografia, é fundamental no planejamento do tratamento cirúrgico<sup>3</sup>, pois concomitante disfunção mitral é comum e revascularização

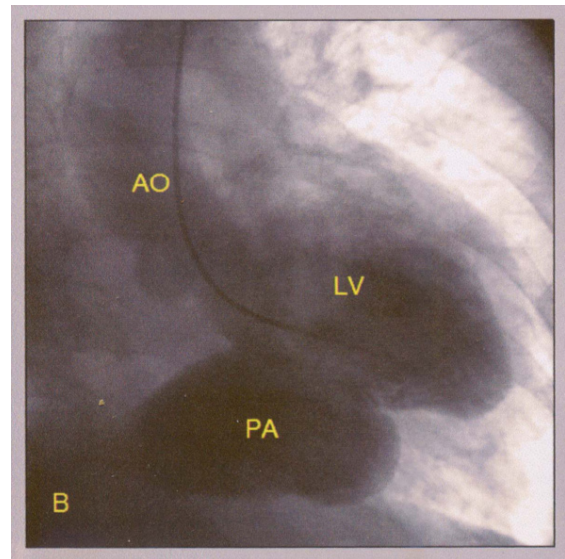
### Palavras-chave

Falso aneurisma, ventrículos cardíacos, ventrículo esquerdo.

Correspondência: José Luiz Balthazar Jacob •  
Rua Castelo D'Água, 3030 - 15015-210 - São José do Rio Preto, SP - Brasil  
E-mail: jljacob@cardiol.br  
Artigo recebido em 15/08/06; revisado recebido em 12/02/07; aceito em 13/03/07.



**Fig. 1-A** - Injeção seletiva em artéria coronária direita (RCA) mostrando grave reestenose intra-stent (seta), pequenos ramos distais da coronária e oclusão do ramo descendente posterior da artéria coronária direita.



**Fig. 1-B** - Cineangioventriculografia esquerda (LV) mostrando volumoso pseudo-aneurisma (PA) da parede inferior do ventrículo esquerdo. AO - aorta.

miocárdica cirúrgica é freqüentemente necessária. Nesse caso por nós relatado, a discreta insuficiência mitral decorrente de disfunção do músculo papilar posterior e da alteração morfológica do ventrículo esquerdo causado pelo pseudo-aneurisma não era determinante do quadro congestivo, que se devia a disfunção sistólica ventricular esquerda determinada pelo volumoso pseudo-aneurisma. O tratamento cirúrgico do pseudo-aneurisma ventricular esquerdo no infarto agudo do miocárdio apresenta alta mortalidade (23% a 28%)<sup>3-5</sup> mas a propensão para ruptura fatal do pseudo-aneurisma é maior do que o risco cirúrgico<sup>3,4</sup>.

Insuficiência cardíaca e disfunção mitral aumentam a mortalidade cirúrgica. Embora pacientes assintomáticos tratados clinicamente possam ter um baixo risco de ruptura<sup>1</sup>, alta mortalidade (48%) tem sido vista com tratamento clínico.

A incidência de quadros isquêmicos cerebrais (10% em um ano e 32,5% em quatro anos) é uma limitação para o tratamento medicamentoso do pseudo-aneurisma.

Por essas razões, a cirurgia é o tratamento de escolha.

## Referências

1. Moreno R, Gordillo E, Zamorano J, Almeida C, Rubira JCG, Ortiz AF, et al. Long term outcome of patients with postinfarction left ventricular pseudoaneurysm. *Heart*. 2003; 89: 1144-6.
2. Ropers D, Achenbach S, Pfeiffer S. Left ventricular pseudoaneurysm following myocardial infarction. *Heart*. 2004; 90: 555.
3. Frances C, Romero A, Grady D. Left ventricular pseudoaneurysm. *J Am Coll*

## Conclusões

Este caso demonstra que no infarto agudo do miocárdio, disfunção hemodinâmica pode ser decorrente de pseudo-aneurisma de ventrículo esquerdo que, embora muito raro, pode ser diagnosticado precocemente e o estudo angiográfico possibilita o correto diagnóstico.

### Potencial Conflito de Interesses

Declaro não haver conflitos de interesses pertinentes.

### Fontes de Financiamento

Esse estudo foi financiado com recursos próprios do investigador.

### Vinculação Acadêmica à Pós-Graduação

Não há vinculação desse estudo a programas de pós-graduação.

*Cardiol*. 1998; 32: 557-61.

4. Prête R, Linka A, Jenni R, Turina MI. Surgical treatment of acquired left ventricular pseudoaneurysms. *Ann Thorac Surg*. 2000; 70: 553-7.
5. Komeda M, David TE. Surgical treatment of postinfarction false aneurysm of the left ventricle. *J Thorac Cardiovasc Surg*. 1993; 106: 1189-91.