

Tamponamento por Compressão de Câmaras Cardíacas Direitas: Um Inimigo Oculto

Cardiac Tamponade Caused by Compression of Right Cardiac Chamber: a Hidden Enemy

Paulo Roberto Barbosa Evora, Minna Moreira D. Romano, Luis Gustavo Gali, Alfredo José Rodrigues

Faculdade de Medicina de Ribeirão Preto, Universidade de São Paulo, SP - Brasil

Paciente de 58 anos de idade, masculino, submetido a implante de próteses valvares mecânicas aórtica e mitral. Chegou à unidade pós-operatória hemodinamicamente estável e ao longo do tempo desenvolveu colapso cardiovascular

progressivo, necessitando de altas doses de aminas vasopressoras. A apresentação da imagem é ilustrar a compressão externa seletiva de câmaras cardíacas direitas, principalmente do átrio direito, causando tamponamento insuspeito.

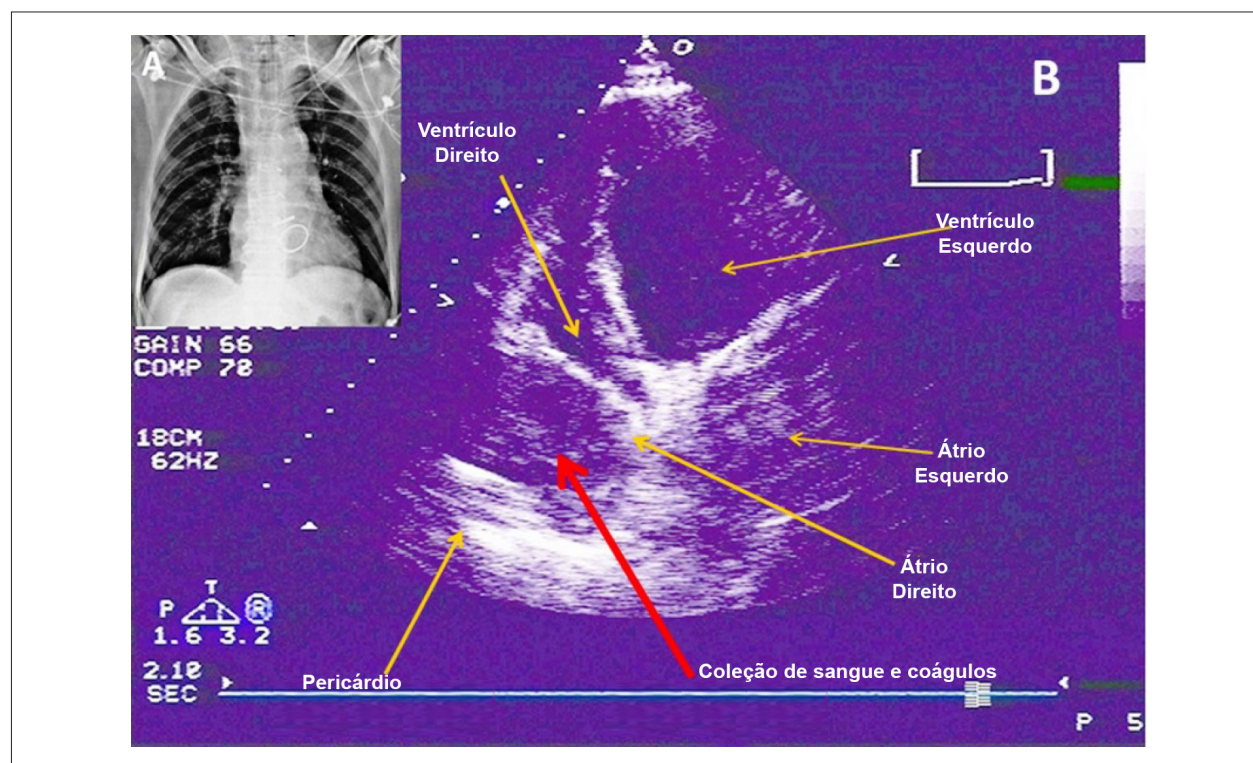


Figura 1 – A) Todo o raciocínio para explicar o colapso cardiovascular foi direcionado para choque cardiogênico, porque as radiografias seriadas não foram sugestivas de tamponamento cardíaco; B) O diagnóstico foi estabelecido por meio de ecocardiografia transtorácica, que muitas vezes não revela o diagnóstico tornando obrigatório o ecocardiograma transesofágico. Há uma imagem sugestiva de uma coleção intrapericárdica (seta) causando compressão do átrio direito.

Palavras-chave

Implante de Protese de Valva Cardíaca; Tamponamento Cardíaco; Átrios do Coração/anormalidades; Ecocardiografia.

Correspondência: Paulo Roberto B. Evora •

Rua Rui Barbosa, 367, apt. 15, Centro. CEP 14015-120, Ribeirão Preto, SP – Brasil
E-mail: prbevora@fmrp.usp.br; prbevora@gmail.com

Artigo recebido em 12/08/14; revisado em 21/08/14; aceito em 21/08/14.

DOI: 10.5935/abc.20140195