

Ecocardiografia Tridimensional em Paciente com Prolapso Valvar Mitral

Three-Dimensional Echocardiography in Patient with Mitral Valve Prolapse

Marcelo Luiz Campos Vieira e Wilson Mathias Jr.

Instituto do Coração (InCor), Faculdade de Medicina da Universidade de São Paulo (FMUSP), São Paulo, SP - Brasil

Apresentamos imagem de mulher de 42 anos, portadora de prolapso valvar mitral (fig. 1). A imagem em ECO 3D possibilitou

a visibilização do prolapso a partir da visão do átrio esquerdo, plano em que é realizada a correção cirúrgica.

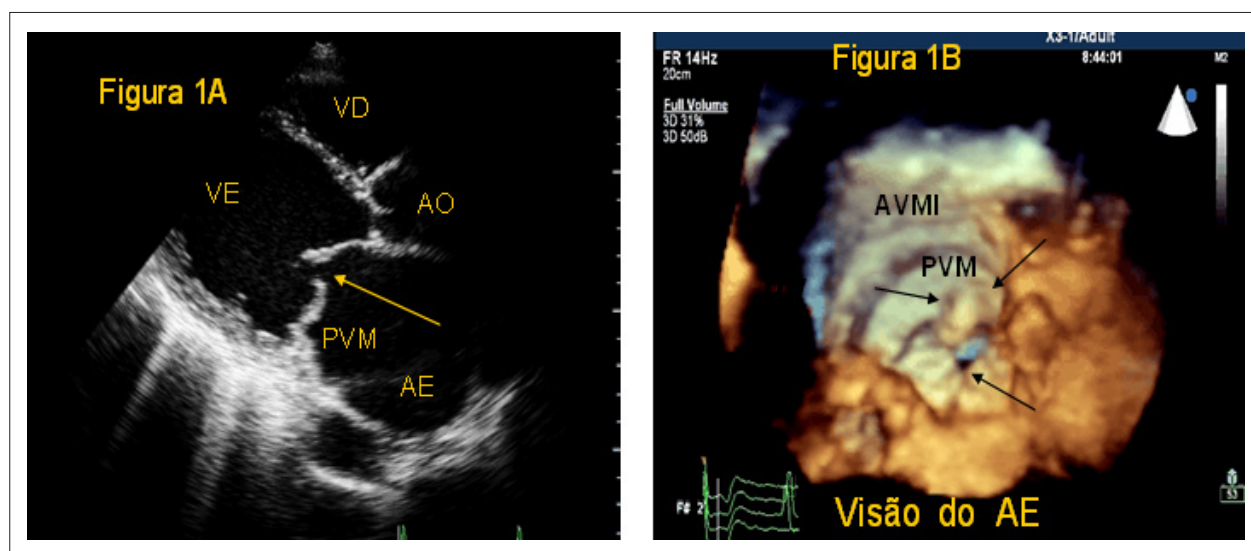


Fig. 1 - ECO2D (Figura 1A) e 3D (Figura 1B) de paciente com prolapso valvar mitral (PVM); Seta única demonstra ausência de coaptação das válvulas; duas setas (Figura 1B) demonstram PVM, visão do átrio esquerdo; AVMI - anel valvar mitral.

Palavras-chave

Ecocardiografia tridimensional, prolapso da valva mitral.

Correspondência: Marcelo Luiz Campos Vieira •

Rua Cardoso de Melo, 463, ap. 21 - Vila Olímpia - 04548-002, São Paulo, SP - Brasil

E-mail: mlvieira@cardiol.br, mluz766@terra.com.br

Artigo recebido em 10/02/08; revisado recebido em 10/03/08;

aceito em 10/03/08