

Vasorreatividade Coronariana após Reabsorção Total do Absorb BVS no Seguimento de 5 Anos

Coronary Vasoreactivity after Complete Bioresorption of Absorb BVS at 5-Year Follow-Up

Luis Renier Goncalves-Ramírez,¹^{id} Hipólito Gutiérrez,² Fabián Julca,² Maximiliano Germán Amado Escañuela,³ Gretel Varvaro,⁴ Ignacio Amat-Santos²

Hospital de León – Cardiologia,¹ León - Espanha

Hospital Clínico Universitario de Valladolid,² Castilla y León - Espanha

Hospital General de Segovia,³ Castilla y León - Espanha

Hospital General de Palencia Río Carrión,⁴ Castilla y León - Espanha

Introdução

Os suportes coronarianos bioabsorvíveis foram projetados para prevenir complicações em longo prazo relacionadas ao implante permanente de stents metálicos. O suporte vascular bioabsorvível eluidor de everolimus (Absorb BVS; Abbott Vascular, Santa Clara, Califórnia) foi um dos primeiros suportes vasculares bioabsorvíveis (BVS, do inglês *bioresorbable vascular scaffold*) a ser desenvolvido. O BVS Absorb é uma estrutura feita de ácido poli-L-láctico revestido com polímero poli-DL-láctico, que elui o fármaco antiproliferativo everolimus.¹ O BVS recebeu a marca CE para o tratamento de doença arterial coronariana em janeiro de 2011 e foi comercializado na maioria dos países europeus em 2012.² Embora bons resultados tenham sido descritos inicialmente,^{3,4} estudos recentes têm questionado a segurança do dispositivo, sugerindo maior incidência de trombose e infarto do miocárdio.^{5,6} Além disso, a recuperação estrutural e funcional de segmentos coronários que receberam o suporte após a reabsorção do BVS não foi sistematicamente pesquisada em uma série consecutiva do mundo real.⁷ Descrevemos o caso de um paciente que foi avaliado por angiografia coronariana, tomografia de coerência óptica (TCO) e teste de vasorreatividade coronariana 5 anos após o implante do BVS.

Relato de caso

Um homem de 39 anos, ex-fumante, apresentou dor torácica atípica e teste de isquemia inconclusivo. A história pregressa incluía infarto do miocárdio com supradesnivelamento do segmento ST (IAMCSST) há 5 anos, relacionado a doença uniarterial tratada com um dispositivo

Palavras-chave

Implantes Absorvíveis/normas; Intervenção Coronária Percutânea/métodos; Tecidos Suporte/normas; Doença Arterial Coronariana; Infarto do Miocárdio, Recuperação da Função Fisiológica.

Correspondência: Luis Renier Goncalves-Ramírez •

Hospital de León – Cardiologia - Altos de Navas León León 24071 – Espanha
E-mail: luisrenier@hotmail.com

Artigo recebido em 07/11/2019, revisado em 22/01/2020, aceito em 22/01/2020.

DOI: <https://doi.org/10.36660/abc.20190783>

Absorb BVS de 3,5x28 mm no meio da artéria descendente anterior esquerda (ADA). No tempo presente, o paciente foi submetido a novo cateterismo coronário e não havia evidências de novas lesões ou reestenose. Em seguida, uma tomografia de coerência óptica (TCO) foi realizada sobre o segmento da ADA que recebeu o suporte, mostrando o dispositivo Absorb BVS totalmente reabsorvido, com o desenvolvimento de uma camada neointima bem organizada (Figura 1, Vídeo 1).

A vasorreatividade coronária foi avaliada com a administração de acetilcolina intracoronária. Bolus incrementais de acetilcolina foram infundidos (2µg-20µg-100µg) durante 3 minutos cada um, seguido de avaliação eletrocardiográfica, hemodinâmica, angiográfica e TCO da resposta funcional. Na dose máxima de acetilcolina, o paciente desenvolveu dor torácica e espasmo na ADA – incluindo o segmento que recebeu o suporte – conforme observado por ambos, angiografia e TCO (Figura 2, Vídeo 2). Finalmente, um bolo intracoronário (200µg) de nitroglicerina foi administrado para aliviar o espasmo coronário e os sintomas. A repetição da angiografia e da TCO confirmou a resposta vasodilatadora.

Discussão

As tecnologias de BVS estão atualmente em destaque no mundo todo devido a uma taxa de eventos adversos de longo prazo maior do que a esperada e ao crescente questionamento quanto à reabsorção completa do dispositivo.⁸ Além disso, dados baseados em evidências de resultados funcionais em longo prazo dos vasos tratados com BVS ainda são escassos.⁹ De fato, se a vasomoção normal *in vivo* é recuperada ou não, permanece sem resposta.

Que seja de nosso conhecimento, este é o primeiro caso que mostra a recuperação morfológica e funcional de segmentos coronários que receberam suporte vascular, 5 anos depois da implantação do dispositivo Absorb BVS em um paciente da vida real. Como já foi descrito anteriormente, o Absorb BVS é finalmente reabsorvido pelo vaso 5 anos após sua implantação, com o desenvolvimento de uma camada rica em sinais visualizada por TCO no segmento que recebeu o suporte, o que corresponde à neointima e tecido subjacente.^{9,10} Por outro lado, a vasoconstrição paradoxal induzida pela acetilcolina e corrigida pela nitroglicerina adiciona informações específicas sobre a recuperação funcional das artérias coronárias que receberam o suporte, sugerindo que o endotélio da neointima

Relato de Caso

é sensível a estímulos químicos, mas pode apresentar resposta paradoxal em alguns casos.

Conclusão

A reabsorção total do Absorb BVS foi encontrada no seguimento de 5 anos. Após a reabsorção do suporte, parece haver um processo adequado de cicatrização do endotélio vascular, com restauração das propriedades morfológicas e funcionais.

Contribuição dos Autores

Concepção e desenho da pesquisa: Ramirez LRG, Gutiérrez H, Amat-Santos I; Obtenção de dados: Ramirez LRG, Gutiérrez H, Julca F, Amado M, Varvaro G; Análise e interpretação dos dados: Ramirez LRG, Julca F, Amado M; Redação do manuscrito: Ramirez LRG; Revisão crítica do manuscrito quanto ao conteúdo intelectual importante: Gutiérrez H, Varvaro G, Amat-Santos I.

Potencial Conflito de Interesses

Declaro não haver conflito de interesses pertinentes.

Fontes de Financiamento

O presente estudo não teve fontes de financiamento externas.

Vinculação Acadêmica

Não há vinculação deste estudo a programas de pós-graduação.

Aprovação Ética e Consentimento Informado

Este estudo foi aprovado pelo Comitê de Ética do Hospital Clínico Universitario de Valladolid sob o número de protocolo PI 18-994. Todos os procedimentos envolvidos nesse estudo estão de acordo com a Declaração de Helsinki de 1975, atualizada em 2013. O consentimento informado foi obtido de todos os participantes incluídos no estudo.

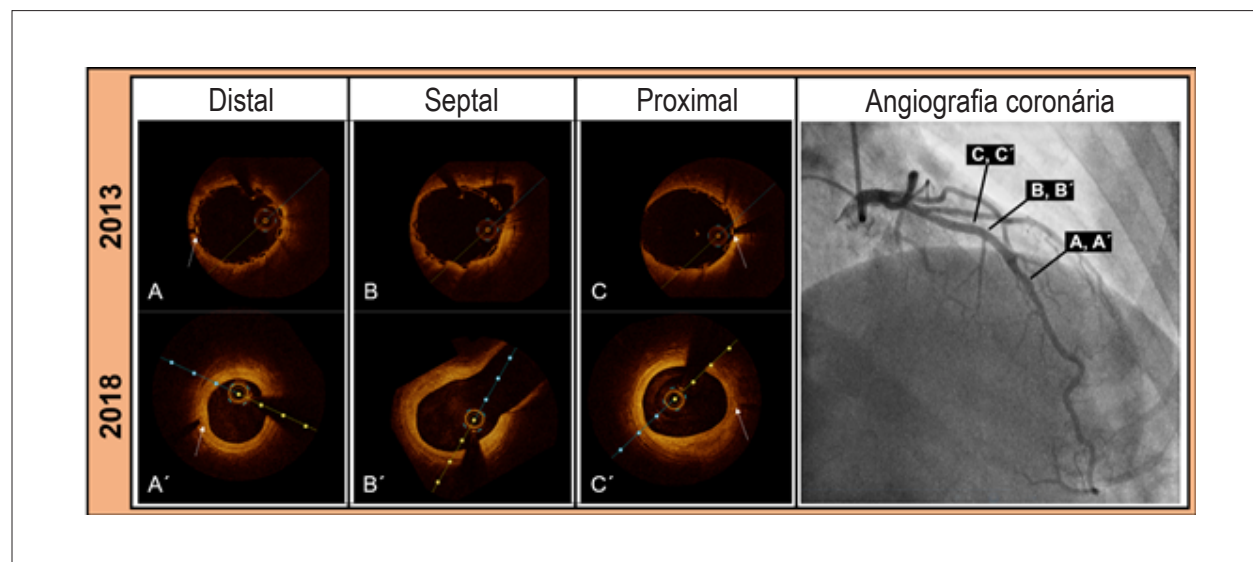
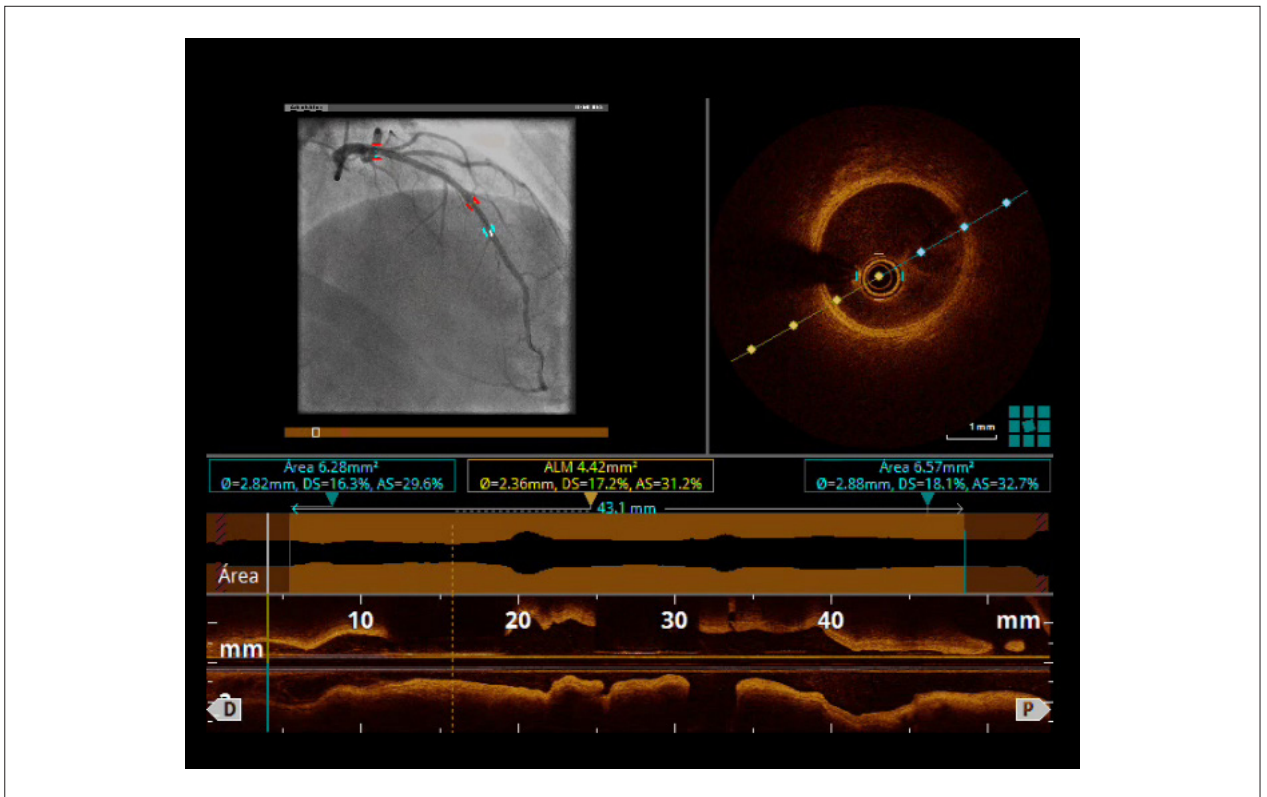


Figura 1 – (A, B, C) Pontos no tempo da implantação do Absorb-BVS por TCO. (A', B', C') Achados da TCO no seguimento de 5 anos (mesmo corte transversal). Setas brancas apontam marcadores radiopacos de suportes.



Video 1 – Tomografia de coerência óptica realizada sobre o segmento de andaime de LAD mostrando Absorb BVS totalmente reabsorvido e uma camada neointimal bem organizada. Acesse o vídeo pelo link: <http://abccardiol.org/supplementary-material/2021/11601/2019-0783-video1.mp4>

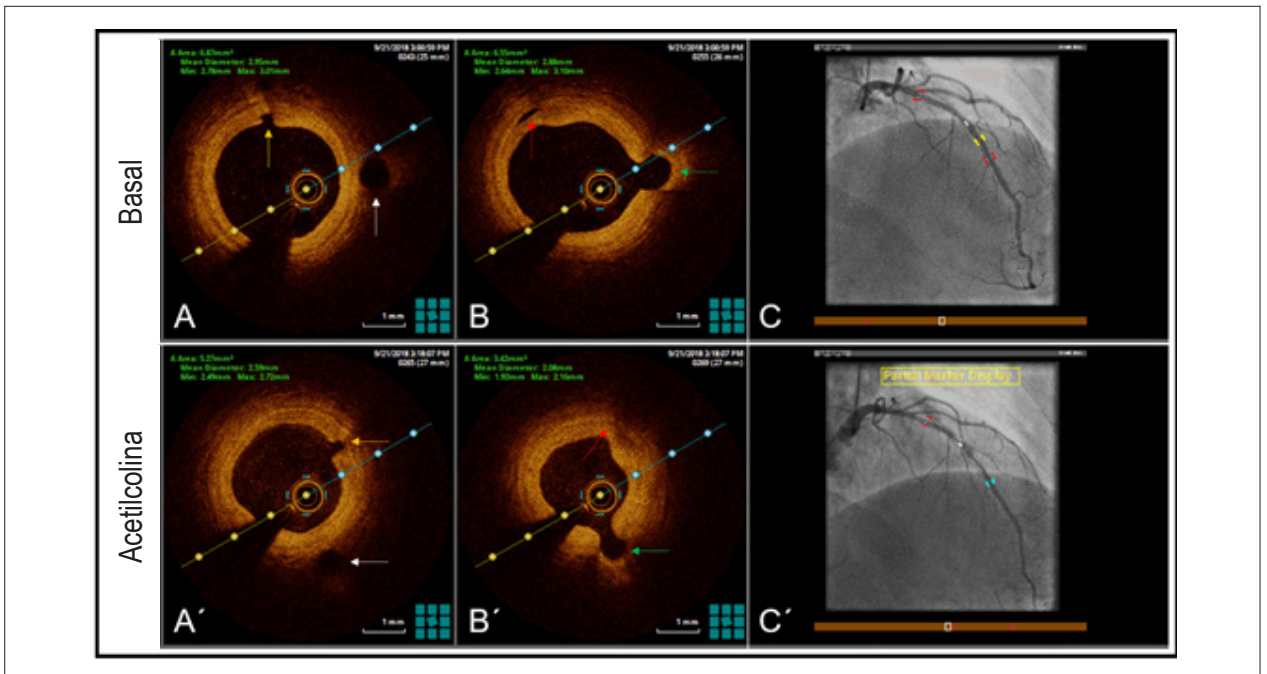
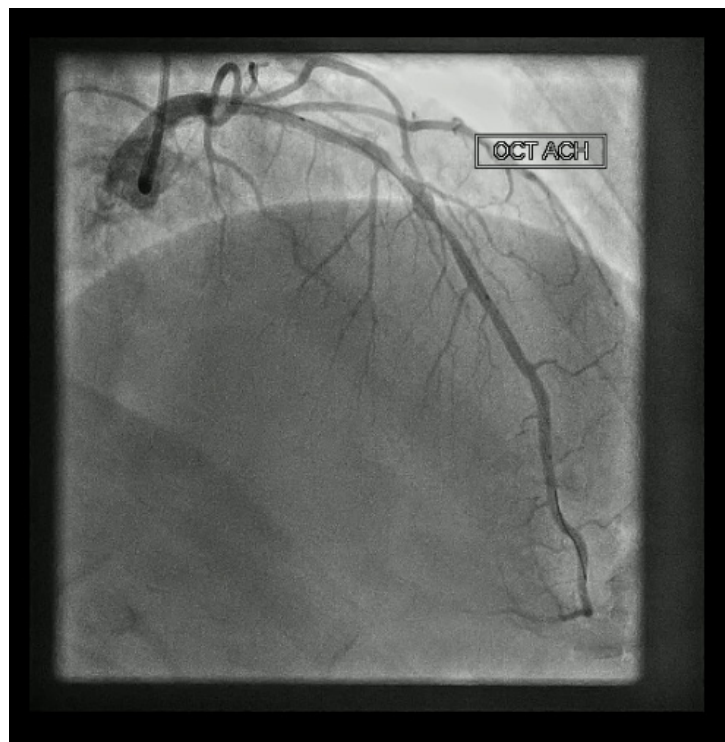


Figura 2 – (A, B, C) Imagens basais obtidas por angiografia e TCO. (A', B', C') Achados da angiografia e TCO no mesmo corte transversal após dose máxima de acetilcolina. As setas coloridas indicam os ramos laterais antes e depois do teste.

Relato de Caso



Video 2 – Angiografia coronária mostrando um espasmo LAD -incluindo o segmento de andaime- após o pico da dose de acetilcolina. Acesse o vídeo pelo link: <http://abccardiol.org/supplementary-material/2021/11601/2019-0783-video2.mp4>

Referências

1. Ormiston JA, Serruys PW, Regar E, Dudek D, Thuesen L, Webster MW, et al. A bioabsorbable everolimus-eluting coronary stent system for patients with single de-novo coronary artery lesions (ABSORB): a prospective open-label trial. *Lancet*. 2008;371(9616):899-907.
2. Byrne RA, Stefanini GF, Capodanno D, Onuma Y, Baumbach A, Escaned J, et al. Report of an ESC-EAPCI Task Force on the evaluation and use of bioresorbable scaffolds for percutaneous coronary intervention: executive summary. *EuroIntervention*. 2018;39(18):1591-601.
3. Serruys PW, Ormiston JA, Onuma Y, Regar E, Gonzalo N, Garcia-Garcia HM, et al. A bioabsorbable everolimus-eluting coronary stent system (ABSORB): 2-year outcomes and results from multiple imaging methods. *Lancet*. 2009;373(9667):897-910.
4. Onuma Y, Dudek D, Thuesen L, Webster M, Nieman K, Garcia-Garcia HM, et al. Five-year clinical and functional multislice computed tomography angiographic results after coronary implantation of the fully resorbable polymeric everolimus-eluting scaffold in patients with de novo coronary artery disease: the ABSORB cohort A trial. *JACC Cardiovasc Interv*. 2013;6(10):999-1009.
5. Ellis SG, Kereiakes DJ, Metzger DC, Caputo RP, Rizik DG, Teirstein PS, et al. Everolimus-Eluting Bioresorbable Scaffolds for Coronary Artery Disease. *N Engl J Med*. 2015;373(20):1905-15.
6. Serruys PW, Chevalier B, Dudek D, Cequier A, Carrie D, Iniguez A, et al. A bioresorbable everolimus-eluting scaffold versus a metallic everolimus-eluting stent for ischaemic heart disease caused by de-novo native coronary artery lesions (ABSORB II): an interim 1-year analysis of clinical and procedural secondary outcomes from a randomised controlled trial. *Lancet*. 2015;385(9962):43-54.
7. Serruys PW, Onuma Y, Garcia-Garcia HM, Muramatsu T, van Geuns RJ, de Bruyne B, et al. Dynamics of vessel wall changes following the implantation of the absorb everolimus-eluting bioresorbable vascular scaffold: a multi-imaging modality study at 6, 12, 24, 36 months. *EuroIntervention*. 2014;9(11):1271-84.
8. Serruys PW, Chevalier B, Sotomi Y, Cequier A, Carrie D, Piek JJ, et al. Comparison of an everolimus-eluting bioresorbable scaffold with an everolimus-eluting metallic stent for the treatment of coronary artery stenosis (ABSORB II): a 3 year, randomised, controlled, single-blind, multicentre clinical trial. *Lancet*. 2016;388(10059):2479-91.
9. Goncalves-Ramirez LR, Gutiérrez H, Cortés C, Gómez I, San Román JA, Amat-Santos IJ. Functional and structural coronary recovery at the 5-year follow-up after bioresorbable vascular scaffold implantation. An optical coherence tomography analysis. *RevEspCardiol*. 2019;72(4):357-9.
10. Goncalves-Ramirez LR, Gutiérrez H, Rojas P, Cortés C, Serrador A, Ramos B, et al. Fully bioresorption of an Absorb bioresorbable vascular scaffold after scaffold restenosis. *Cardiol J*. 2019;26(2):209-211.



Este é um artigo de acesso aberto distribuído sob os termos da licença de atribuição pelo Creative Commons