

## Implantação de Válvula Aórtica Percutânea com Sistema de Proteção Embólico em Paciente com Trombo Apical no Ventrículo Esquerdo

*Transcatheter Aortic Valve Implantation with Embolic Protection System in a Patient with Left Ventricle Apical Thrombus*

João Gonçalves Almeida,<sup>1</sup> Sara Ferreira,<sup>2</sup> Daniel Caeiro,<sup>1</sup> José Ribeiro,<sup>1</sup> Vasco Gama Ribeiro<sup>1</sup>

Centro Hospitalar Vila Nova de Gaia/Espinho,<sup>1</sup> Vila Nova de Gaia; Hospital Divino Espírito Santo,<sup>2</sup> Ponta Delgada, Portugal

Uma mulher de 68 anos de idade foi internada em nossa unidade de cuidados intensivos cardíacos devido a choque cardiogênico. A ecocardiografia transtorácica (ETT) mostrou estenose aórtica grave, disfunção sistólica grave do ventrículo esquerdo (fração de ejeção 20%) e trombo apical grande (Figura 1A-B). Realizou-se uma valvuloplastia percutânea de balão aórtico emergente (Figura 1C). Durante o procedimento, a angiografia coronariana não revelou doença coronariana epicárdica (Figura 1D). Apesar de alguma melhora clínica e hemodinâmica leve (gradiente médio reduzido de 40 para 30mmHg), ela permaneceu na NYHA (New York Heart Association) classe IV.

O caso foi discutido por nossa equipe cardíaca e foi considerado de alto risco operatório (escore da Sociedade de Cirurgia Torácica 12%, EUROSCORE II 15%). Portanto, decidimos implantar uma válvula aórtica transcáteter (VAT) usando um sistema de proteção embólica. O dimensionamento do anel aórtico foi realizado intra-procedimento utilizando ecocardiografia transesofágica, que também mostrou trombo apical (Figura 1E). Em primeiro

lugar, o Sistema de Proteção Cerebral Sentinel (Claret Medical, Inc) foi implantado através do acesso radial direito (Figura 1F). Posteriormente, foi implantado um Edwards Sapien 3 VAT de 26 mm. (Edwards Lifesciences Corporation) por via transfemoral (Figura 1G). O procedimento foi sem complicações e o paciente apresentou notável melhora clínica e hemodinâmica, sendo dispensado 11 dias após IVAT, medicado com varfarina. No seguimento de um ano, o paciente estava em NYHA classe I, ETT mostrou VAT funcionando normalmente, melhora da função do VE (40%) e ausência de trombo apical (Figura 1I).

### Contribuição dos autores

Concepção e desenho da pesquisa and Obtenção de dados: Almeida JG, Ferreira S, Caeiro D; Análise e interpretação dos dados: Almeida JG, Ferreira S; Redação do manuscrito: Almeida JG; Revisão crítica do manuscrito quanto ao conteúdo intelectual importante: Almeida JG, Ferreira S, Caeiro D, Ribeiro J; Supervisão: Ribeiro J, Ribeiro VG..

### Potencial conflito de interesses

Declaro não haver conflito de interesses pertinentes.

### Fontes de financiamento

O presente estudo não teve fontes de financiamento externas.

### Vinculação acadêmica

Não há vinculação deste estudo a programas de pós-graduação.

### Palavras-chave

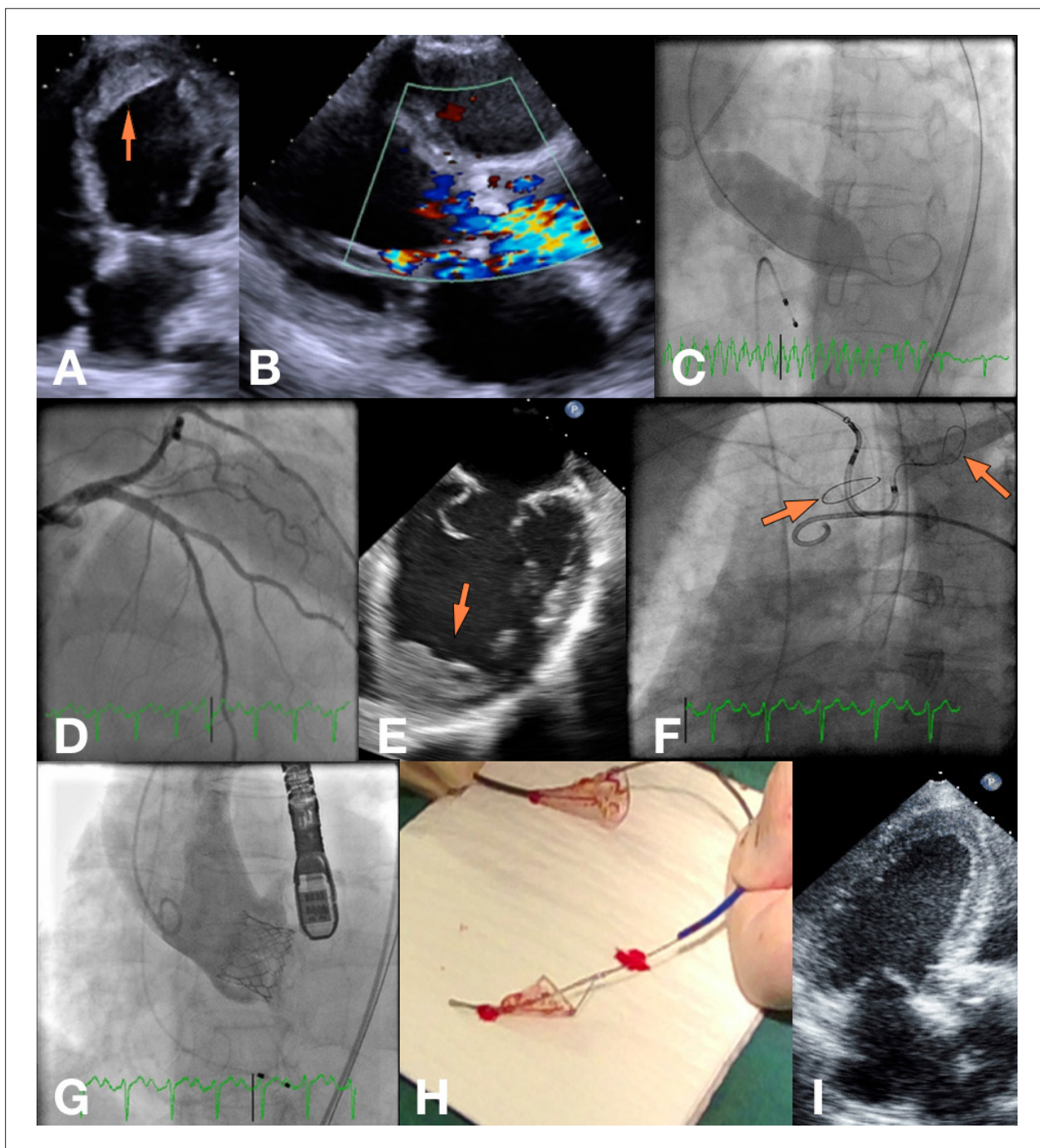
Implante de Prótese de Valva Cardíaca; Dispositivos de Proteção Embólica; Choque Cardiogênico.

#### Correspondência: João Gonçalves Almeida •

Rua Conceição Fernandes. 4434-502, Vila Nova de Gaia, Portugal  
E-mail: joaotgalmeida@gmail.com

Artigo recebido em 31/12/2016, revisado em 26/01/2017, aceito em 26/01/2017

DOI: 10.5935/abc.20170109



**Figura 1** – A) Visão de quatro câmaras a partir do ETT de admissão (seta: trombo apical); B) Doppler colorido mostrando fluxo turbulento através da válvula aórtica na visão paraesternal de longo eixo; C) Valvuloplastia percutânea por balão aórtico; D) Angiografia coronária esquerda; E) EET mostrando o grande trombo apical (seta); F) Implementação do sistema de proteção embólica (setas: filtros); G) Angiografia após implante de VAT; H) Filtros embólicos com detritos em partículas; I) Visão de três câmaras a partir de um ETT, 3 meses após o procedimento. ETT: ecocardiografia transtorácica; ETE: ecocardiografia transesofágica; VAT: válvula aórtica transcáteter.