

Remodelação Miocárdica na Sobrecarga Crônica de Pressão ou de Volume no Coração de Ratos

Myocardial Remodeling in Chronic Pressure or Volume Overload in the Rat Heart

Luiz Shiguero Matsubara, Silvia Narikawa, Ana Lucia dos Anjos Ferreira, Sergio Alberto Rupp de Paiva, Leonardo Mamede Zornoff, Beatriz Bojikian Matsubara
Departamento de Clínica Médica, Faculdade de Medicina de Botucatu, Unesp - Botucatu, SP

OBJETIVO

Comparar as alterações estruturais cardíacas em modelos experimentais de sobrecarga de pressão e de volume.

MÉTODOS

Foram analisados ratos com hipertensão renovascular (HRV, n = 8), normotensos com sobrecarga de volume por fístula aortocava (FAV, n = 10) e animais controles (CONT, n = 8). Após quatro semanas, registrou-se a pressão arterial caudal (PAS) e obtiveram-se os pesos dos ventrículos direito (PVD) e esquerdo (PVE). Em cortes histológicos, foram medidas as áreas seccionais dos miócitos (AM), a espessura da parede do VE (E), o diâmetro da cavidade (DVE), a relação E/DVE, e a fração de colágeno (CVF). As comparações foram feitas pela ANOVA e teste de Tukey para nível de significância de 5%.

RESULTADOS

A PAS (mmHg) foi maior no grupo HRV (HRV = 187 ± 22 ; CONT = 125 ± 10 ; FAV = 122 ± 6 , $p < 0,05$). A hipertrofia do VE foi observada nos grupos HRV e FAV. O grupo FAV apresentou aumento significativo do DVE, comparado ao CONT e HRV. As espessuras absoluta e normalizada da parede ventricular foram semelhantes entre os grupos. Houve aumento significativo do CVF no grupo HRV em relação aos grupos CONT e FAV.

CONCLUSÃO

A sobrecarga de volume causa padrão distinto de remodelação cardíaca, quando comparada com aquela decorrente da hipertensão arterial, sugerindo que as implicações funcionais de cada padrão não são intercambiáveis.

PALAVRAS-CHAVE

hipertensão renovascular, fístula artocava, colágeno, hipertrofia ventricular

OBJECTIVE

To compare cardiac structural changes in experimental pressure and volume overload models.

METHODS

The study analysis included renovascular hypertensive rats (RVH, n=8), normotensive rats with volume overload caused by an aortocaval fistula (ACF, n=10) and control rats (CONT, n=8). After four weeks, tail cuff blood pressure (SBP) was recorded. Rats were killed, the hearts were excised and the right and left ventricles (RV&LV) were weighed (RVW&LVW). Using histological sections, myocyte cross sectional areas (MA). LV wall thickness (LVWT) LV cavity diameter (LVD), normalized LVWT (LVWT/LVD) and collagen volume fraction (CVF) were measured. The comparisons were made using the ANOVA and Tukey test for a significance level of 5%.

RESULTS

Tail cuff blood pressure (mmHg) was higher in the RVH group (RVH = 187 ± 22 ; CONT = 125 ± 10 ; ACF = 122 ± 6 , $p < 0.05$). LV hypertrophy was observed in the RVH and ACF groups. The ACF group presented a significant increase in size of LVD, compared to CONT and RVH. The absolute and normalized ventricular wall thickness were similar among the groups. The RVH group presented a significant increase in CVF compared to CONT group and ACF group.

CONCLUSION

Cardiac remodeling patterns following volume or pressure overload are distinct, suggesting that their implications on ventricular dysfunction are not interchangeable.

KEY WORDS

Renovascular hypertension, aortocaval fistula, collagen, ventricular hypertrophy

Correspondência: Luiz Shiguero Matsubara • Rua Carlos Guadagnini, 1308 - 18610-120 - Botucatu, SP
E-mail: lsmatsu@cardiol.br Recebido em 30/09/04 • Aceito em 18/05/05

O coração é composto, fundamentalmente, por miócitos, vasos e matriz intersticial colágena. Esses três compartimentos, em equilíbrio, contribuem para a manutenção da forma e da função cardíaca. Alterações nas composições desses compartimentos refletem o processo de remodelação miocárdica que está intimamente associado com a disfunção cardíaca. Essa remodelação ocorre em resposta a estímulos desencadeados por agentes mecânicos ou humorais sobre o tecido cardíaco¹⁻³. Na prática clínica, observa-se hipertrofia mais freqüentemente associada à sobrecarga hemodinâmica imposta por hipertensão arterial ou aumento de volume. Na sobrecarga de pressão há estímulo para síntese de sarcômeros em paralelo com aumento da espessura da parede ventricular, sendo esse fenômeno denominado de hipertrofia concêntrica. Na sobrecarga de volume ocorre aumento de sarcômeros em série, associado ao deslizamento de feixes de miócitos, resultando em hipertrofia excêntrica. A hipertrofia cardíaca, quando presente, constitui fator independente de maior morbidade e mortalidade por eventos cardiovasculares^{4,5}. No entanto, essa associação é mais estudada e está mais bem estabelecida na sobrecarga crônica de pressão, principalmente na hipertensão arterial sistêmica⁶.

Nessa condição, é descrito que o aumento desproporcional da matriz intersticial colágena pode ocasionar disfunção miocárdica pela diminuição da complacência ventricular, bem como pela modificação da geometria cardíaca⁷. Além disso, o crescimento não-proporcional da densidade de vasos ocasiona diminuição da reserva coronariana, com potencial deficiência de oxigenação e de nutrientes para o miócito, determinando disfunção ventricular. Assim, o aumento do colágeno intersticial miocárdico, associado ou não a isquemia relativa, é o principal eventos que promove disfunção miocárdica, notadamente a disfunção diastólica observada na hipertrofia cardíaca^{1,8}. As conseqüências da hipertrofia secundária à sobrecarga de volume, contudo, são menos estudadas. Na sobrecarga secundária à fístula arteriovenosa pesquisadores observaram a manutenção na quantidade de colágeno intersticial⁹. Nesse modelo experimental há descrição de fibrose miocárdica apenas quando a insuficiência cardíaca se manifesta¹⁰.

Considerando-se os diferentes padrões de remodelação cardíaca em resposta aos diferentes estímulos de sobrecarga hemodinâmica, o objetivo do trabalho foi comparar as modificações estruturais cardíacas em modelos de sobrecargas de volume e de pressão.

MÉTODOS

O protocolo experimental foi submetido à apreciação do Comitê de Ética Pesquisa Animal da nossa instituição, sendo aprovado sob protocolo número 187/2001.

Ratos machos da raça wistar, com pesos entre 250 e 300 g, foram utilizados no estudo. Animais selecionados

aleatoriamente foram anestesiados com pentobarbital sódico (50 mg/kg, i.p.) e submetidos a laparotomia mediana, com exposição da aorta e ramos da artéria renal. A artéria renal esquerda foi dissecada para a colocação de um clipe de prata medindo 7 x 1 mm e abertura de 0,35 mm. O fechamento da sua porção distal garantiu a fixação do clipe na posição desejada e induziu isquemia renal unilateral. A seguir, a cavidade abdominal foi fechada por planos, com sutura contínua, utilizando-se fio de algodão 10. Oito ratos sobreviventes formaram o grupo experimental com hipertensão arterial renovascular (HRV).

Outros animais, de mesmo sexo e peso, também selecionados aleatoriamente, foram anestesiados da forma descrita e submetidos a laparotomia mediana para a criação da fístula aortocava infra-renal. O procedimento foi o mesmo descrito por Garcia & Diebold¹¹ e constituiu na dissecação da aorta abdominal e da veia cava inferior, a partir da artéria renal até a origem das artérias ilíacas. A seguir, os vasos foram ocluídos por meio de clipe vascular, logo abaixo da artéria renal, e a parede anterior da aorta foi perfurada com uma agulha calibre 16G, com 1,5 mm de diâmetro externo. A agulha avançou cerca de 1 cm no interior da aorta e transfixou a parede mediana do vaso, alcançando a veia cava, permitindo a abertura de fístula aortocava. Após a retirada da agulha, o orifício da punção original foi ocluído com uma gota de cola de cianoacrilato. Em seguida, retirou-se o clipe vascular para restabelecimento do fluxo sanguíneo, tomando-se o cuidado de verificar a patência da fístula pela visualização do fluxo arterial no interior da veia, por transparência. A cavidade abdominal foi fechada com sutura contínua, por planos, com fio de algodão 10. Dez animais sobreviventes compuseram o grupo experimental com sobrecarga de volume (FAV).

Oito ratos de mesma raça, sexo e idade, não submetidos a cirurgia, foram utilizados como controles (CONT). Os animais foram alojados em gaiolas, em grupos de dois ou três, e colocados em biotério com ciclo de luz de doze horas e controle de temperatura e umidade. Os ratos receberam dieta padrão e água *ad libitum*.

Os grupos experimentais e os controles foram estudados após quatro semanas de evolução. Procedeu-se à medida da pressão arterial caudal, por meio de esfigmomanômetro automático (*Narco BioSystem*, Austin, Texas, USA). A seguir, os ratos foram anestesiados com pentobarbital sódico (50 mg/kg, i.p) e submetidos a toracotomia mediana. O coração foi retirado e os ventrículos separados e pesados.

Estudo morfológico - Secções coronais de aproximadamente 3 mm de espessura, obtidas a 5 mm da ponta dos ventrículos, foram fixados em solução tamponada de formol a 10%, por período de 48 horas, seguido de igual período de imersão em solução de álcool a 70%. Após a fixação, os tecidos foram inclusos em blocos de parafina. Cortes histológicos de 4 micras foram

corados em Hematoxilina-Eosina (HE) ou Masson, e cortes histológicos de 6 micras foram corados pelo Picro Sirius red, específico para colágeno. As áreas de secção transversa dos miócitos foram medidas nos cortes corados pela HE ou pelo Masson, empregando-se o microscópio LEICA DM LS, acoplado a câmara de vídeo e computador IBM compatível, dotado do programa de análise de imagens *Image Pro-plus* (Media Cybernetics, Silver Spring, Maryland, USA). Foram analisadas cinquenta a setenta células por lâminas. As células foram selecionadas tendo-se como critério a secção transversa, isto é, apresentando a forma redonda, e localizadas na camada subendocárdica da parede muscular do ventrículo esquerdo (VE) e do ventrículo direito (VD). Esse cuidado visou uniformizar, ao máximo, o conjunto de miócitos dos diferentes grupos. As áreas médias obtidas para cada grupo foram utilizadas como indicador de tamanho celular.

As lâminas coradas pelo *Picro Sirius red* foram utilizadas para a quantificação da fração de colágeno intersticial, por meio de videodensitometria. Imagens do tecido cardíaco foram capturadas e analisadas, utilizando-se o mesmo sistema descrito anteriormente. Os elementos do tecido cardíaco foram identificados de acordo com os níveis de cores. Assim, as fibras colágenas foram visualizadas em vermelho e os miócitos em amarelo. O volume de fração de colágeno (CVF) foi calculado automaticamente e correspondeu à soma das áreas de colágeno dividida pela soma da área de tecido colágeno e a área do miócito. Em média, foram analisados trinta campos, utilizando-se a objetiva com magnificação de 40X. O colágeno perivascular foi excluído da análise.

A remodelação da câmara ventricular foi avaliada nas lâminas coradas pelo HE, medindo-se o diâmetro da cavidade ventricular esquerda (DVE) de cada coração e a espessura da parede miocárdica (E) e calculando-se a relação entre a espessura da parede e o diâmetro ventricular (E/DVE).

Análise estatística - As variáveis foram apresentadas como médias e desvios padrão e as comparações entre os

grupos foram efetuadas pela análise de variância (ANOVA), seguidas de teste de comparações múltiplas de Tukey. As análises foram efetuadas por meio de pacote estatístico *SigmaStat for Windows*, versão 2.03 (SPSS, San Raphael, CA, USA), admitindo-se nível de significância de 5%.

RESULTADOS

As médias e desvios-padrão das variáveis estudadas estão mostrados na tabela 1. Não foram observadas diferenças nos pesos corporais (PC) entre os grupos estudados. A pressão arterial sistólica caudal foi significativamente maior no grupo HRV, em relação aos grupos CONT e FAV (fig.1). Após quatro semanas de sobrecarga de pressão (grupo HRV) e de volume (grupo FAV), observaram-se graus semelhantes de hipertrofia do VE, avaliada pelas variáveis: peso do VE (PVE), peso do ventrículo corrigido pelo peso corporal (VE/PC) e área transversa dos miócitos (AM-VE). No modelo de sobrecarga de volume (FAV) houve aumento do peso do ventrículo direito (PVD), peso do VD corrigido pelo peso corporal (VD/PC) e área transversa do miócito do VD, em relação aos grupos CONT e HRV. Os grupos CONT e HRV foram comparáveis entre si quanto ao tamanho do VD.

O grupo HRV mostrou aumento da fração de colágeno (CVF), quando comparado aos grupos CONT e FAV (fig.2). A espessura da parede ventricular esquerda foi estatisticamente semelhante nos três grupos experimentais. O diâmetro da cavidade do VE (DVE) foi significativamente maior no grupo FAV em relação aos demais grupos estudados. A espessura da parede do ventrículo esquerdo (E) e a relação E/DVE foram comparáveis nos três grupos estudados.

DISCUSSÃO

O presente estudo teve como objetivo comparar a remodelação cardíaca secundária à sobrecarga crônica de volume com aquela mais estudada, associada à sobrecarga de pressão.

Tabela 1 – Médias e desvios-padrão das variáveis estudadas nos grupos de ratos com hipertensão renovascular (HRV), com fistula arteriovenosa (FAV) e controle (CONT)

Variável	CONT (n = 8)	HRV (n = 8)	FAV (n = 10)
PC (g)	319 ± 22	305 ± 22	331 ± 29
PVE (g)	0,63 ± 0,04	0,77 ± 0,06*	0,84 ± 0,11*
PVD (g)	0,21 ± 0,03	0,21 ± 0,01	0,34 ± 0,05*#
PVE/PC (mg/g)	1,97 ± 0,2	2,53 ± 0,17*	2,54 ± 0,31*
PVD/PC (mg/g)	0,66 ± 0,1	0,69 ± 0,04	1,02 ± 0,15*#
AM-VE (μ²)	157 ± 5	191 ± 4*	208 ± 23*
AM-VD (μ²)	153 ± 12	161 ± 10	200 ± 17*#
E (mm)	2,86 ± 0,91	3,17 ± 0,72	3,28 ± 0,95
DVE (mm)	7,49 ± 0,49	7,68 ± 0,59	8,94 ± 0,70*#
E/DVE	0,38 ± 0,11	0,41 ± 0,08	0,37 ± 0,10

PC- peso corporal; PVE- peso do ventrículo esquerdo; PVD- peso do ventrículo direito; PVE/PC e PVD/PC- pesos dos ventrículos normalizados pelo peso corporal; AM- área celular do miócito; E- espessura da parede do VE; DVE- diâmetro da cavidade do VE; E/DVE- relação espessura da parede e diâmetro da cavidade do VE; * p < 0,05 x CONT; # p < 0,05 x HRV (ANOVA seguido pelo teste de comparações múltiplas de Tukey)

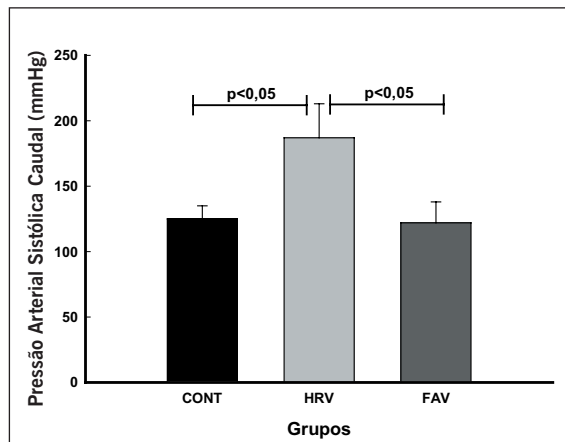


Fig. 1 – Representação gráfica das médias e desvios-padrão da pressão arterial sistólica caudal, em grupos de ratos com hipertensão arterial renovascular (HRV), fístula aortocava (FAV) e controle (CONT). Analisado pela ANOVA, seguido pelo teste de Tukey

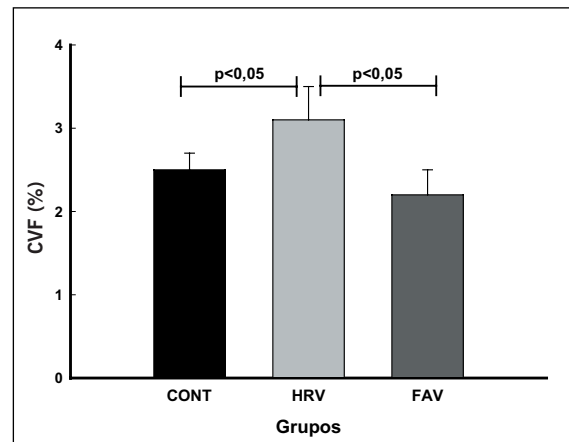


Fig. 2 – Representação gráfica das médias e desvios-padrão fração de colágeno intersticial (CVF), em grupos de ratos com hipertensão arterial renovascular (HRV), fístula aortocava (FAV) e controle (CONT). Analisado pela ANOVA, seguido pelo teste de Tukey

No modelo de sobrecarga de pressão, a hipertrofia ventricular esquerda foi evidenciada pelos vários indicadores analisados. Houve crescimento significativo da área seccional dos miócitos do ventrículo esquerdo e da massa muscular em relação ao grupo controle. No entanto, o aumento não-significativo da espessura da parede e da cavidade ventricular com manutenção da relação E/DVE, no grupo HRV, sugere que a hipertrofia ainda estava em desenvolvimento, sem modificação na geometria da câmara ventricular para o padrão concêntrico. Portanto, é plausível supor que, nesse período, o aumento da pós-carga, nos animais hipertensos, não estava totalmente compensada pela hipertrofia em desenvolvimento. Entretanto, a ausência de hipertrofia ventricular direita, nesse grupo experimental, sugere que o crescimento celular miocítico é mais dependente do estímulo mecânico do que da ação trófica da angiotensina. Esse resultado está em acordo com outros autores que avaliaram modelo semelhante¹². Sabe-se que a isquemia renal unilateral (modelo 2 rins, 1 clip de Goldblatt) é modelo experimental de hipertensão renovascular em que a ativação do sistema renina-angiotensina-aldosterona desempenha papel essencial na gênese da hipertensão arterial¹³, da hipertrofia e fibrose intersticial miocárdica¹⁴, bem como da remodelação vascular¹⁵. Sharifi e cols.¹⁶ observaram aumento de atividade da enzima de conversão da angiotensina tanto no plasma como no tecido cardíaco de ratos com hipertensão renovascular com duas e doze semanas de evolução e concluíram que o aumento de atividade da enzima conversora da angiotensina tecidual tem papel importante nas alterações de órgão-alvo nesse modelo experimental. Portanto, são considerados relevantes tanto os efeitos mecânicos da sobrecarga pressórica como os efeitos humorais da ativação do sistema renina-angiotensina local e sistêmico, na modulação da remodelação ventricular

A fibrose intersticial miocárdica foi evidenciada no grupo HRV em relação ao grupo CONT. Esse resultado foi previamente descrito por nós⁸ e por outros

pesquisadores^{17,18}. Esse componente da remodelação cardíaca seria decorrente de estimulação do fibroblasto para síntese de colágeno, em resposta a fatores humorais diversos^{17,19,20} e necrose celular²¹.

Os ratos submetidos à fistula aortocava apresentaram padrão de hipertrofia distinto daquele observado nos ratos hipertensos. A área celular do miócito, peso do ventrículo (PVD) e peso do ventrículo direito normalizado para o peso corporal (PVD/PC) do grupo FAV foram maiores que nos grupos CONT e HRV, caracterizando hipertrofia do VD secundária à sobrecarga volumétrica. O estiramento diastólico do miócito seria o principal estímulo local à hipertrofia no VD. No entanto, há evidência de aumento de pressão arterial na árvore pulmonar em consequência de aumento da volemia²². Assim, há que considerar que o estímulo para a hipertrofia ventricular direita, na presença de fistula aortocava, seria multifatorial com estiramento do miócito dependente do aumento de volemia e sobrecarga de pressão na circulação pulmonar²². A sobrecarga volumétrica, independente de estimulação neuro-hormonal, desencadeia maior síntese de sarcômeros. Como consequência, há aumento da massa ventricular e da capacidade de gerar força. Liu e cols.²², estudando modelo semelhante, mostraram que o aumento do miócito ocorre tanto em sua largura como em seu comprimento, o que contribui para manutenção da forma muscular. Numa fase compensada, esse crescimento proporciona a manutenção da geometria da câmara, sem dilatação ventricular. Posteriormente, quando se esgota a capacidade do músculo em se hipertrofiar é que ocorre aumento desproporcional do raio da cavidade e evolução para insuficiência cardíaca²³.

No presente estudo, a relação E/DVE não foi diferente em relação aos outros dois grupos, sugerindo que no período de quatro semanas de experimento, a hipertrofia excêntrica ainda é compensada. Isto é, o aumento do diâmetro da cavidade é acompanhado de crescimento proporcional da espessura da parede. Esse estágio da

remodelação permite a manutenção da tensão parietal com preservação do desempenho cardíaco, apesar da sobrecarga hemodinâmica.

A matriz intersticial colágena também é objeto de estudo da remodelação na sobrecarga de volume secundária à fistula aortocava. Sabe-se que a quantidade de colágeno intersticial é dependente da interação entre o processo de síntese e de degradação da proteína. A sobrecarga pressórica e o estímulo humoral da angiotensina II são os principais agentes estimuladores para a síntese de colágeno, enquanto o estiramento muscular imposto pela sobrecarga de volume favorece a sua degradação²⁴, num processo provavelmente envolvendo a degranulação de mastócitos²⁵.

Após a realização da fístula aortocava, as metaloproteases são rapidamente ativadas e mantêm-se significativamente elevadas nos cinco dias subseqüentes, e retornam às condições basais em quatorze dias²⁵. Concomitantemente ao aumento da atividade das metaloproteases, há diminuição significativa da matriz intersticial colágena²⁴.

Em nosso estudo, observou-se a manutenção da quantidade de colágeno intersticial no grupo FAV, sugerindo que no período de quatro semanas houve equilíbrio entre degradação e síntese da matriz intersticial. A implicação mais relevante dessas observações é que os resultados da literatura mostrando associação direta entre hipertrofia miocárdica e morbidade e mortalidade cardiovascular não se aplicam, necessariamente, ao padrão de hipertrofia por sobrecarga de volume.

Os nossos resultados mostram que a sobrecarga de pressão ou de volume causam padrões distintos de remodelação cardíaca, sugerindo que as suas implicações na função ventricular não são intercambiáveis.

AGRADECIMENTOS

Agradecemos à Fapesp o suporte financeiro Proc n.01/03459-7.

REFERÊNCIAS

- Brilla CG, Matsubara L, Weber KT. Advanced hypertensive heart disease in spontaneously hypertensive rats - Lisinopril-mediated regression of myocardial fibrosis. *Hypertension* 1996; 28: 269-75.
- Swynghedauw B. Molecular mechanisms of myocardial remodeling. *Physiol Rev* 1999; 79: 215-62.
- Weber KT. Targeting pathological remodeling - Concepts of cardioprotection and reparation. *Circulation* 2000; 102: 1342-5.
- Devereux RB. Therapeutic options in minimizing left ventricular hypertrophy. *Am Heart J* 2000; 139: S9-S14.
- Ciardullo AV, Azzolini L, Bevini M, et al. A diagnosis of left ventricular hypertrophy on ECG is associated with a high cardiovascular risk: findings from a 40-to 69-year-old cohort in general practice. *Fam Pract* 2004; 21: 63-5.
- Messerli FH. Hypertension and sudden cardiac death. *Am J Hypertens* 1999; 12: 181S-188S.
- Janicki JS. Myocardial Collagen remodeling and left ventricular diastolic function. *Braz J Med Biol Res* 1992; 25: 975-82.
- Matsubara LS, Matsubara BB, Okoshi MP, Franco M, Cicogna AC. Myocardial fibrosis rather than hypertrophy induces diastolic dysfunction in renovascular hypertensive rats. *Can J Physiol Pharmacol* 1997; 75: 1328-34.
- Namba T, Tsutsui H, Tagawa H, et al. Regulation of fibrillar collagen gene expression and protein accumulation in volume-overloaded cardiac hypertrophy. *Circulation* 1997; 95: 2448-54.
- Brower GL, Janicki JS. Contribution of ventricular remodeling to pathogenesis of heart failure in rats. *Am J Physiol-Heart Circul Physiol* 2001; 280: H674-H683.
- Garcia R, Diebold S. Simple, rapid and effective method of producing aortocaval shunts in the rats. *Circulation Researc* 1990; 24: 430-2.
- Baba HA, Iwai T, Bauer M, Irlbeck M, Schmid KW, Zimmer HG. Differential effects of angiotensin II receptor blockade on pressure-induced left ventricular hypertrophy and fibrosis in rats. *J Mol Cell Cardiol* 1999; 31: 445-55.
- Stroth U, Unger T. The renin-angiotensin system and its receptors. *J Cardiovasc Pharmacol* 1999; 33: S21-S28.
- Matsubara BB, Matsubara LS, Franco M, Padovani JC, Janicki JS. The effect of non-antihypertensive doses of angiotensin converting enzyme inhibitor on myocardial necrosis and hypertrophy in young rats with renovascular hypertension. *Int J Exp Pathol* 1999; 80: 97-104.
- Rosendorff C. The renin-angiotensin system and vascular hypertrophy. *J Am Coll Cardiol* 1996; 28: 803-12.
- Sharifi AM, Akbarloo N, Heshmatian B, Ziai A. Alteration of local ACE activity and vascular responsiveness during development of 2K1C renovascular hypertension. *Pharmacol Res* 2003; 47: 201-9.
- Hochoer B, George I, Rebstock J, et al. Endothelin system-dependent cardiac remodeling in renovascular hypertension. *Hypertension* 1999; 33: 816-22.
- Saam T, Ehmke H, Haas C, Ritz E, Amann K. Effect of endothelin blockade on early cardiovascular remodeling in the one-clip-two-kidney hypertension of the rat. *Kidney Blood Press Res* 2003; 26: 325-32.
- Challah M, Nicoletti A, Arnal JF, et al. Cardiac Angiotensin-Converting Enzyme Overproduction Indicates Interstitial Activation in Renovascular Hypertension. *Cardiovasc Res* 1995; 30: 231-9.
- Nicoletti A, Heudes D, Mandet C, Hinglais N, Bariety J, Michel JB. Inflammatory cells and myocardial fibrosis: Spatial and temporal distribution in renovascular hypertensive rats. *Cardiovasc Res* 1996; 32: 1096-107.
- Okoshi MP, Matsubara LS, Franco M, Cicogna AC, Matsubara BB. Myocyte necrosis is the basis for fibrosis in renovascular hypertensive rats. *Braz J Med Biol Res* 1997; 30: 1135-44.
- Liu Z, Hilbelink DR, Crockett WB, Gerdes AM. Regional Changes in Hemodynamics and Cardiac Myocyte Size in Rats With Aortocaval Fistulas. 1. Developing and Established Hypertrophy. *Circ Res* 1991; 69: 52-8.
- Brower GL, Henegar JR, Janicki JS. Temporal evaluation of left ventricular remodeling and function in rats with chronic volume overload. *Am J Physiol-Heart Circul Physiol* 1996; 40: H2071-H2078.
- Chancey AL, Brower GL, Peterson JT, Janicki JS. Effects of matrix metalloproteinase inhibition on ventricular remodeling due to volume overload. *Circulation* 2002; 105: 1983-8.
- Brower GL, Chancey AL, Thanigaraj S, Matsubara BB, Janicki JS. Cause and effect relationship between myocardial mast cell number and matrix metalloproteinase activity. *Am J Physiol-Heart Circul Physiol* 2002; 283: H518-H525.