

Revascularização da Descendente Anterior Proximal com Stents Revestidos por Fármacos

Proximal Left Anterior Descending Coronary Artery Revascularization with Drug-Eluting Stents

Jorge Humberto Guardado, Raúl Moreno, João Costa, Maria J. Perez-Viscayno, Luís Segura, Fernando Alfonso, Rosana Hernández, Javier Escaned, Camiño Bañuelos, Carlos Macaya

Hospital Clínico San Carlos - Madri, Espanha

Resumo

Objetivo: Avaliar o prognóstico clínico dos doentes coronários submetidos a revascularização percutânea com implantação de *stents* revestidos com fármacos na descendente anterior proximal.

Métodos: Cento e setenta doentes consecutivos, com idade média de 65 anos, 49 (29%) mulheres, receberam implante de pelo menos um *stent* revestido com fármaco, no nosso centro. O número total de *stents* revestidos com fármaco implantados foi 189, dos quais 115 (61%) de sirolimus (CYPHER®) e 74 (39%) de paclitaxel (TAXUS®). Em 100 (60%) dos casos, estava presente doença coronária multivascular. Em 61 (36%) dos doentes tratou-se outro segmento coronário para além da descendente anterior proximal. Efetuou-se um seguimento clínico durante um tempo médio de 11 ± 5 meses e controle angiográfico entre os seis e os nove meses. Obteve-se um endpoint final composto por morte, infarto agudo do miocárdio e pela necessidade de reintervenção sobre a descendente anterior. Analisou-se secundariamente a ocorrência de reestenose, a necessidade de reintervenção sobre o segmento proximal da descendente anterior e a trombose de *stent*.

Resultados: O procedimento teve êxito angiográfico imediato em todos os doentes. Registraram-se duas mortes, dois infartos agudos do miocárdio, e duas reintervenções coronárias percutâneas por trombose de *stent* no período intra-hospitalar. Aos seis meses de seguimento, observou-se mais uma morte cardíaca e identificaram-se três infartos do miocárdio; houve necessidade de três novos procedimentos de revascularização. Até ao final do seguimento, verificaram-se mais três mortes, três infartos do miocárdio e oito revascularizações da descendente anterior, duas delas por cirurgia. A sobrevivência livre de eventos cardíacos adversos maior foi de 91%. A mortalidade cardíaca foi de 3%. A reestenose binária no segmento proximal da descendente anterior foi de 4,1%. A sobrevivência livre de revascularização do vaso alvo foi de 94%. Não se observaram casos de trombose tardia de *stent*.

Conclusão: A revascularização percutânea da descendente anterior proximal com a implantação de *stents* revestidos com fármacos constitui uma estratégia terapêutica segura e muito eficaz em curto e longo prazos.

Palavras-chave: Angioplastia transluminal percutânea coronariana, *stent*, sirolimo, paclitaxel.

Summary

Objective: To assess the clinical prognosis of patients with coronary artery diseases undergoing percutaneous revascularization with drug-eluting stent implantation in the proximal left anterior descending coronary artery.

Methods: One hundred and seventy consecutive patients with mean age of 65 years, 49 of them females (29%), undergoing implantation of at least one drug-eluting stent in our medical center. The total number of drug-eluting stents implanted was 189, of which 115 (61%) were sirolimus-eluting (CYPHER™) and 74 (39%) were paclitaxel-eluting stents (TAXUS™). In 100 (60%) of the cases, multivessel coronary artery disease was present. In 61 (36%) patients another coronary artery segment was treated in addition to the proximal left anterior descending coronary artery. The mean clinical follow-up period was 11 ± 5 months, and angiographic controls were performed between 6 and 9 months. The final endpoint was a composite of death, acute myocardial infarction and need for reintervention on the anterior descending. The secondary endpoint included the occurrence of restenosis, need for reintervention on the proximal segment of the left anterior descending and stent thrombosis.

Results: The procedure achieved immediate angiographic success in all patients. Two deaths, two acute myocardial infarctions, and two percutaneous coronary reinterventions due to stent thrombosis were recorded during in-hospital stay. At the sixth month of follow-up, an additional cardiac death and three myocardial infarctions were observed; three repeat revascularization procedures were required. Up to the end of the follow-up, three additional deaths, three myocardial infarctions and eight revascularization procedures of the anterior descending, two of them surgical, were verified. Survival free from major adverse cardiac events was 91%. Cardiac mortality was 3%. Binary restenosis in the proximal segment of the left anterior descending coronary artery was 4.1%. Target vessel revascularization-free survival was 94%. No cases of late stent thrombosis were observed.

Conclusion: Percutaneous revascularization of the proximal left anterior descending coronary artery with implantation of drug-eluting stents is a safe and very efficient therapeutic strategy in the short and long terms.

Key words: Angioplasty, transluminal, percutaneous coronary; stent; sirolimus; paclitaxel.

Correspondência: Raul Moreno •

Serviço de Cardiologia Intervencionista – Hospital San Carlos - Martín Lagos, s/n - 28040 – Madri, Espanha
E-mail: raulmorenog@terra.es

Artigo recebido em 14/12/05; revisado recebido em 02/03/06; aceito em 11/04/06.

Introdução

A coronária descendente anterior é responsável pelo fluxo sanguíneo que chega até cerca de 70% da massa miocárdica ventricular esquerda. Daí que a doença coronária da descendente anterior proximal (DAP) leve ao compromisso isquêmico de um importante território do miocárdio, contribuindo para o mau prognóstico dos indivíduos com doença coronária nessa localização¹.

A revascularização cirúrgica através da ponte de artéria mamária interna ou percutânea com implantação de *stent* tem se revelado estratégia segura e eficaz no alívio dos sintomas. Porém, mesmo tendo em conta as vantagens da intervenção coronária percutânea (ICP), como o menor grau de “invasão” do procedimento, o sucesso imediato do procedimento, a curta estada hospitalar e a rápida convalescença, os resultados dos ensaios clínicos randomizados multicêntricos (RCT) que compararam directamente as duas opções de tratamento favorecem significativamente os doentes submetidos à revascularização cirúrgica pela menor necessidade de um longo prazo de re-intervenção². A implantação eletiva de *stent* convencional (metálico), apesar de apresentar melhores resultados que a angioplastia por balão, continua a ter grande necessidade de revascularizar o vaso previamente tratado (TVR), em razão do fenómeno de reestenose, o “calcanhar-de-aquiles” da ICP.

Com a introdução da nova geração de *stents* revestidos por fármacos (SRF), a taxa tardia de reestenose angiográfica tem se verificado, de forma consistente, inferior à observada com a implantação dos *stents* metálicos^{3,4}. Em recentes RCT, o uso de SRF com Sirolimus e Paclitaxel no tratamento da DAP resultou num baixo valor de TVR ao final de um ano, respectivamente, de 6,0% e 7,9%^{5,6}, pelo que se espera que os SRF consigam reduzir ou mesmo suplantam a única vantagem dada pela cirurgia no tratamento da doença coronária da DAP.

Nesse sentido, procedemos à avaliação do prognóstico clínico em longo prazo de uma casuística de doentes coronários submetidos a ICP com implantação de SRF na DAP. Foram obtidas medidas clínicas e angiográficas simples, que permitem ter uma base de comparação com trabalhos semelhantes:

a) Eventos cardíacos adversos maiores (MACE), conjunto composto por infarto agudo do miocárdio (IAM), TVR e morte;

b) Trombose *stent* (TS), taxa de revascularização da lesão previamente tratada (TLR) e sempre que se obteve uma coronariografia de controle, a reestenose binária intra-*stent* (RIS).

Métodos

População - Mediante análise da base de dados do nosso centro, foram identificados todos os doentes consecutivos (“*all comers*”) submetidos a ICP da DAP (segmento angiograficamente definido proximalmente pelo ostium da descendente anterior e distalmente pela bifurcação com o primeiro ramo septal) no período entre 3 de julho de 2002 (data da primeira implantação de um SRF na nossa instituição) até 31 de agosto de 2004, quando se utilizou pelo menos um

dos seguintes SRF:

a) **Cypher®** – *Stent* revestido com Sirolimus em polímero de libertação prolongada 140 ug/cm² (Cordis Cop., Miami Lakes, Florida).

b) **Taxus®** – *Stent* revestido com Paclitaxel em polímero de libertação prolongada 1,0 ug/mm² (Boston Scientific Corp., Natick, Massachusetts).

Angiografia coronária, procedimento de revascularização percutânea, controle angiográfico e avaliação da reestenose intrastent - O cateterismo cardíaco esquerdo, sempre que possível, foi realizado por abordagem arterial femoral. Em casos excepcionais, por presença de doença vascular periférica, foi realizado por acesso radial ou braquial.

Todos os doentes foram submetidos a anticoagulação com heparina não-fracionada, de modo que o ACT (Activated Clotting Time) ficou compreendido entre 250-350 segundos e, quando sob inibidores da glicoproteína IIb/IIIa, entre 200-250 segundos.

Cateteres, fios-guia, balões, técnicas de ICP (abordagem de bifurcações, *stent* direto, dispositivos de protecção distal, aspiração de trombo etc.) e terapêutica farmacológica coadjuvante foram usados de acordo com o critério do operador, seguindo as recomendações existentes.

Considerou-se sucesso angiográfico quando a estenose angiográfica residual foi avaliada por estimativa visual em menos de 20% e o fluxo distal igual ou superior ao grau TIMI (Thrombolysis In Myocardial Infarction) II.

Os doentes foram submetidos a antiagregação dupla com aspirina 150-200 mg, id, e clopidrogel 75 mg, id, por no mínimo 90 dias. Antiagregação com aspirina foi posteriormente mantida por tempo indefinido.

O controle angiográfico foi realizado entre seis e nove meses. Em 61 (36%) doentes a realização da coronariografia esteve associada à sua inclusão em ensaios clínicos. Os demais doentes foram referenciados para angiografia coronária de controle por protocolo do nosso centro após darem por escrito o seu consentimento. Foram obtidas pelo menos duas projecções ortogonais, idênticas às de controle imediato pós-implantação do *stent*. Considerou-se reestenose intra-*stent* (RIS) sempre que a porcentagem de perda luminal em relação ao diâmetro de referência do vaso foi superior a 50% por análise quantitativa coronária. Incluíram-se na análise os 5 mm proximais e os 5 mm distais às margens do *stent*. Considerou-se a RIS como focal (lesão única e pontual com menos de 10 mm de extensão), difusa (com mais de 10 mm de extensão), proliferativa (quando, além de difusa, ultrapassou uma das extremidades do *stent*) e oclusiva (completa).

Dados analisados - Procedeu-se à obtenção do seguimento clínico (hospitalar, aos 30 dias, aos seis meses e à data final do seguimento, 31 de março de 2005) mediante análise dos registos na base de dados e pelo contato telefónico com todos os doentes incluídos no estudo. O controle angiográfico foi efetuado entre seis e nove meses pós-implantação do SRF. Obteve-se um *endpoint* final composto por IAM, TVR e morte.

Definiu-se IAM por aparecimento de ondas Q “de novo” ou por registo de uma subida enzimática de creatinofosfoquinase

maior que três vezes o valor de referência, quando associada a um quadro clínico ou electrocardiográfico sugestivo de isquemia aguda do miocárdio.

Analisou-se secundariamente a ocorrência de RIS, TLR e trombose de *stent* (TS). Para essa última, considerou-se aguda até as 24 horas; subaguda entre as 24 horas e os 30 dias; e tardia após os 30 dias pós-procedimento.

Foram ainda analisados os seguintes parâmetros:

- a) Demográficos: idade e sexo;
- b) Fatores de risco cardiovasculares clássicos: hipertensão arterial, diabetes, tabagismo, dislipidemia e história familiar de doença coronária prematura, antes dos 55 anos, em familiares de primeiro grau;
- c) Antecedentes cardiovasculares relevantes: infarto agudo do miocárdio e revascularização coronária percutânea e/ou cirúrgica;
- d) Características clínicas que motivaram a ICP: angina estável, angina progressiva e síndrome coronariana aguda;
- e) Grau de urgência do procedimento: "bail out", programado ou urgente;
- f) Características técnicas e angiográficas do procedimento:
 - f.1) Tipo de lesão – "de novo" versus lesão já anteriormente tratada por ICP ou por ponte aortocoronária;
 - f.2) Tipo de lesão pela classificação da American Heart Association;
 - f.3) Uso de inibidores da glicoproteína IIb/IIIa, diâmetro do *stent*, comprimento do *stent* e êxito do procedimento;
- g) Função ventricular esquerda (análise por ventriculografia esquerda).

Análise estatística - Variáveis quantitativas foram expressas como média \pm desvio padrão e variáveis discretas como porcentagens. Análise cumulativa da sobrevivência livre de eventos foi expressa pelas curvas de sobrevivência Kaplan-Meier. Nessa análise foi utilizado o programa estatístico SPSS 11.0 (Chicago, Illinois).

Resultados

Caracterização da população e do procedimento de revascularização - A descrição da população envolvida neste estudo pode ser observada na tabela 1. A idade média foi de 65 anos. Salientem-se o predomínio do sexo masculino (71%), a existência prévia de IAM em cerca de metade da população avaliada, a grande prevalência de diabéticos (40%; $n = 58$) e um considerável número de doentes já previamente tratados por ICP nesse segmento (18%; $n = 31$). As características mais relevantes, clínicas, angiográficas e do procedimento de revascularização percutâneo, podem ser observadas na tabela 2.

O procedimento foi programado em 47% ($n = 79$) dos casos. Um quarto dos doentes apresentou-se clinicamente instável (síndrome coronária aguda), e um terço tinha compromisso da função sistólica global do ventrículo esquerdo.

Em 40% ($n = 70$) observou-se doença isolada da DAP. Em 15% ($n = 26$) dos doentes foi tratada na mesma sessão uma lesão coronária localizada noutro segmento coronário. A utilização

Mulheres	49 (29%)
Idade Média	65 \pm 11 anos
Hipertensão	92 (54%)
Dislipidemia	99 (58%)
Tabagismo	87 (51%)
Diabéticos	58 (40%)
IAM prévio	80 (47%)
ICP prévia	60 (35%)
CABG prévia	6 (4,0%)
RIS da DAP	31 (18%)
Incluídos em RCT	74 (44%)

IAM = infarto agudo do miocárdio; ICP = intervenção coronária percutânea; CABG = cirurgia de bypass aortocoronária; DVP = doença vascular periférica; RIS = reestenose intrastent; DAP = descendente anterior proximal; RCT = ensaios clínicos randomizados.

Tabela 1 – Características da população ($n = 170$)

ICP eletiva	79 (47%)
SCA	38 (22%)
FejVE < 50%	47 (28%)
Doença isolada da DAP	70 (40%)
ICP multivaso	26 (15%)
Uso de inibidores GP IIb/IIIa	33 (19%)
Lesão B2 e C	134 (78%)
Grupo Stent Cypher®	103 (61%)
Grupo Stent Taxus®	67 (39%)
Stent direto	48 (28%)
Comprimento do stent (mm)	21,2 \pm 9,5
Diâmetro do stent (mm)	3,0 \pm 0,4
Pressão máx. de implantação	16 \pm 3
Êxito angiográfico	170 (100%)
Oclusão aguda	1 (0,6%)
Morte na sala	0 (0%)

ICP = intervenção coronária percutânea; SCA = síndrome coronariana aguda; FejVE = fração de ejeção do ventrículo esquerdo; DAP = descendente anterior proximal; GP = glicoproteína.

Tabela 2 - Caracterização do perfil clínico, angiográfico e do procedimento de intervenção percutâneo ($n = 170$)

de inibidores da glicoproteína IIb/IIIa foi modesta. Só 19% ($n = 33$) dos doentes foram submetidos a essa terapêutica.

A grande maioria das lesões tratadas era complexa: 78% ($n = 134$) do tipo B2 ou C. Implantaram-se 1,1 SRF por doente, mais Cypher® (61%; $n = 115$) do que Taxus® (39% $n = 74$), com um diâmetro médio de 3,0 \pm 0,4 mm e comprimento médio de 21,2 \pm 9,5 mm. Obteve-se sucesso angiográfico em 100% ($n = 170$). Registrou-se um caso de trombose

Artigo Original

aguda, 10 minutos após o fim da ICP, num doente com IAM submetido a angioplastia de resgate. Não houve mortalidade periprocedimento.

Caracterização do seguimento clínico e angiográfico - Foi obtido um seguimento clínico em 169 (99,4%) dos doentes durante um tempo mínimo de 180 dias. O seguimento médio foi de 333 ± 148 dias. Obteve-se um seguimento angiográfico em 84 (51%) dos doentes, efetuado entre seis e nove meses.

Resultados hospitalares e aos 30 dias - Para além do caso de trombose aguda na sala, verificaram-se mais dois casos de trombose subaguda no contexto de angioplastia primária. Das três TS, duas foram tratadas por angioplastia com balão associadamente a abciximad. Uma morte cardíaca resultou desse contexto imediatamente antes da reintervenção. Observou-se uma outra morte (0,6%) hospitalar, não relacionada com a implantação do SRF. Tratou-se de uma mulher de 78 anos, diabética, com IAM anterior, referenciada para angioplastia primária, que apresentava doença de três vasos e compromisso severo da função sistólica global do ventrículo esquerdo. Procedeu-se à ICP da DAP com suporte de balão de contrapulsção intra-aórtico, vindo a paciente a falecer no terceiro dia na unidade coronária de choque cardiogênico.

Aos 19 dias houve uma reintervenção percutânea sobre o segmento médio da DA, para tratar uma lesão “de novo”, persistindo o bom resultado angiográfico da implantação prévia de SRF na DAP.

Resultados aos seis meses - Após 77 dias faleceu por infarto agudo do miocárdio uma mulher de 82 anos, com antecedentes de ICP sobre os três vasos, incluindo múltiplas intervenções percutâneas na DAP por RIS.

Na figura 1 descreve-se o MACE hospitalar, aos 30 dias e seis meses de seguimento. Registre-se a importante contribuição da trombose de *stent* para esses eventos. Metade do MACE acumulado (3,6%) aos seis meses deriva de 3 TS (1,8%).

Resultados no final do seguimento - Depois de seis meses,

as coronariografias pós-ICP, realizadas em cerca de 84 (51%) dos 170 doentes incluídos na nossa série, revelaram sete casos de RIS (8,3% da população submetida a controle angiográfico e 4,1% da população total), observadas entre os 191 e 386 dias e responsáveis por 43% do MACE final. Quatro estavam localizadas no bordo proximal, duas no corpo do *stent* e uma no bordo distal do *stent*. Na maioria dos casos, eram RIS focais (cinco casos). Três doentes encontravam-se assintomáticos. Na abordagem à RIS, 6 doentes foram novamente submetidos a revascularização da DAP (3 por ICP com SRF, 1 por ICP com balão, 1 por braquiterapia e angioplastia de balão e 1 por *bypass* de mamária interna esquerda para a DA) e em 1 doente optou-se por manter apenas o tratamento médico.

Nas figuras 2 e 3 podem-se observar a caracterização da RIS, o seu impacto no MACE e a as opções encontradas para o tratamento.

Para além da necessidade de nova revascularização da DAP imposta pela RIS, verificou-se uma cirurgia de *bypass* aortocoronária por progressão de doença localizada ao tronco comum numa mulher de 69 anos, diabética insulino-tratada, insuficiente renal crônica e com função ventricular esquerda comprometida, que veio a falecer no pós-operatório de choque cardiogênico.

Houve mais duas mortes. Aos 182 dias, um homem de 60 anos com antecedentes de revascularização percutânea de dois vasos, função ventricular esquerda deprimida e insuficiência mitral severa falece por acidente vascular cerebral. Uma mulher de 74 anos, portadora de IRC em tratamento dialítico e anterior revascularização coronária percutânea de três vasos, apresenta morte aos 216 dias de seguimento no serviço de urgência hospitalar onde chega com parada cardiorrespiratória.

No total, registraram-se 23 eventos (6 mortes, 6 IAM, 9 ICP e 2 cirurgias de *bypass* aortocoronário) em 15 (9%) dos doentes (fig. 4). A Taxa de TLR foi de 5% e a de TVR foi de 6%. Deve-se destacar que no subgrupo de doentes com doença isolada da DAP não se observou nenhum MACE.

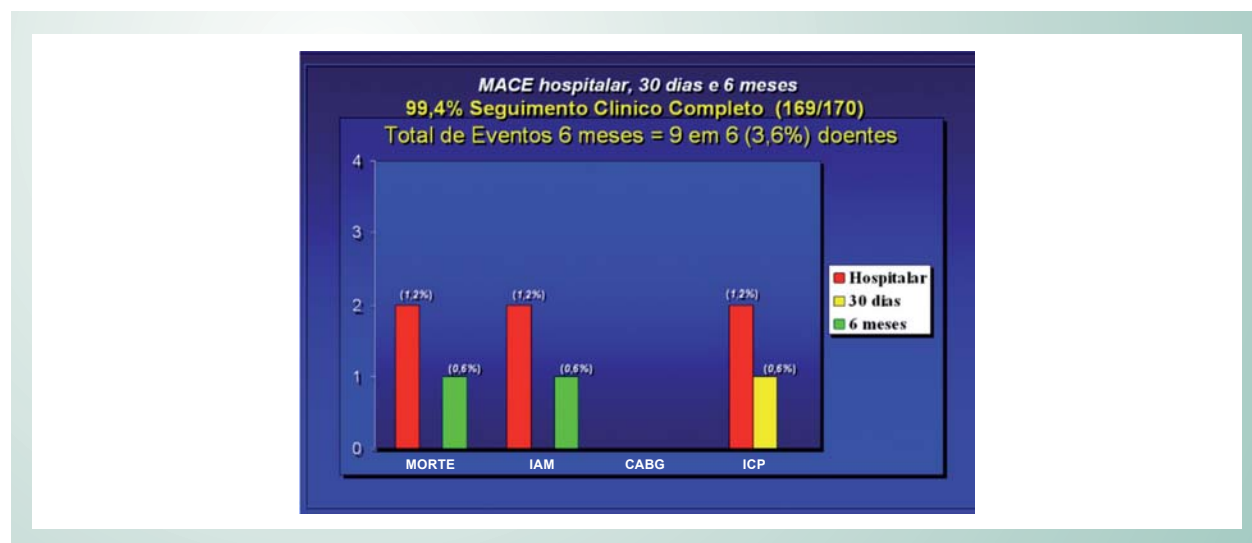


Fig. 1 - Resultados intra-hospitalares, aos 30 dias e aos seis meses de seguimento. MACE - eventos cardíacos adversos maiores; IAM - infarto agudo do miocárdio; CABG - cirurgia de *bypass* aortocoronária; ICP - intervenção coronária percutânea.

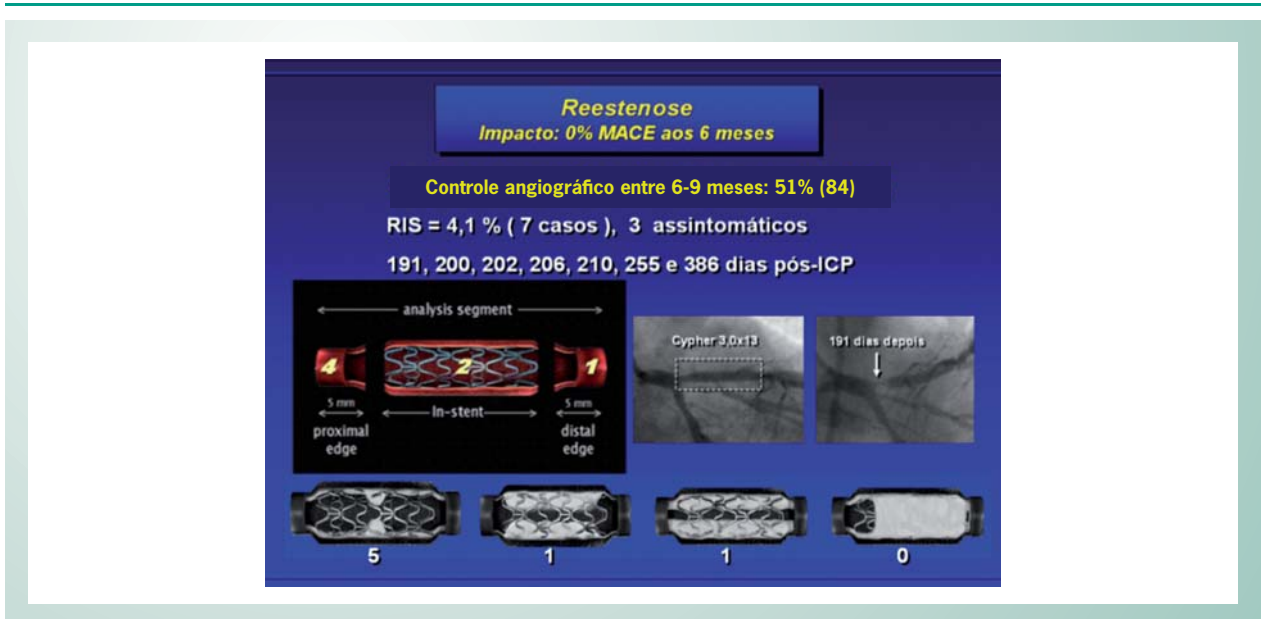


Fig. 2 - Caracterização da restenose. RIS - reestenose intra-stent MACE - eventos cardíacos adversos maiores; ICP - intervenção coronariana percutânea.




Fig. 3 - Tratamento da reestenose. MACE - eventos cardíacos adversos maiores; ICP - intervenção coronariana percutânea; MIE-DA -bypass de mamária interna esquerda para a descendente anterior; SRF - stents revestidos com fármacos.

As curvas de sobrevivência (Kaplan Meier) livre de MACE podem ser visualizadas na figura 5.

Discussão

Desde que em 19 de setembro de 1977 Andreas Gruntzig realizou pela primeira vez uma angioplastia percutânea coronária (como curiosidade, foi sobre a DAP e passados 24 anos não havia sinais de perda luminal significativa)^{7,8}, a intervenção coronária percutânea tenta ganhar o reconhecimento como técnica preferencial na revascularização miocárdica. Os primeiros tempos foram difíceis, pois a dilatação apenas com balão motivava acidentes durante o procedimento, muitas vezes irreversíveis

(dissecção coronária e oclusões agudas), e apresentava taxas muito altas (cerca de 40%-50%) de reestenose no primeiro ano e, por conseqüência, elevada necessidade (mais de 30%) de novas revascularizações do vaso alvo⁹.

No final dos anos 80, a cirurgia cardíaca era o tratamento de eleição para os doentes coronários mais complexos (diabéticos, doença que envolvesse o tronco comum ou a DAP, doença de três vasos, doença ostial, oclusões crônicas, bifurcações, lesões calcificadas e longas etc.)¹⁰. Nos anos 1990, os stents metálicos permitiram tratar de forma eficaz as complicações agudas da angioplastia com balão e reduziram substancialmente a vantagem da cirurgia no tratamento da doença coronária^{11,12}. Nos RCT que compararam a ICP com stent metálico e a revascularização cirúrgica, a diferença nas taxas de IAM e de

Artigo Original

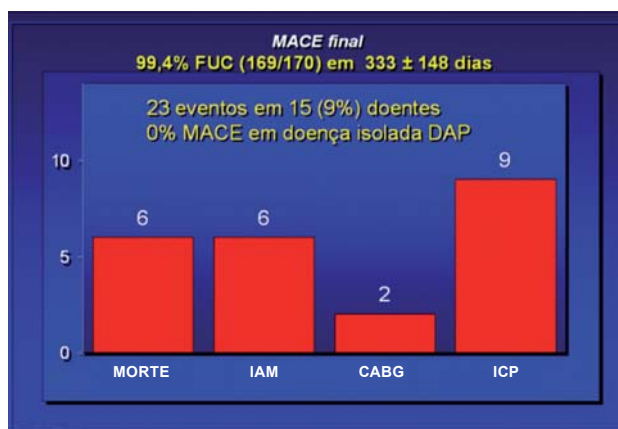


Fig. 4 - Resultados no final do seguimento. MACE - eventos cardíacos adversos maiores; IAM - infarto agudo do miocárdio; CABG - cirurgia de bypass aortocoronária; ICP - intervenção coronariana percutânea.

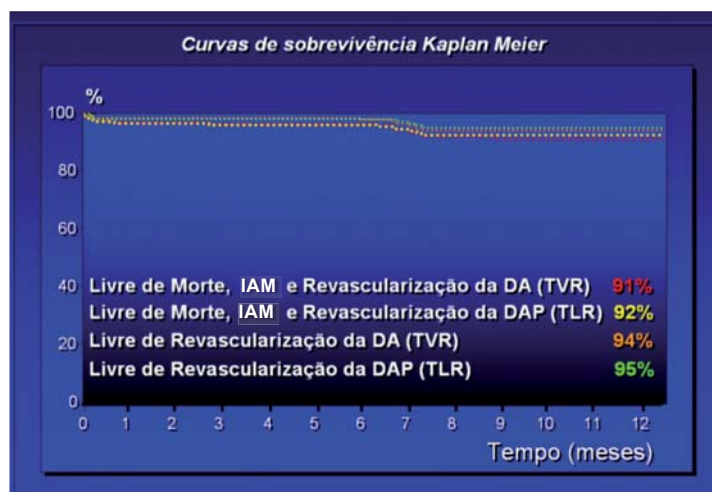


Fig. 5 - Curvas de sobrevivência Kaplan-Meier. DA - descendente anterior; DAP - descendente anterior proximal.

mortalidade foi sempre, de forma consistente, nula. Porém, a necessidade de novos procedimentos de revascularização do vaso previamente tratado mantém-se significativamente maior (18% versus 4,4%; *Odds ratio* 4,4 IC 95%: 3,3-5,9) naqueles que foram submetidos ao tratamento percutâneo².

Estão publicados seis RCT¹³⁻¹⁸ que comparam diretamente a ponte de MIE com a ICP com *stents* metálicos. Em todos eles, o valor de TVR foi substancialmente maior, chegando aos 28% para o grupo submetido à revascularização percutânea.

No início deste século, surgiu uma nova geração de *stents*, revestidos com fármacos inibidores da hiperplasia intimal. O primeiro RCT com SRF¹⁹ apresentou excelentes resultados e até se escreveram editoriais²⁰, afirmando que o sonho estava concretizado, pois os primeiros resultados desse estudo apontavam para um valor de restenose igual a zero! Infelizmente, logo se constatou que esse fenômeno se

mantinha presente²¹, mas agora com uma incidência bastante menor, a um nível sem precedentes, quando comparado com a obtida pelos seus congêneres metálicos (3,2% versus 35,4%; $p < 0,001$)³.

Depois de verificada a segurança e eficácia em curto e médio prazos desses novos *stents*²², algumas das barreiras da revascularização percutânea têm sido progressivamente ultrapassadas, existindo já estudos em que se avaliaram os SRF no tratamento de lesões do tronco comum, bifurcações, oclusões crônicas e de locais anteriormente tratados por ICP, com resultados encorajadores²³.

Interessa, contudo, na nossa discussão, apontar o nível de evidência máxima em relação ao tratamento da DAP com esses novos *stents*: dois RCT^{24,25} compararam diretamente a implantação de SRF com a ponte de mamária interna por cirurgia minimamente invasiva e “sem bomba”, em doentes com doença

da DAP. Ambos indicam resultados finais similares com as duas estratégias, observando-se um baixo MACE e uma taxa de TVR equivalente num estudo (1,7% versus 5,9%) e um pouco menos favorável (contudo, bastante melhor que o observado com os *stents* metálicos) para a ICP noutra (14% versus 2%). Estão também disponíveis os resultados finais dos RCT, *Sirius* e *Taxus IV*, referentes ao subgrupo com doença da DAP^{5,6}. Ao fim de um ano a taxa de TVR é, respectivamente, de 6,0% e 7,9%.

Na nossa casuística, a mortalidade cardíaca observada (3,0%) foi um pouco mais elevada do que nos RCT, mas esse fato pode ser consequência do elevado risco dos doentes tratados (60% com doença multivascular, 40% diabéticos, 28% com função ventricular esquerda comprometida e 18% já anteriormente submetidos a ICP sobre a DAP). Uma explicação para essa circunstância pode residir na utilização preferencial dos SRF nesses cenários clínicos.

As três (1,8%) TS registradas, uma aguda e duas subagudas, responsáveis por metade do (50%) MACE aos seis meses, foram observadas no âmbito da angioplastia primária. Nesse contexto, a forte carga trombótica ligada ao infarto agudo do miocárdio pode ter sido determinante na ocorrência desses eventos.

Já os resultados em relação à sobrevivência livre de MACE (91%), de TVR (94%) e TLR (95%) são sobreponíveis aos obtidos pelos estudos que até agora foram realizados com SRF na DAP.

Mesmo tendo em conta as limitações metodológicas do nosso trabalho (retrospectivo, ausência de grupo controle, não-randomizado e com apenas metade dos doentes submetidos

a um posterior controle angiográfico da ICP), consideramos poder afirmar que a ICP sobre a DAP com SRF parece ser uma estratégia segura e eficaz em curto e longo prazos, com resultados equiparáveis à revascularização cirúrgica, mesmo que essa faça uso do melhor “estado de arte” atual – cirurgia minimamente invasiva e “sem bomba”.

Conclusão

A intervenção coronária percutânea sobre a descendente anterior proximal com implantação de *stents* revestidos com fármacos apresentou, na nossa casuística de doentes consecutivos não-selecionados e em longo termo, uma baixa necessidade de TVR (6%) e TLR (5%). Não se registraram casos de trombose tardia de *stent*. O MACE total desse registo (9% aos 11 meses de seguimento clínico) é sobreponível ao observado nos grandes estudos randomizados e multicêntricos com *stents* revestidos com fármacos aplicados à descendente anterior proximal. Os resultados apresentados são igualmente comparáveis com os obtidos por meio da revascularização cirúrgica do miocárdio com *bypass* de artéria mamária interna para descendente anterior, razão pela qual os autores concluem que essa é uma estratégia segura e eficaz, podendo nos casos tecnicamente favoráveis ser uma alternativa ao tratamento cirúrgico.

Potencial Conflito de Interesses

Declaro não haver conflitos de interesses pertinentes.

Referências

- Klein LW, Weintraub WS, Agarwal JB, Schneider RM, Seelaus PA, Katz RI, et al. Prognostic significance of severe narrowing of the proximal portion of the left anterior descending coronary artery. *Am J Cardiol.* 1986; 58: 42-6.
- Mercado N, Wijns W, Serruys PW, Sigwart U, Flather MD, Stables RH, et al. One-year outcomes of coronary artery bypass graft surgery versus percutaneous coronary intervention with multiple stenting for multivessel disease: a meta-analysis of individual patient data from randomized clinical trials. *J Thorac Cardiovasc Surg.* 2005; 130 (2): 512-9.
- Popma JJ, Leon MB, Moses JW, Holmes DR Jr, Cox N, Fitzpatrick M, et al. SIRIUS Investigators. Quantitative assessment of angiographic restenosis after sirolimus-eluting stent implantation in native coronary arteries. *Circulation.* 2004; 110 (25): 3773-80.
- Halkin A, Stone GW. Polymer-based paclitaxel-eluting stents in percutaneous coronary intervention: a review of the TAXUS trials. *J Interv Cardiol.* 2004; 17 (5): 271-82.
- Sawhney N, Moses JW, Leon MB, Kuntz RE, Popma JJ, Bachinsky W, et al. Treatment of left anterior descending coronary disease with sirolimus-eluting stents. *Circulation.* 2004; 110: 374-9.
- Dangas G, Ellis SG, Shlofmitz R, Katz S, Fish D, Martin S, et al. for the TAXUS-IV Investigators: Outcomes of paclitaxel-eluting stent implantation in patients with stenosis of the left anterior descending coronary artery. *J Am Coll Cardiol.* 2005; 45 (8): 1186-92.
- Gruntzig A. Transluminal dilatation of coronary-artery stenosis. *Lancet.* 1978; 1: 263.
- Kapadia SR, Sclumpf M. Tribute to a Master's Work. *N Engl J Med.* 2004; 351: 1332.
- Cannan CR, Yeh W, Kelsey SF, Cohen HA, Detre K, Williams DO. Incidence and predictors of target vessel revascularization following percutaneous transluminal coronary angioplasty: a report from the National Heart, Lung, and Blood Institute Percutaneous Transluminal Coronary Angioplasty Registry. *Am J Cardiol.* 1999; 84 (2): 170-5.
- Dimas AP, Healy B. Coronary artery bypass surgery vs coronary angioplasty: from antithesis to synthesis. *Eur Heart J.* 1989; 10 (Suppl H): 85-91.
- Serruys PW, de Jaegere P, Kiemeneij F, Macaya C, Rutsch W, Heyndrickx G. A comparison of balloon expandable stent implantation with balloon angioplasty in patients with coronary artery disease: the BENESTENT study group. *N Engl J Med.* 1994; 331: 489-95.
- Fischman DL, Leon MB, Baim DS, Schatz RA, Savage MP, Penn I, et al. A randomized comparison of coronary stent placement and balloon angioplasty in the treatment of coronary artery disease: Stent Restenosis Study Investigators. *N Engl J Med.* 1994; 331: 496-501.
- Goy JJ, Kaufmann U, Goy-Eggenberger D, Garachemani A, Hurni M, Carrel T, et al. A prospective randomized trial comparing stenting to internal mammary artery grafting for proximal, isolated de novo left anterior coronary stenosis: The SIMA Trial. *Mayo Clin Proc.* 2000; 75 (11): 1116-23.
- Diegeler A, Thiele H, Falk V, Hambrecht R, Spyridis N, Sick P, et al. Comparison of stenting with minimally invasive bypass surgery for stenosis of the left anterior descending coronary artery. *N Engl J Med.* 2002; 347 (8): 561-6.
- Drenth DJ, Veeger NJ, Grandjean JG, Mariani MA, van Boven AJ, Boonstra PW. Isolated high-grade lesion of the proximal LAD: a stent or off-pump LIMA? *Eur J Cardiothorac Surg.* 2004; 25 (4): 567-71.
- Reeves BC, Angelini GD, Bryan AJ, Taylor FC, Cripps T, Spyt TJ, et al. A Multi-centre randomised controlled trial of minimally invasive direct coronary bypass grafting versus percutaneous transluminal coronary angioplasty with stenting for proximal stenosis of the left anterior descending coronary artery: The AMIST trial. *Health Technol Assess.* 2004; 8 (16): 1-43.
- Cisowski M, Drzewiecka-Gerber A, Ulczok R, Abu Samra R, Drzewiecki J,

Artigo Original

- Guzy M, et al. Primary direct stenting versus endoscopic atraumatic coronary artery bypass surgery in patients with proximal stenosis of the left anterior descending coronary artery a prospective, randomised study. *Kardiol Pol.* 2004; 61 (9): 253-61.
18. Rodriguez A, Rodriguez Alemparte M, Baldi J, Navia J, Delacasa A, Vogel D, Guzy M, et al. Coronary stenting versus coronary bypass surgery in patients with multiple vessel disease and significant proximal LAD stenosis: results from the ERACI II study. *Heart.* 2003; 89: 184-8.
19. Morice MC, Serruys PW, Sousa JE, Fajadet J, Ban Hayashi E, Perin M, et al. RAVEL study group. A randomized comparison of a sirolimus-eluting stent with a standard stent for coronary revascularization. *N Engl J Med.* 2002; 346: 1772-80.
20. Regar E, Serruys PW. The Ravel trial. Zero percent restenosis: a cardiologists dream comes true! *Rev Esp Cardiol.* 2002; 55 (5): 459-62.
21. Lemos PA, Saia F, Ligthart JM, Arampatzis CA, Sianos G, Tanabe K, et al. Coronary restenosis after sirolimus-eluting stent implantation: morphological description and mechanistic analysis from a consecutive series of cases. *Circulation.* 2003; 108 (3): 257-60.
22. Kittleson MM, Needham DM, Kim SJ, Ravindran BK, Solomon SS, Guallar E. The efficacy of sirolimus- and paclitaxel-eluting stents: a meta-analysis of randomized controlled trials. *Can J Cardiol.* 2005; 21 (7): 581-7.
23. Moreno R. Drug-eluting stents and other anti-restenosis devices. *Rev Esp Cardiol.* 2005; 58: 842-62.
24. Hong SJ, Lim DS, Seo HS, Kim YH, Shim WJ, Park CG, et al. Percutaneous coronary intervention with drug-eluting stent implantation vs. minimally invasive direct coronary artery bypass (MIDCAB) in patients with left anterior descending coronary artery stenosis. *Catheter Cardiovasc Interv.* 2005; 64 (1): 75-81
25. Kim JW, Lim do S, Sun K, Shim WJ, Rho YM. Stenting or MIDCAB using ministernotomy for revascularization of proximal left anterior descending artery? *Int J Cardiol.* 2005; 99 (3): 437-41.