

## Reparação de Defeitos Ósseos em Fêmures de Ratos Machos e Fêmeas Espontaneamente Hipertensos. Estudo Histológico e Histométrico

*Bone Healing in Drill Hole Defects in Spontaneously Hypertensive Male and Female Rats' Femurs. A Histological and Histometric Study*

Andresa Costa Pereira, Raquel Guedes Fernandes, Yasmin Rodarte Carvalho, Ivan Balducci, Horácio Faig-Leite  
Universidade Estadual Júlio de Mesquita Filho – UNESP - São José dos Campos, SP

**Objetivo:** O objetivo deste estudo foi avaliar a reparação óssea em ratos espontaneamente hipertensos (SHR) e compará-la com a de ratos normotensos, avaliando machos e fêmeas.

**Métodos:** Um defeito ósseo foi criado no fêmur esquerdo de 24 SHR (12 machos e 12 fêmeas) e 24 ratos normotensos (12 machos e 12 fêmeas). Os animais foram divididos em dois grupos com diferentes períodos de sacrifício: sete e 21 dias após o procedimento cirúrgico. Após processamento laboratorial de rotina, as análises histológica e histométrica foram realizadas e os dados submetidos à análise de variância (ANOVA) e ao teste de Tukey (5%).

**Resultados:** Machos e fêmeas do mesmo grupo apresentaram características histológicas similares. Após sete dias, todos os animais apresentaram trabéculas ósseas irregulares, entretanto, os osteoblastos periosteais eram achatados nos SHR, enquanto nos normotensos, essas células apresentavam formato cúbico. Após 21 dias, todos os espécimes mostraram fechamento linear em toda a extensão superficial do defeito ósseo e os SHR apresentaram osteoblastos achatados, enquanto os normotensos apresentaram células cúbicas circundando as trabéculas ósseas. A análise estatística dos dados histométricos indicou médias similares entre machos e fêmeas, exceto para ratos normotensos, aos sete dias. Além disso, aos 21 dias, foi observada maior neoformação óssea nos ratos hipertensos quando comparados aos normotensos, tanto machos quanto fêmeas.

**Conclusão:** Concluiu-se que os animais SHR apresentaram maior neoformação e maturidade óssea nos defeitos que animais normotensos, no período de 21 dias após a cirurgia.

**Palavras-chave:** Fêmur/anormalidades, hipertensão, ratos espontaneamente hipertensos.

**Objective:** The aim of this study was to evaluate the bone healing in spontaneously hypertensive rats (SHR) and compare the results with normotensive rats, evaluating male and female animals.

**Methods:** A bone drill defect was created in the left femur of 24 SHR (12 males and 12 females) and 24 normotensive rats (12 males and 12 females). The animals were divided into two groups and sacrificed 7 and 21 days after the surgical procedure. After the routine laboratory processing, histological and histometric analysis were carried out and data were submitted to ANOVA and Tukey's test (5%).

**Results:** Males and females from the same group had similar histological characteristics. After seven days, all animals presented irregular bone trabeculae. The periosteal osteoblasts were flattened in SHR, and presented a cuboid shape in normotensive animals. After 21 days, the bone defects of all specimens showed a linear closure in all the superficial extension. In addition, SHR presented flattened osteoblasts surrounding the bone trabeculae, while normotensive ones showed cuboidal cells. Statistical analysis of the histometric data indicated similar means between the male and female groups, except for normotensive rats on day 7. In addition, a larger amount of new bone formation was observed in hypertensive when compared to normotensive rats on day 21, in males as well as females.

**Conclusion:** We conclude that bone healing in SHR was more significant than in normotensive ones, as shown by the histological and histometric evaluation 21 days after surgery.

**Key words:** Femur/abnormalities, hypertension, rats, inbred (SHR).

A hipertensão arterial sistêmica é um dos maiores problemas mundiais de saúde. Determinadas patologias ósseas podem ser agravadas em hipertensos devido ao seu padrão de regulação do cálcio, o qual induz à perda óssea, tanto em humanos hipertensos<sup>1-3</sup>, quanto em ratos espontaneamente hipertensos (SHR)<sup>4-6</sup>. Desse modo, a densidade mineral óssea (BMD), encontra-se reduzida em humanos hipertensos<sup>1-3</sup> e nos SHR<sup>4-6</sup> quando comparados aos controles normotensos.

Apesar da possibilidade desta patologia atingir ambos os sexos, a maioria dos estudos experimentais foi realizada em ratos machos. Liang e cols.<sup>7</sup> afirmaram que são necessárias investigações mais detalhadas do comportamento ósseo em fêmeas de ratos, devido ao fato de que, em humanos, a osteoporose é mais prevalente em mulheres do que em homens.

É evidente a relação entre a hipertensão e o metabolismo ósseo, entretanto, o processo de reparo ósseo em hipertensos é pouco conhecido. Desse modo, o objetivo deste estudo foi avaliar, histológica e histometricamente, o processo de reparação óssea em ratos espontaneamente hipertensos, de ambos os sexos, comparando-o com animais normotensos.

## Métodos

Este estudo foi aprovado pelo Comitê de Ética desta Faculdade (Protocolo n° 051/2002 PA/CEP).

Um defeito ósseo monocortical (2 mm) foi criado no local de maior diâmetro da região proximal da diáfise do fêmur esquerdo de 48 ratos (24 hipertensos e 24 normotensos). Sete dias após a cirurgia, 12 animais normotensos e 12 SHR (seis machos e seis fêmeas) foram sacrificados. Os animais remanescentes foram sacrificados 21 dias após a cirurgia de confecção do defeito.

Após o sacrifício, os fêmures foram removidos, fixados em solução de formaldeído a 10% e descalcificados na solução de Plank-Rychlo. Após o processamento histológico, foram obtidos cortes de aproximadamente 5  $\mu\text{m}$  de espessura, os quais foram corados com hematoxilina e eosina (HE).

As lâminas coradas com HE foram então examinadas sob microscopia de luz e os aspectos histológicos do osso neoformado foram avaliados, baseando-se na remodelação das trabéculas ósseas imaturas, na morfologia dos osteoblastos e dos osteócitos e nas características do periosteio.

Para a análise histométrica, cinco cortes por animal foram selecionados e fotografados na sua área central. As mensurações foram realizadas usando um retículo confeccionado por meio de um programa de análise de imagens (Image-J 1.32 for Windows; National Institutes of Health, Bethesda, USA), contendo 100 pontos de intersecção equidistantes (área total: 3.000  $\mu\text{m}^2$ ). O retículo era então posicionado sobre a imagem e eram contados os pontos que se sobrepunham às trabéculas ósseas neoformadas (fig. 1). Os dados obtidos a partir dessa mensuração foram tabulados e submetidos à análise estatística descritiva e inferencial. Na primeira, os dados foram expressos como média e desvio-padrão e, na segunda, foram aplicados a análise de variância (ANOVA - 3 fatores) e o teste de Tukey (5%), visando relacionar os valores

de neoformação óssea com a presença da hipertensão, o sexo e o período de sacrifício.

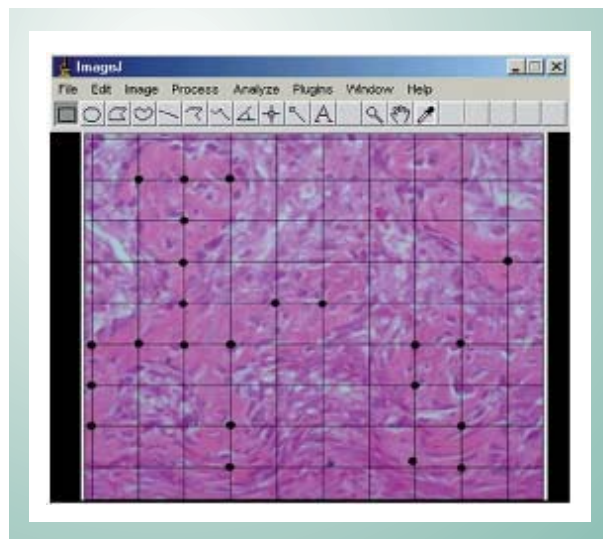


Fig. 1 - Análise histométrica realizada com o auxílio de um retículo posicionado sobre a imagem, objetivando a contagem dos pontos que se sobrepunham às trabéculas ósseas neoformadas.

## Resultados

**Achados histológicos** - Os animais normotensos e hipertensos apresentaram, aos sete dias, características histológicas gerais de neoformação óssea semelhantes, com pequenas variações nas células próximas ao periosteio. Já aos 21 dias, normotensos e hipertensos apresentaram características distintas. Verificou-se, ainda, que machos e fêmeas do mesmo grupo apresentaram comportamentos similares.

No período de sete dias, todos os animais apresentaram a área do defeito preenchida por trabéculas ósseas delicadas e entrelaçadas (fig. 2a), além do espaço inter-trabecular preenchido por tecido conjuntivo. As trabéculas neoformadas continham osteócitos volumosos e eram circundadas por osteoblastos cúbicos em todos os espécimes (fig. 2b).

Os animais normotensos apresentaram, na sua maioria, hemácias formando um coágulo na superfície de tecido conjuntivo fibroso (fig. 2a) e osteoblastos cúbicos na região periosteal. Entretanto, esses achados não foram observados nos ratos SHR, sendo que, nestes animais, havia presença de osteoblastos achatados na superfície periosteal (fig. 2b).

Após 21 dias da cirurgia, todos os espécimes foram caracterizados por uma camada de osso neoformado unindo as bordas do defeito, como uma ponte (figs. 3a-b), sendo que esta se apresentava mais espessa nos SHR (fig. 3b). Em todos os espécimes, tanto normotensos quanto hipertensos, as trabéculas ósseas neoformadas eram densas e o tecido conjuntivo fibroso inter-trabecular foi substituído por tecido hematopoiético. As trabéculas ósseas continham osteócitos pequenos, linhas reversas e, na região periosteal, osteoblastos achatados. Nas bordas cirúrgicas, houve união do osso neoformado com o osso maduro adjacente.

Ainda aos 21 dias, as trabéculas ósseas dos animais

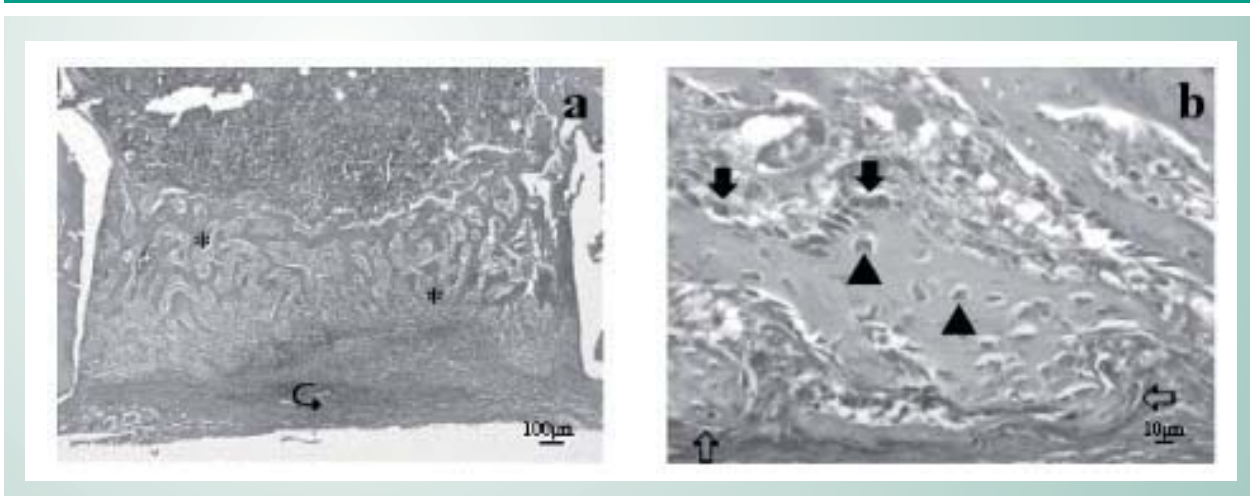


Fig. 2 - Morfologia microscópica do defeito ósseo nos ratos sacrificados sete dias após a cirurgia: normotensos (a) e hipertensos (b). Trabéculas ósseas delicadas (\*) e hemáceas na região superficial (↷). (b) Osteócitos volumosos (▶), osteoblastos achatados (⇔) e osteoblastos cúbicos (◆). HE.

normotensos apresentavam-se recobertas por osteoblastos cúbicos enquanto células achatadas recobriam as trabéculas ósseas dos SHR (figs. 4a-b).

*Achados histométricos* - Os dados obtidos estão resumidos na tabela 1 e representados por um gráfico de colunas na figura 5.

Os dados foram submetidos à ANOVA (3 fatores) para avaliar a relação entre a presença da hipertensão, o sexo e o período de sacrifício. O efeito interação entre todas as variáveis não foi significativo ( $p = 0,33$ ).

O teste de Tukey (5%) foi realizado e a formação dos grupos homogêneos foi representada na figura 6.

A análise estatística mostrou que as médias da porcentagem de osso neoformado foram similares entre machos e fêmeas, exceto para os ratos normotensos avaliados aos sete dias. É possível ainda afirmar que a condição em que ocorreu uma maior porcentagem de neoformação óssea foi nos animais hipertensos aos 21 dias, tanto machos quanto fêmeas.

## Discussão

No presente trabalho, comparou-se a reparação de defeitos ósseos no fêmur de ratos normotensos e hipertensos, de ambos os sexos, aos sete e 21 dias. No período mais curto, houve semelhança na neoformação óssea entre normotensos e hipertensos, sendo o defeito de todos os espécimes preenchido por trabéculas ósseas imaturas. Aos 21 dias, houve o fechamento linear de ambos os grupos, porém, a quantidade de osso neoformado na região do defeito foi maior nos hipertensos. Em adição, não foram notadas diferenças entre animais machos e fêmeas dentro de um mesmo grupo.

Os SHR apresentam uma alteração no processo de *turnover*<sup>5,8,9</sup> ósseo, quando comparados aos animais normotensos. Apesar do conhecimento desses dados, não encontramos estudos que tenham comparado o processo de reparação óssea entre animais SHR e normotensos.

Devido às alterações metabólicas ósseas, como o baixo teor de cálcio e aumento das taxas de reabsorção, animais SHR poderiam ser caracterizados como animais osteopênicos<sup>5,8</sup> ou

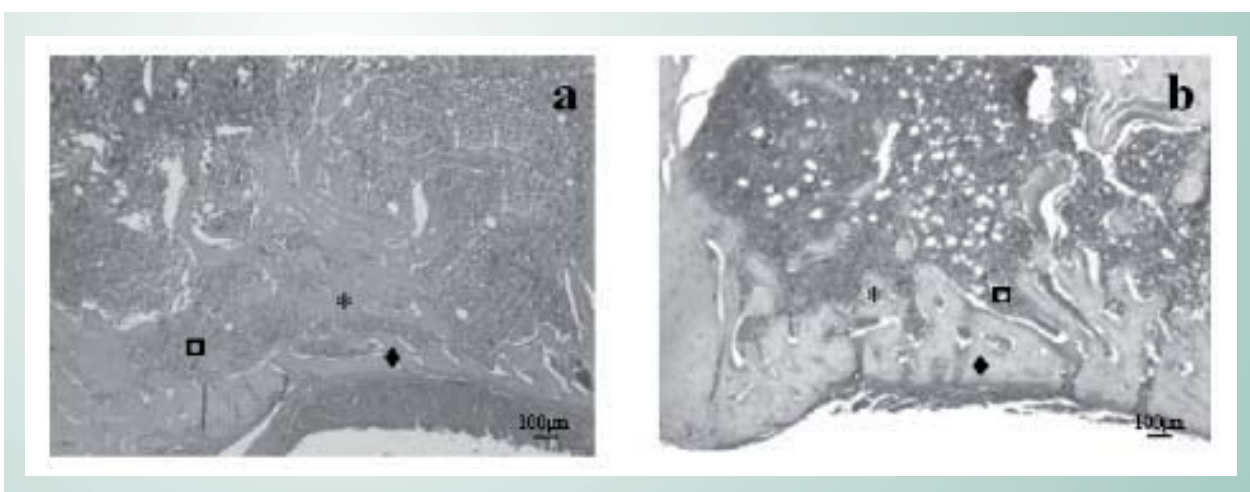


Fig. 3 - Morfologia microscópica do defeito ósseo nos ratos sacrificados 21 dias após a cirurgia: normotensos (a) e hipertensos (b). Ponte óssea unindo as bordas do defeito (◆) e trabéculas ósseas (\*) interpostas por tecido hematopoiético (◻). HE.

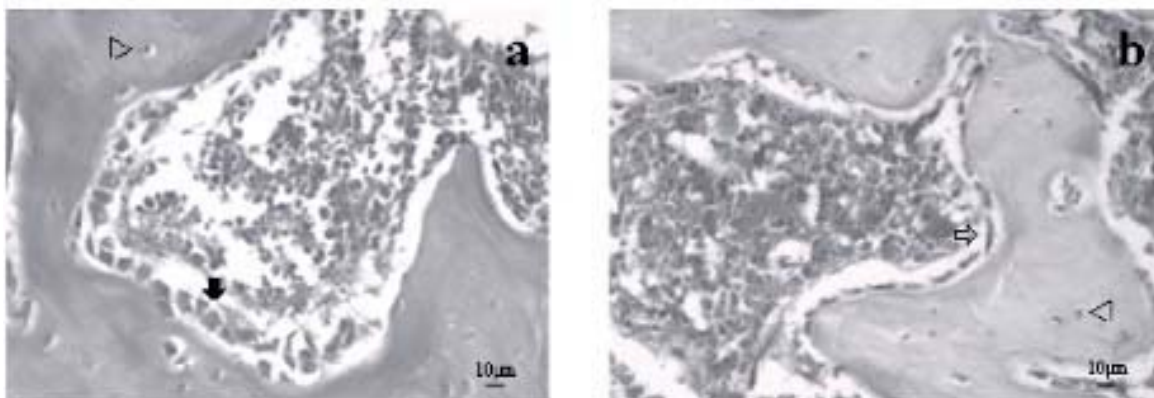


Fig. 4 - Morfologia microscópica do defeito ósseo nos ratos sacrificados 21 dias após a cirurgia: normotensos (a) e hipertensos (b). Pequenos osteócitos (▷). (a) Osteoblastos cúbicos (►). (b) Osteoblastos achatados (⇨) na periferia das trabéculas. HE.

	Normotenso		Hipertenso	
	7 dias	21 dias	7 dias	21 dias
Machos	15,94 ± 5,78	42,75 ± 6,79	27,44 ± 8,95	69,78 ± 16,24
Fêmeas	37,05 ± 6,26	37,03 ± 12,40	27,05 ± 17,16	55,33 ± 10,09

Tabela 1 - Dados percentuais de neoformação óssea (média ± desvio-padrão) referentes aos grupos hipertenso e normotenso, machos e fêmeas, aos 7 e 21 dias (número de animais = 6)

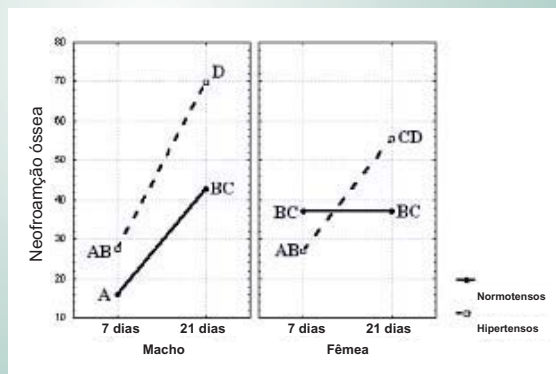


Fig. 6 - Médias dos dados das condições experimentais (osso neoformado expresso em %) em ratos machos e fêmeas, normotensos e hipertensos, aos 7 e 21 dias. Valores com letras similares não são significativamente diferentes (Tukey com  $p = 0,05$ ).

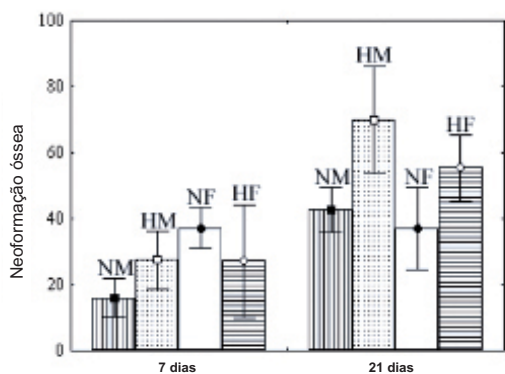


Fig. 5 - Gráfico de colunas (média ± desvio-padrão) para os dados da porcentagem do osso neoformado em machos normotensos (NM) e hipertensos (HM), fêmeas normotensas (NF) e hipertensas (HF), aos 7 e 21 dias.

osteoporóticos<sup>9</sup>. Nos animais normotensos osteoporóticos, o reparo ósseo é considerado deficiente quando comparado a de animais normais<sup>10-13</sup>.

Apesar desse fato, no presente estudo observamos que, 21 dias após a confecção do defeito, a reparação óssea nos SHR foi mais expressiva, histológica e histometricamente, que a observada nos animais normotensos.

Aos 21 dias após a confecção do defeito ósseo, os SHR

apresentaram maior porcentagem de osso neoformado que os normotensos, tanto machos quanto fêmeas, e histologicamente exibiram osteoblastos achatados na periferia das trabéculas ósseas, caracterizando um aspecto quiescente dos mesmos<sup>14,15</sup>. Esse fato leva-nos a supor que nos SHR os osteoblastos reduziram ou até mesmo cessaram a produção de matriz óssea, nesse período, enquanto que, nos animais normotensos, os osteoblastos volumosos ainda estavam ativos e poderiam produzir matriz por um período maior. Conseqüentemente, podemos supor que, num período experimental mais longo, a reparação óssea nos SHR poderia ser menor que a observada em animais normotensos.

No período de sete dias, quando comparamos os normotensos com os SHR, constatamos que não houve diferença na quantidade de osso neoformado. Entretanto, algumas características histológicas distintas foram notadas entre os grupos. Na maioria dos SHR não foram observados focos de hemorragia na região superficial do defeito, sugerindo uma aceleração na substituição do coágulo por tecido de granulação. Além disso, a presença de osteoblastos achatados no periosteio dos animais hipertensos, também sugere um



processo mais adiantado de reparação nesses animais, quando comparados aos normotensos.

Fatores ligados a neoformação, degradação ou inflamação tecidual, podem exercer papel importante durante a reparação tecidual. Artigos recentes têm investigado o papel da angiotensina II (Ang II) nos processos de inflamação e reparação tecidual<sup>16-18</sup>. Desse modo, a maior formação óssea nos animais hipertensos, aos 21 dias após a confecção do defeito, poderia ter ocorrido devido a outros fatores metabólicos, que não os ósseos.

Humanos hipertensos apresentam níveis aumentados de Ang II, a qual está relacionada com etapas iniciais do processo da inflamação, pelo recrutamento de células inflamatórias<sup>19,20</sup>, e também com a reparação e remodelação tecidual, pelo crescimento celular e síntese de matriz<sup>21</sup>. Estudos recentes, *in vitro* e *in vivo*, mostraram que a Ang II apresenta ação pró-inflamatória<sup>16</sup> e efeito fibrinogênico no rim<sup>22</sup>.

Já em cultura de células semelhantes a osteoblastos, a Ang II estimula a proliferação celular, pela síntese de DNA<sup>23,24</sup>, e aumenta a formação de colágeno pelas células osteogênicas<sup>24</sup>.

Desse modo, pode-se supor que os níveis aumentados de Ang II (presentes na hipertensão) poderiam estimular a formação da matriz óssea nos SHR. Entretanto, é questionável o grau de mineralização do tecido neoformado, visto que Hagiwara e cols.<sup>25</sup> demonstraram que a Ang II reduz o processo

de mineralização da matriz formada por osteoblastos *in vitro*. No presente trabalho, como o material foi desmineralizado, não foi possível avaliar o grau de mineralização do tecido ósseo neoformado, porém, pode-se sugerir que, apesar de os animais hipertensos terem apresentado maior quantidade de tecido ósseo, a qualidade desse osso é duvidosa, devido à possibilidade de apresentar menor teor mineral.

As diferenças entre as características ósseas de machos e fêmeas SHR são pouco relatadas na literatura. DeMoss e Wright<sup>26</sup> avaliaram o peso seco e o conteúdo de cálcio no esqueleto de machos e fêmeas, normotensos e SHR, e verificaram que a massa esquelética seca apresentou maiores valores nos animais fêmeas em relação aos machos; entretanto, o conteúdo de cálcio por unidade esquelética foi semelhante entre os vários grupos. Já Wright e DeMoss<sup>29</sup> observaram um aumento na reabsorção óssea nos SHR fêmeas. No entanto, nossos achados mostraram médias de neoformação óssea similares entre os sexos, além de características histológicas semelhantes.

Desse modo, conclui-se que: a presença da hipertensão interfere no processo de reparação óssea em ratos, visto que, após 21 dias do procedimento cirúrgico, a porcentagem de formação óssea em animais hipertensos é maior do que a observada em animais normotensos, apesar de não existir diferença entre o processo de reparo de defeitos ósseos entre machos e fêmeas da mesma linhagem.

## Referências

- Cappuccio FP, Meilahn E, Zmuda JM, Cauley JA. High blood pressure and bone-mineral loss in elderly white women: a prospective study. Study of Osteoporotic Fractures Research Group. *Lancet*. 1999; 354: 971-5.
- Tsuda K, Masuyama Y, Nishio I. BMD in women with essential hypertension. *Am J Hypertens*. 2001; 14: 704-7.
- Pérez-Castrillón JL, Justo I, Silva J, Sang A, Igea R, Escudero P, et al. Bone mass and bone modelling markers in hypertensive postmenopausal women. *J Hum Hypertens*. 2003; 17: 107-10.
- Metz JA, Karanja N, Young EW, Morris CD, McCarron DA. BMD in spontaneous hypertension: differential effects of dietary calcium and sodium. *Am J Med Sci*. 1990; 300: 225-30.
- Barbagallo M, Quaini F, Baroni MC, Barbagallo CM, Boiardi L, Passeri G, et al. Histological evidence of increased turnover in bone from spontaneously hypertensive rats. *Cardioscience*. 1991; 2:15-7.
- Inoue T, Moriya A, Goto K, Tanaka T, Inazu M. What is the difference of bone growth in SHR and SD rats? *Clin Exp Pharmacol Physiol Suppl*. 1995; 22: S242-243.
- Liang H, Ma Y, Pun S, Stimpel M, Jee WS. Aging- and ovariectomy-related skeletal changes in spontaneously hypertensive rats. *Anat Rec*. 1997; 249: 173-80.
- Wang TM, Hsu JF, Jee WS, Matthews JL. Evidence for reduced cancellous bone mass in the spontaneously hypertensive rat. *Bone Miner*. 1993; 20: 251-64.
- Wright GL, DeMoss D. Evidence for dramatically increased bone turnover in spontaneously hypertensive rats. *Metabolism*. 2000; 49: 1130-3.
- Walsh WR, Sherman P, Howlett CR, Sonnabend DH, Ehrlich MG. Fracture healing in a rat osteopenia model. *Clin Orthop Relat Res*. 1997; 342: 218-27.
- Lill CA, Hessel J, Schlegel U, Eckhardt C, Goldhahn J, Schneider E. Biomechanical evaluation of healing in a non-critical defect in a large animal model of osteoporosis. *J Orthop Res*. 2003; 21: 836-42.
- Amadei SU. Estudo comparativo dos efeitos da isoflavona e da ipriflavona na reparação óssea em tíbias de ratas ovariectomizadas. [dissertação de mestrado]. São José dos Campos (SP): Universidade do Estado de São Paulo; 2004.
- Silveira VAS. Efeito das isoflavonas, da terapia de reposição hormonal com estrógeno e da associação de ambos na reparação de defeitos ósseos em ratas ovariectomizadas. [dissertação de mestrado]. São José dos Campos (SP): Universidade do Estado de São Paulo; 2004.
- Schenk RK. Bone regeneration: biologic basis. In: Buser D, Dahlin C, Schenk RK. Guided bone regeneration in implant dentistry. Chicago: Quintessence Books; 1994. p 49-100.
- Hill PA. Bone remodeling. *Br J Orthod*. 1998; 25: 101-7.
- Ruiz-Ortega M, Lorenzo O, Suzuki Y, Rupérez M, Egido J. Proinflammatory actions of angiotensins. *Curr Opin Nephrol Hypertens*. 2001; 10: 321-9.
- Ruiz-Ortega M, Lorenzo O, Rupérez M, Esteban V, Suzuki Y, Mezzano S, et al. Role of the renin-angiotensin system in vascular diseases: expanding the field. *Hypertension*. 2001; 38: 1382-7.
- Sun Y, Zhang J, Zhang JQ, Weber KT. Renin expression at sites of repair in the infarcted rat heart. *J Mol Cell Cardiol*. 2001; 33: 995-1003.
- Ruiz-Ortega M, Rupérez M, Lorenzo O, Esteban V, Blanco J, Mezzano S, et al. Angiotensin II regulates the synthesis of proinflammatory cytokines and chemokines in the kidney. *Kidney Int Suppl*. 2002; 82: 12-22.
- Contreras F, De La Parte MA, Cabrera J, Ospino N, Israili ZH, Velasco M. Role of angiotensin II AT1 receptor blockers in the treatment of arterial hypertension. *Am J Ther*. 2003; 10: 401-8.
- Suzuki Y, Ruiz-Ortega M, Lorenzo O, Rupérez M, Esteban V, Egido J.

- Inflammation and angiotensin II. *Int J Biochem Cell Biol.* 2003; 35: 881-900.
22. Rupérez M, Ruiz-Ortega M, Esteban V, Lorenzo O, Mezzano S, Plaza JJ, et al. Angiotensin II increases connective tissue growth factor in the kidney. *Am J Pathol.* 2003; 163: 1937-47.
23. Hiruma Y, Inoue A, Hirose S, Hagiwara H. Angiotensin II stimulates the proliferation of osteoblast-rich populations of cells from rat calvariae. *Biochem Biophys Res Commun.* 1997; 230: 176-8.
24. Lamparter S, Kling L, Schrader M, Ziegler R, Pfeilschifter J. Effects of angiotensin II on bone cells in vitro. *J Cell Physiol.* 1998; 175: 89-98.
25. Hagiwara H, Hiruma Y, Inoue A, Yamaguchi A, Hirose S. Deceleration by angiotensin II of the differentiation and bone formation of rat calvarial osteoblastic cells. *J Endocrinol.* 1998; 156: 543-50.
26. DeMoss DL, Wright GL. Sex and strain differences in whole skeletal development in the rat. *Calcif Tissue Int.* 1998; 62: 153-7.