

Prevalência de Estenose das Artérias Renais em 1.656 Pacientes que Realizaram Cateterismo Cardíaco

Prevalence of Renal Artery Stenosis in 1,656 Patients who Have Undergone Cardiac Catheterization

Rogério Tadeu Tumelero, Norberto Toazza Duda, Alexandre Pereira Tognon, Melissa Thiesen
Hospital São Vicente de Paulo e Faculdade de Medicina da Universidade de Passo Fundo, RS - Passo Fundo, RS

OBJETIVO

Determinar a prevalência de estenose da artéria renal (EAR) em pacientes submetidos a cineangiografias coronárias.

MÉTODOS

Estudo prospectivo, considerando 1.656 cineangiografias coronárias seguidas de aortografia, entre janeiro/2002 e fevereiro/2004, de pacientes encaminhados à cineangiografia diagnóstica com história ou não de hipertensão arterial sistêmica (HAS).

RESULTADOS

Dos 1.656 pacientes, a idade média foi de $61,6 \pm 11,8$ anos, 53,8% eram do sexo masculino, 10,2% eram diabéticos, 63,8% apresentavam coronariopatia obstrutiva. A presença de EAR maior que 50% foi observada em 228 (13,8%) pacientes, e em 25 (1,5%) destes, ocorreu bilateralmente. A coronariopatia obstrutiva foi definida como estenose que causa redução do lúmen do vaso em 50% ou mais, em um, dois ou três vasos principais, denominados uniarterial, biarterial ou triarterial, respectivamente. A quantificação era realizada através da análise visual da angiografia. Comparando os grupos com e sem EAR $\geq 50\%$, observou-se diferença estatisticamente significativa quanto a gênero, idade, ocorrência de diabetes melito, PA e função ventricular esquerda. Não houve diferença significativa, no entanto, quanto à ocorrência de obstrução coronariana $\geq 50\%$. Quando, porém, a EAR considerada é $\geq 70\%$, observa-se diferença significativa quanto a PA, associação à obstrução coronariana $\geq 50\%$ e à disfunção ventricular esquerda, maiores no grupo com EAR.

CONCLUSÃO

A prevalência de EAR neste estudo foi comparável àquela das grandes casuísticas da literatura e, em razão de sua importância pela associação com HAS e doença renal terminal (DRT) e suas seqüelas, devemos estar atentos para seu diagnóstico angiográfico.

PALAVRAS-CHAVE

Estenose de artéria renal, doença aterosclerótica, doença renal terminal, hipertensão arterial sistêmica, angiografia com contraste.

OBJECTIVE

To determine the prevalence of renal artery stenosis (RAS) in patients who have undergone cineangiography.

METHODS

Prospective study of cineangiography and aortography examinations conducted between January 2002 and February 2004 on 1,656 hypertensive and normotensive patients who underwent the examinations to confirm the diagnosis of obstructive coronary artery disease or valve disease.

RESULTS

The average age of the 1,656 patients was 61.6 ± 11.8 years. Eight hundred and ninety-one (53.8%) were male, 169 (10.2%) were diabetic and 1,054 (63.8%) presented obstructive coronary artery disease. Renal stenosis greater than 50% was observed in 228 (13.8%) patients, and 25 (1.5%) had bilateral stenosis. Obstructive coronary artery disease was defined as stenosis greater than or equal to 50% of the vessel lumen, in one, two or three main arteries, classified as single, double or triple vessels, respectively. Quantification was conducted using visual analysis of the angiography. Comparison of the groups with and without renal artery obstruction $\geq 50\%$, revealed significant statistical differences in relation to gender, age, diabetes mellitus, blood pressure and left ventricular function. However, no statistical difference was noted in relation to the occurrence of coronary artery obstructions $\geq 50\%$. Nevertheless, renal artery obstructions $\geq 70\%$, revealed significant differences in relation to blood pressure, coronary artery obstructions $\geq 50\%$ and left ventricular function, which were all higher in the renal artery obstruction group.

CONCLUSION

The prevalence of RAS found in our study was comparable to that reported by major medical literature case studies. RAS is associated with systemic hypertension (SH), end-stage renal disease (ESRD) and its sequelae, emphasizing how important it is that we are aware of possible candidates for angiographic diagnosis of this disease.

KEY WORDS

Renal artery stenosis, atherosclerosis, end-stage kidney disease, systemic hypertension, angiography with contrast medium.

Doenças primárias das artérias renais geralmente envolvem os troncos principais, enquanto doenças secundárias são caracterizadas por doença vascular intra-renal e de pequenos vasos. As etiologias mais freqüentes da obstrução primária das artérias renais são a aterosclerótica e a displasia fibromuscular.

Estima-se que, em 1999, nos Estados Unidos, 344 mil pacientes tenham sido tratados por doença renal terminal (DRT), e que cerca de 67 mil outros tenham morrido por essa doença, à qual se associa uma taxa de mortalidade em três anos de quase 50%, um prognóstico comparável ao do câncer de pulmão ou da insuficiência cardíaca congestiva (ICC) classe III ou IV^{1,2}.

Dos pacientes com DRT que entram no programa de diálise, cerca de 6% têm doença renovascular aterosclerótica como doença de base³. Além disso, a estenose de artéria renal (EAR) é a etiologia presumida em 14%-20% dos pacientes em diálise com mais de cinquenta anos de idade^{4,5}.

Mais de um terço dos pacientes com EAR acima de 60% tem concomitante diminuição do tamanho renal de 1 cm ou mais⁶, entidade essa conhecida como nefropatia isquêmica, determinada pela obstrução ao fluxo sanguíneo renal, levando a isquemia e disfunção renal.

A EAR também é a causa mais comum de hipertensão arterial sistêmica (HAS) secundária, correspondendo a 5% de todos os casos de HAS, dado relevante, uma vez que a HAS permanece como um grande problema de saúde pública, com seqüelas em vários órgãos e sistemas, além de contribuir como causa de morte.

A taxa de sobrevida cumulativa em dois anos para pacientes após o diagnóstico de EAR é de 96%, para aqueles com estenose unilateral, 74% para os com estenose bilateral, e 47%, naqueles com doença bilateral com uma ou ambas artérias renais ocluídas⁷.

Dessa forma, tem havido um crescente interesse em identificar causas passíveis de prevenção ou mesmo reversíveis de HAS e disfunção renal, e a reversão da obstrução anatômica das artérias renais é uma promissora estratégia terapêutica.

Diante do exposto, objetivou-se determinar a prevalência da doença aterosclerótica renal através da angiografia na população submetida à cineangiocoronariografia por indicação médica em um hospital de referência regional.

MÉTODOS

Estudo transversal prospectivo, realizado entre janeiro de 2002 e fevereiro de 2004, em um hospital de referência nível II. Os pacientes foram encaminhados para avaliação de coronariopatia obstrutiva definida como lesão obstrutiva maior que 50% do lúmen do vaso à angiografia. Quando a estenose ocorria em um vaso coronariano principal era definida como uniarterial; dois vasos, biarterial; e três vasos, triarterial. A análise da função ventricular foi feita por meio

da ventriculografia esquerda, realizada em projeção oblíqua anterior direita (OAD) 30°. A fração de ejeção foi calculada, em todos os pacientes, utilizando-se o método angiográfico de Simpson, através do *software* do aparelho Philips Integris 3000 (Philips, Netherlands). Após o cálculo da fração de ejeção, utilizando-se o método angiográfico de Herman e Gorlin^{8,9}, a contratilidade do ventrículo esquerdo foi classificada em normal, acinesia, hipocinesia (déficit discreto, moderado ou grave) e discinesia. Também foram incluídos os pacientes que realizaram cineangiocoronariografia para avaliação pré-operatória de cirurgia cardíaca em razão e valvopatia ou doenças da aorta.

Foram considerados 1.656 pacientes, que realizaram cineangiocoronariografias seguidas de aortografia retrógrada, via punção de artéria femoral direita ou esquerda, em projeção oblíqua anterior esquerda (OAE) 10° com subtração digital, posicionando o cateter pigtail 3 cm acima da origem das artérias renais, seguindo-se injeção de 20 ml de contraste por bomba injetora (Angiomat 600, Cincinatti, EUA), com pressão de 600 PSI com 15 ml/s. Na presença de lesão a artéria renal acometida era cateterizada seletivamente, utilizando-se cateter judkins de coronária direita e subtração digital, com injeção manual de contraste.

Os meios de contrastes utilizados foram Ioxelol 300 mg/ml (*Amersham Health Limited*, China), Ioversol 320 mg/ml (*Mallinckrodt Inc.*, USA) e Diatriziato 370 mg/ml (*Berlimed*, Espanha). A escolha do meio contraste foi realizada pelo operador, considerando história prévia de disfunção renal, diabetes, insuficiência cardíaca congestiva CF III/IV e volume de contraste utilizado. Assim, os três meios de contrastes foram utilizados, não sendo documentadas diferenças entre eles.

A estenose foi considerada significativa quando a obstrução era maior que 50% do lúmen do vaso, segundo análise visual do mesmo operador durante o exame diagnóstico, e após, por análise dos dados angiográficos objetivos.

Não foram consideradas aortografias não-diagnósticas, pois, quando algum grau de lesão era visibilizado durante a aortografia, a artéria renal era cateterizada seletivamente. Obteve-se consentimento verbal do paciente após explanação de que seu procedimento seria acrescido de uso de pequena dose extra de contraste radiológico, com pequeno risco adicional.

Os dados foram armazenados no EpiInfo (CDC/WHO, 2001), versão 6.04d, através do programa ENTER, e, posteriormente, analisados no SPSS (SPSS Inc., 2002) versão 11.5. As variáveis contínuas foram apresentadas como média ± desvio padrão e as categóricas em número absoluto (porcentual).

RESULTADOS

Dos 1.656 pacientes, a idade média foi de 61,6 ± 11,8 anos, 891 (53,8%) eram do sexo masculino, 169 (10,2%) eram diabéticos, 1.199 (72,4%) apresentavam pressão arterial (PA) sistólica média maior que 140

mmHg durante o exame, 1.054 (63,8%) apresentavam coronariopatia obstrutiva. Apresentavam alterações da contratilidade ventricular esquerda 1.230 (74,3%) dos pacientes. A presença de estenose renal maior ou igual a 50% foi observada em 228 (13,8%) pacientes (figs. 1 e 2), tendo ocorrido bilateralmente em 25 (1,5%). Observou-se estenose renal $\geq 70\%$ em 58 (3,5%) pacientes, e dez (0,6%) deles possuíam oclusões arteriais totais. A tabela 1 demonstra as diferenças entre os grupos com e sem EAR $\geq 50\%$, observando-se diferença estatisticamente significativa quanto a gênero, idade, ocorrência de diabetes melito, pressão arterial e função ventricular esquerda entre os grupos. Não houve diferença significativa, no entanto, quanto à ocorrência de obstrução coronariana $\geq 50\%$. A tabela 2 demonstra as diferenças entre os grupos com e sem EAR $\geq 70\%$, observando-se diferença estatisticamente significativa quanto a pressão arterial, função ventricular esquerda e ocorrência de obstrução coronária $\geq 50\%$ entre os grupos. Como os pacientes arrolados no estudo haviam sido encaminhados originalmente para

cineangiogramia, não há determinação sistemática da creatinina sérica pré ou pós-procedimento.

Não ocorreram complicações como trombozes, dissecações ou macroembolizações das artérias renais ou aorta e seus ramos durante a aortografia ou angiografia seletiva. Possíveis alterações da função renal ou complicações tardias ao procedimento não foram relatadas pelos pacientes ou médicos assistentes.

DISCUSSÃO

O risco de eventos cardiovasculares em adultos depende mais do grau da hipertensão do que da sua causa. A diminuição da pressão de perfusão renal ativa o sistema renina-angiotensina, levando à liberação de renina e produção da angiotensina II, que, por sua vez, tem efeito direto na redução excreção de sódio, aumento da atividade nervosa simpática, redução da concentração de prostaglandina intra-renal e da produção do óxido nítrico, causando hipertensão renovascular^{10,11}. Quando a hipertensão é sustentada, a atividade da renina plasmática diminui (referida como uma taquifilaxia reversa), explicando parcialmente as limitações nas medidas da renina para identificar pacientes com HAS renovascular.

O fluxo sanguíneo é de três a cinco vezes maior nos rins do que no coração ou fígado, pela necessidade de grande filtração capilar glomerular. Na presença de lesões fluxolimitantes, a auto-regulação da perfusão renal é

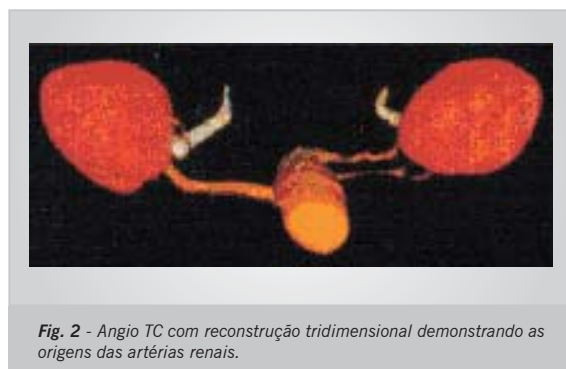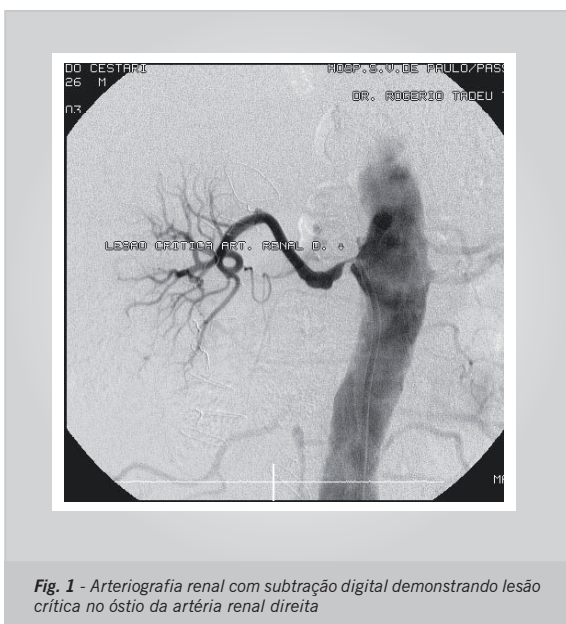


Tabela 1 - Comparação entre os grupos com e sem estenose renal $\geq 50\%$

Variável	Global (n = 1656)	Obstrução Renal $\geq 50\%$		p
		Sim (n = 228)	Não (n = 1.428)	
Idade média	61,6 \pm 11,8	66,4 \pm 11,6	61,5 \pm 29,4	0,01
Gênero feminino	765 (46,2%)	132 (58,0%)	646 (45,2%)	<0,001
Diabetes melito	169 (10,2%)	37 (16,0%)	131 (9,2%)	<0,01
PA sistólica	146,7 \pm 26,5	163,2 \pm 30,7	144,5 \pm 25,1	<0,001
PA diastólica	82,5 \pm 16,6	88,4 \pm 19,5	81,8 \pm 16,1	<0,001
PA média	103,6 \pm 16,8	113,2 \pm 17,0	102,3 \pm 16,4	<0,001
Disfunção VE	1.129 (68,2%)	139 (61,0%)	990 (69,3%)	0,01
Obstrução coronária $\geq 50\%$	1054 (63,8%)	110 (48,5%)	657 (46,0%)	NS

PA- pressão arterial; VE- ventricular esquerda.

Tabela 2 - Comparação entre os grupos com e sem estenose renal $\geq 70\%$

Variável	Global (n = 1656)	Obstrução Renal $\geq 70\%$		p
		Sim (n = 58)	Não (n = 1.598)	
Idade média	61,6 \pm 11,8	67,4 \pm 10,9	62,0 \pm 28,1	NS
Gênero feminino	765 (46,2%)	27 (46,6%)	751 (47,0%)	NS
Diabete melito	169 (10,2%)	10 (17,2%)	158 (9,9%)	NS
PA sistólica	146,7 \pm 26,5	165,5 \pm 31,4	146,7 \pm 25,9	<0,01
PA diastólica	82,5 \pm 16,6	89,0 \pm 16,3	82,2 \pm 16,6	<0,01
PA média	103,6 \pm 16,8	115,5 \pm 14,3	103,0 \pm 16,7	<0,01
Disfunção VE	1129 (68,2%)	53 (91,2%)	1.077 (67,4%)	<0,01
Obstrução coronária $\geq 50\%$	1054 (63,8%)	44 (75,9%)	724 (45,3%)	<0,01

PA - pressão arterial; VE - ventricular esquerda.

acompanhada de ajustes adaptativos na resistência vascular glomerular nas arteríolas aferentes e eferentes. Esse mecanismo compensatório começa a falhar quando a pressão de perfusão renal se encontra abaixo de 70-85 mmHg, que tipicamente corresponde à estenose de artéria renal maior que 70%^{12,13}. Ainda, fatores como uma redução na força de cisalhamento e diminuição da produção de óxido nítrico, aumento na produção de endotelinas e ativação do sistema renina-angiotensina podem levar a áreas de isquemia localizadas, injúria tubular, ruptura célula-epitélio e fibrose intersticial, resultando na chamada nefropatia isquêmica. A disfunção renal é menos comum na displasia fibromuscular do que na EAR aterosclerótica, sugerindo que fatores aterogênicos contribuem para aumentar a injúria renal.

Embora a hipertensão renovascular contribua para hipertensão maligna ou acelerada, ela não é prontamente distinguível da HAS essencial. Certos achados clássicos, como hipocalemia, sopro abdominal, ausência de história familiar de HAS essencial, HAS de duração inferior a um ano, início da HAS após os cinquenta anos e HAS refratária a tratamento clínico, são mais sugestivos de hipertensão renovascular do que outros tipos de HAS, mas nenhum tem forte valor preditivo. De fato, a maioria dos pacientes hipertensos com EAR tem hipertensão essencial, como sugerido pelo fato de que a HAS geralmente persiste apesar de uma revascularização com sucesso. A EAR pode ocorrer isolada ou em associação com hipertensão arterial sistêmica (HAS), insuficiência renal (nefropatia isquêmica) ou ambos.

A aterosclerose é responsável por 90% dos casos de estenose de artéria renal e geralmente envolve o óstio e o terço proximal da artéria renal principal e a aorta peri-renal. Em casos avançados, aterosclerose intra-renal difusa e segmentar também pode ser observada, particularmente em pacientes com nefropatia isquêmica. A prevalência de EAR aterosclerótica aumenta com a idade, principalmente em pacientes com diabete melito, doença aortoiliaca oclusiva, doença arterial coronariana e HAS¹⁴⁻¹⁷.

Entre os pacientes com EAR aterosclerótica, estenose progressiva foi relatada em 51% das artérias renais

cinco anos após o diagnóstico (incluindo 18% dos vasos inicialmente normais)^{18,19}, 3-16% das artérias tornaram-se totalmente ocluídas^{15,16,18,19}, e atrofia renal desenvolveu-se em 21% dos pacientes com EAR maior que 60%.

A displasia fibromuscular é a etiologia de menos de 10% dos casos de estenose de artéria renal, acometendo mais freqüentemente mulheres entre quinze e cinquenta anos de idade, e, ao contrário da EAR aterosclerótica, raramente leva à oclusão da artéria renal.

Séries de necropsias consecutivas demonstraram prevalência de EAR > 50% de 5% nos pacientes com menos de 74 anos de idade, 18% dos 65 aos 75 anos, e 42% naqueles com idade acima de 82 anos²⁰. A descoberta incidental de EAR é relativamente comum^{21,22}, embora a hipertensão renovascular ocorra apenas em 1% a 5% dos pacientes com HAS. Dustan e cols.²³ revisaram 149 aortogramas e observaram que aproximadamente metade dos pacientes com EAR > 50% não tinha HAS. A presença de EAR anatômica, entretanto, não estabelece necessariamente que a HAS ou a insuficiência renal seja por ela causada. Hansen e cols.²⁴ relataram prevalência de doença renovascular de 6,8% em uma coorte de 834 pacientes jovens, participantes do Cardiovascular Health Study, que realizaram ultra-sonografia das artérias renais. Em 3.987 pacientes submetidos a aortografia no momento do cateterismo cardíaco para rastreamento de EAR num período de 78 meses, 4,8% tinham EAR > 75% e 0,8%, doença grave bilateral²⁵. Em uma coorte avaliada na *Mayo Clinic*, as artérias renais de pacientes com HAS foram estudadas no momento do cateterismo cardíaco, observando-se prevalência de EAR > 50% de 19,2%, de EAR > 70% de 7% e de EAR bilateral de 3,7%²⁶.

Pacientes com inexplicada perda de função renal progressiva ou crônica representam um grupo diverso, e nefropatia isquêmica oculta pode estar presente em cerca de 24% desses pacientes com mais de cinquenta anos de idade, principalmente entre aqueles com aterosclerose generalizada, edema pulmonar recorrente ou HAS não-controlada. Nefropatia isquêmica é uma importante causa de DRT²⁷⁻³⁰, e, entre os pacientes que estão em programa de

diálise, aqueles com doença renovascular têm a menor taxa de sobrevida (sobrevida média de 25 a 34 meses) e uma taxa de mortalidade em cinco anos maior que 80%^{27,31-33}.

Pacientes com achados clínicos associados a EAR são considerados para uma posterior avaliação (tab. 1). Essa avaliação pode incluir estudos não-invasivos para verificar a função renal como um todo, tais como estudos fisiológicos para acessar o sistema renina-angiotensina, estudos de perfusão para acessar o fluxo sanguíneo renal diferencial e estudos de imagem para identificar EAR. Em virtude das limitações dos estudos fisiológicos em pacientes idosos com EAR, técnicas de imagem são preferíveis para identificar estenoses nesses pacientes. Ultra-sonografia dúplex scan pode obter imagens das artérias renais e medir a velocidade de fluxo e pressão de ondas, mas há 10%-20% de falha por inexperiência do operador ou pela presença de obesidade ou gás intestinal³⁴. Angiorressonância e angiotomografia são úteis para avaliar a circulação renal e aórtica, mas são menos úteis para visibilizar segmentos distais e pequenas artérias acessórias^{35,36} (fig. 2).

Tabela 3 - Achados clínicos associados à estenose da artéria renal³⁷

<i>Hipertensão</i>
Início abrupto de hipertensão antes de cinquenta anos de idade (sugestivo de displasia fibromuscular)
Início abrupto de hipertensão aos cinquenta anos de idade ou após (sugestivo de EAR aterosclerótica)
Hipertensão maligna ou acelerada
Hipertensão refratária (não reponsível à terapia com ≥ 3 agentes)
<i>Anormalidades renais</i>
Uremia inexplicada (sugestiva de EAR aterosclerótica)
Uremia induzida pelo tratamento com iECA
Rim pequeno unilateral
Hipocalemia inexplicada
<i>Outros Achados</i>
Sopro abdominal, no flanco ou ambos
Retinopatia acentuada
Doença arterial carotídea, coronariana ou periférica
Insuficiência cardíaca congestiva ou edema agudo de pulmão inexplicados
<i>EAR- estenose da artéria renal; iECA: inibidor da enzima conversora da angiotensina.</i>

Na avaliação invasiva, indicada para definição diagnóstica e planejamento terapêutico, é discutível a sua não-realização no momento do exame, quando já indicado estudo cineangiocoronariográfico, em pacientes com suspeita de hipertensão renovascular, disfunção renal e acometimento difuso da doença aterosclerótica associado a planejamento terapêutico cirúrgico ou percutâneo. Assim, os objetivos da angiografia com contraste são

confirmar o diagnóstico, a etiologia da estenose da artéria renal, avaliar a extensão da doença vascular intra-renal, informações anatômicas adicionais como a presença de artéria renal acessória e aneurismas associados ou doenças oclusivas da aorta.

Contraste de baixa osmolaridade é recomendado para minimizar o desconforto das injeções, mas deve ser usado cautelosamente em pacientes com insuficiência renal por causa da nefrotoxicidade. Em pacientes com avançada insuficiência renal, o uso de contrastes não-iônicos podem diminuir o risco de nefropatia induzida pelo contraste³⁸.

Em nosso estudo, observamos uma prevalência de EAR compatível com as grandes casuísticas da literatura. Quando o grupo com EAR ≥ 50% é analisado, observa-se significância estatística em relação a idade maior, sexo feminino e diabete. Os níveis pressóricos também são elevados em relação ao grupo que não apresenta lesão. No entanto, nesse grupo, a disfunção ventricular esquerda não apresenta relação com a EAR, podendo ser atribuída ao envolvimento de coronariopatia, já que o objetivo do exame era avaliar presença de doença aterosclerótica coronariana.

Quando se estratifica o grupo com EAR ≥ 70%, apesar de não ser significativo do ponto de vista estatístico, enquanto os pacientes com EAR ≥ 50% são predominantemente mulheres, os com EAR ≥ 70% são predominantemente homens. A pressão arterial também é maior para os pacientes com obstrução renal ≥ 70%. Nesse grupo, a disfunção ventricular esquerda tem significância estatística quando se correlaciona com obstrução renal ≥ 70%, assim como a coronariopatia obstrutiva. Em relação à idade, tanto os pacientes com ou sem EAR ≥ 50% encontram-se na sétima década de vida, e aqueles com EAR possuem, em média, 4,8 anos a mais (0,9-8,7, IC95%, p = 0,01).

Estima-se que, apesar de não haver relatos, o risco de complicações maiores (morte, acidente vascular cerebral ou infarto agudo do miocárdio) durante a angiografia não difere do estudo cineangiocoronariográfico, que é inferior a 1%.

Assim, a associação da EAR com coronariopatia e disfunção ventricular esquerda ressalta a necessidade de uma abordagem mais ampla da doença aterosclerótica, com investigação detalhada principalmente na sétima década de vida, em razão de sua manifestação sistêmica e sua grande relevância clínica pelas seqüelas a longo prazo, e pelos conhecidos benefícios do seu tratamento principalmente em relação a HAS e a perda da função renal.

Potencial Conflito de Interesses

Declaro não haver conflitos de interesses pertinentes.

REFERÊNCIAS

- Mailloux LU, Napolitano B, Belluci AG, et al. Renal vascular disease causing end-stage renal disease, incidence, clinical correlates, and outcomes: A 20-year clinical experience. *Am J Kidney Dis* 1994; 24: 622-9.
- Scoble JE, Sweny P, Stansby G, Hamilton G. Patients with atherosclerotic renovascular disease presenting to a renal unit: An audit of outcome. *Postgrad Med J* 1993; 69: 461-5.
- Scoble JE, Maher ER, Hamilton G, et al. Atherosclerotic renovascular disease causing renal impairment – a case for treatment. *Clin Nephrol* 1989; 31: 119-22.
- Novick AC, Ziegelbaum M, Vidt DG, et al. Trends in surgical revascularization for renal artery disease: Ten year's experience. *JAMA* 1987; 257: 498-501.

5. Scoble JE, Hamilton G. Atherosclerotic renovascular disease. *BMJ* 1990; 300: 1670-1.
6. Scoble JE. Atherosclerotic nephropathy. *Kidney Int Suppl* 1999; 71: S106-109.
7. Connolly JO, Higgins RM, Walters HL, et al. Presentation, clinical features and outcomes in different patterns of atherosclerotic renovascular disease. *Q J Med* 1994; 87: 413-21.
8. Herman MV, Heinle RA, Kleen MD, Gorlin R. Localized disorders in myocardial contraction. *N Engl J Med* 1967; 277: 222.
9. Horn HR, Teichholz LE, Cohn PF, Herman MV, Gorlin R. Augmentation of left ventricular contraction pattern in coronary artery disease by inotropic catecholamine. The epinephrine ventriculogram. *Circulation* 1974; 49: 1063.
10. An epidemiological approach to describing risk associated with blood pressure levels: final report of the Working Group on Risk and High Blood Pressure. *Hypertension* 1985; 7: 641-51.
11. Border WA, Noble NA. Interactions of transforming growth factor-beta and angiotensin II in renal fibrosis. *Hypertension* 1998; 31: 181-8.
12. May AG, De Weese JA, Rob CG. Hemodynamic effects of arterial stenosis. *Surgery* 1963; 53: 513-24.
13. Textor SC, Novick AC, Tarazi RC, et al. Critical perfusion pressure for renal function in patients with bilateral atherosclerotic renal vascular disease. *Ann Intern Med* 1985; 102: 308-14.
14. Sawicki PT, Kaiser S, Heinemann I, Frenzel H, Berger M. Prevalence or renal artery stenosis in diabetes mellitus – an autopsy study. *Ann Intern Med* 1991; 229: 489-92.
15. Dean RH, Kieffer RW, Smith BM, et al. Renovascular hypertension: an anatomic and renal function changes during therapy. *Arch Surg* 1981; 116: 1408-15.
16. Tollefson DF, Ernst CB. Natural history of atherosclerotic renal artery stenosis associated with aortic disease. *J Vasc Surg* 1991; 14: 327-31.
17. Crowley JJ, Santos RM, Peter RH, et al. Progression of renal artery stenosis in patients undergoing cardiac catheterization. *Am Heart J* 1998; 136: 913-18.
18. Caps MT, Perissinotto C, Zierler RE, et al. Prospective study of atherosclerotic disease progression in the renal artery. *Circulation* 1998; 98(25): 2866-72.
19. Caps MT, Zierler RE, Polissar NL, et al. Risk of atrophy in kidneys with atherosclerotic renal artery stenosis. *Kidney Int.* 1998; 53: 735-42.
20. Schwartz CJ, White TA. An unselected necropsy study. *Br Med J* 1964; 2: 1415-21.
21. Olin JW, Melia M, Young JR, et al. Prevalence of atherosclerotic renal artery stenosis in patients with atherosclerosis elsewhere. *Am J Med* 1990; 88: 46N-51N.
22. Harding MB, Smith LR, Himmelstein SI, et al. Renal artery stenosis: prevalence and associated risk factors in patients undergoing routine cardiac catheterization. *J Am Soc Nephrol* 1992; 2: 1608-616.
23. Dustan HP, Humphries AW, De Wolfe VG, et al. Normal arterial pressure in patients with renal artery stenosis. *JAMA* 1964; 187: 1028-9.
24. Hansen KJ, Edwards MS, Craven TE, et al. Prevalence or renovascular disease in the elderly: a population-based study. *J Vasc Surg* 2002; 36: 443-51.
25. Conlon PJ, Little MA, Pieper K, Mark DB. Severity of renal vascular disease predicts mortality in patients undergoing coronary angiography. *Kidney Int* 2001; 60: 1490-7.
26. Rihal CS, Texton SC, Breen JF, et al. Incidental renal artery stenosis among a prospective cohort of hypertensive patients undergoing coronary angiography. *Mayo Clin Proc* 2002; 77: 309-16.
27. Zierler RE, Bergelin RO, Isaacson JA, Strandness Jr DE. Natural history of atherosclerotic renal artery stenosis: a prospective study with duplex ultrasonography. *J Vasc Surg* 1994; 19: 250-8.
28. Scoble JE, Hamilton G. Atherosclerotic renovascular disease. *BMJ* 1990; 300: 1670-1.
29. Mailloux LU, Bellucci AG, Mossey RT, et al. Predictors of survival in patients undergoing dialysis. *Am J Med* 1988; 84: 855-62.
30. Scoble JE, Maher ER, Hamilton G, Dick R, Sweny P, Moorhead JF. Atherosclerotic renovascular disease causing renal impairment – a case for treatment. *Clin Nephrol* 1989; 31: 119-22.
31. Hansen KJ, Starr SM, Sands RE, Burkart JM, Plonk Jr GW, Dean RH. Contemporary surgical management of renovascular disease. *J Vasc Surg* 1991; 16: 319-31.
32. Messina LM, Zelenock GB, Yao KA, Stanley JC. Renal revascularization for recurrent pulmonary edema in patients with poorly controlled hypertension and renal insufficiency: a distinct subgroup of patients with arteriosclerotic renal artery occlusive disease. *J Vasc Surg* 1992; 15:3-82.
33. Mailloux LU, Napolitano B, Bellucci AG, Vernace M, Wilkes BM, Mossey RT. Renal vascular disease causing end-stage renal disease, incidence, clinical correlates, and outcomes: a 20-year clinical experience. *Am J Kidney Dis* 1994; 24: 622-9.
34. Hansen KJ, Tribble RW, Reavis SW, et al. Renal duplex sonography: evaluation of clinical utility. *J Vasc Surg* 1999; 12: 227-36.
35. Gedroyc WMW, Neerhut P, Negus R, et al. Magnetic resonance angiography or renal artery stenosis. *Clin Radiol* 1995; 50: 436-9.
36. Beregi JP, Elkohen M, Deklunder G, Artaud D, Coulet JM, Wattinne L. Helical CT angiography compared with arteriography in the detection of renal artery stenosis. *AJR Am J Roentgenol* 1996; 167: 495-501.
37. Safian RD, Textor SC. Renal-Artery Stenosis. *N Engl J Med* 2001; 344: 431-42.
38. Kaufman JA, Geller SC, Waltman AC. Renal insufficiency: gadopentetate dimeglumine as a radiographic contrast agent during peripheral vascular interventional procedures. *Radiology* 1996; 198: 579-81.