

El Ecocardiograma en la Terapia de Resincronización Cardíaca

Viviane Cordeiro Veiga^{1,2}, Henry Abensur¹, Salomón Soriano Ordinola Rojas^{1,2}

Real e Benemerita Associação Portuguesa de Beneficência¹, São Paulo, SP; Universidade Estadual de Campinas (UNICAMP)², Campinas, SP - Brasil

Resumen

La terapia de resincronización cardíaca (TRC) viene siendo una opción efectiva en los pacientes con insuficiencia cardíaca avanzada. Sin embargo, del 20% al 30% de los pacientes no presentan beneficios en esa terapéutica. Criterios clínicos, electrocardiográficos y ecocardiográficos están siendo estudiados en el intento de seleccionar a los pacientes que se beneficiarán con la resincronización cardíaca, pero lo ecocardiograma juega un rol importante tanto en la selección como en la evaluación y la optimización de esa terapéutica. El objetivo de esta revisión es describir los principales parámetros ecocardiográficos utilizados en la evaluación de la terapia de resincronización cardíaca.

Introducción

La insuficiencia cardíaca es una condición con elevada morbimortalidad, que afecta, aproximadamente, a 23 millones de personas en el mundo¹, aunque se diagnostican cerca de dos millones de nuevos casos cada año², con coste anual estimado en R\$ 198 millones, según informaciones del banco de datos del Sistema Único de Salud (DATASUS)³.

La terapia de resincronización cardíaca viene siendo una opción efectiva en los pacientes con insuficiencia cardíaca avanzada, propiciando beneficios clínicos, tales como la mejora de la clase funcional, de la capacidad de ejercicio y de la calidad de vida, con reducción de las internaciones y de la mortalidad⁴.

El primer relato de estimulación biventricular fue en el 1994, por Cazeau et al.⁵, pero la terapia tuvo su aprobación para uso clínico por la *Food and Drug Administration* (FDA) en 2001⁶.

La indicación para la TRC, según directrices de la *American Heart Association*, es la clase I para pacientes en clase funcional III ó IV (*New York Heart Association*), con terapia medicamentosa optimizada para insuficiencia cardíaca, fracción de eyección menor que el 35% al

ecocardiograma, presencia de QRS \geq 120 ms y ritmo sinusal al electrocardiograma⁷.

No obstante, del 20% al 30% de los pacientes no responden al TRC^{8,9}, todavía diversos parámetros clínicos, electrocardiográficos y ecocardiográficos vienen siendo utilizados para la selección de los candidatos a esa terapéutica.

El objetivo de esta revisión es describir los principales parámetros ecocardiográficos utilizados en la evaluación de la terapia de resincronización cardíaca.

Parámetros ecocardiográficos en la selección de pacientes para TRC

La evaluación ecocardiográfica antes del implante del marcapaso biventricular consiste, preferencialmente, en: confirmar la presencia de deterioro de la función ventricular izquierda, evaluar la presencia de disincronía atrioventricular, interventricular e intraventricular y evaluar las anomalías estructurales asociadas que puedan dificultar el implante del marcapaso¹⁰.

Evaluación de la función ventricular izquierda

La evaluación de la función sistólica se debe realizar por el método bidimensional (Simpson), para evaluar la fracción de eyección del ventrículo izquierdo, y con indicación para la TRC de un valor inferior al 35%⁹ (Fig. 1).

Evaluación de la disincronía atrioventricular

La disincronía atrioventricular puede comprometer la función ventricular, como resultado de las contracciones atrial y ventricular casi simultáneas, conllevando reducción de la precarga por disminución de la contracción atrial. Se considera disincronía atrioventricular cuando el tiempo de pre eyección aórtico sea superior a 140 ms, o si el tiempo de llenado diastólico es menor que el 40% del ciclo cardíaco, midiéndose el período comprendido entre el inicio de la onda E al fin de la onda A del flujo mitral¹¹⁻¹³.

Evaluación de la disincronía intraventricular

Se puede analizar la disincronía interventricular por doppler pulsado, mediante la diferencia del atraso electromecánico entre los ventrículos, midiéndose el intervalo de tiempo entre la onda R del electrocardiograma y el inicio de la curva de velocidad del flujo aórtico y del flujo pulmonar. Si la diferencia entre los dos intervalos es superior a 40 ms, es indicativo de disincronía

Palabras clave

Ecocardiografía / técnicas, insuficiencia cardíaca, marcapaso artificial.

Correspondencia: Viviane Cordeiro Veiga •

Rua Martiniano de Carvalho, 864 - cj 310 - Bela Vista - 01321-001

São Paulo, SP - Brasil

E-mail: vcveiga@cardiol.br

Artigo recibido el 13/10/08; revisado recibido el 27/11/08;

aceptado el 11/12/08.

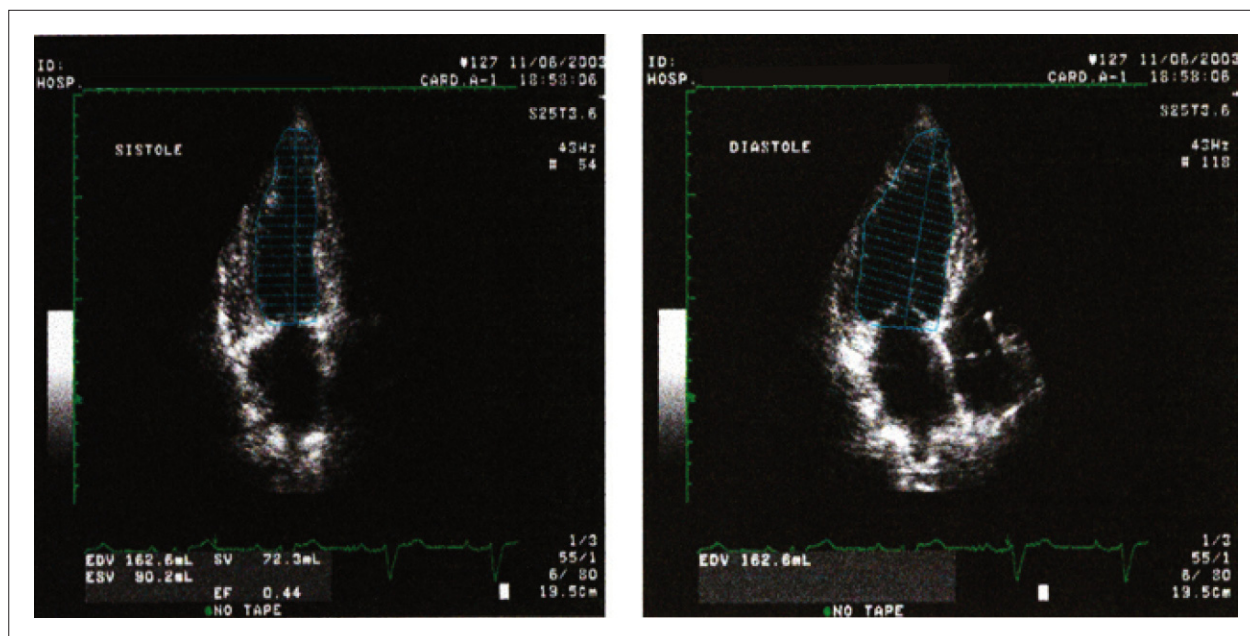


Figura 1 - (A y B) – Evaluación de la función ventricular izquierda por el método bidimensional (A – sístole, B – diástole).

interventricular^{12,14-17} (Fig. 2). La limitación de ese análisis se refiere al hecho de que las mediciones de los ventrículos no se pueden llevar a cabo simultáneamente. Además de ello, condiciones patológicas, tales como la hipertensión pulmonar, pueden estar asociadas a un prolongamiento del tiempo de pre eyección pulmonar, limitando su especificidad.

El doppler tisular también se puede utilizar en la evaluación de la disincronía interventricular. Esa técnica consiste en identificar y medir las velocidades de movimiento de los segmentos miocárdicos. La medición se hace con la diferencia

entre los intervalos de tiempo caracterizados por el inicio del complejo QRS del electrocardiograma hasta el pico (o inicio) de la onda S del ventrículo derecho, medidos, respectivamente, en la pared libre del doppler tisular y en la pared lateral del ventrículo izquierdo¹⁸⁻²⁰. Sin embargo no existe un consenso para el valor de corte para esa medición.

Evaluación de la disincronía intraventricular

La disincronía intraventricular promueve atraso electromecánico entre las paredes del ventrículo izquierdo y

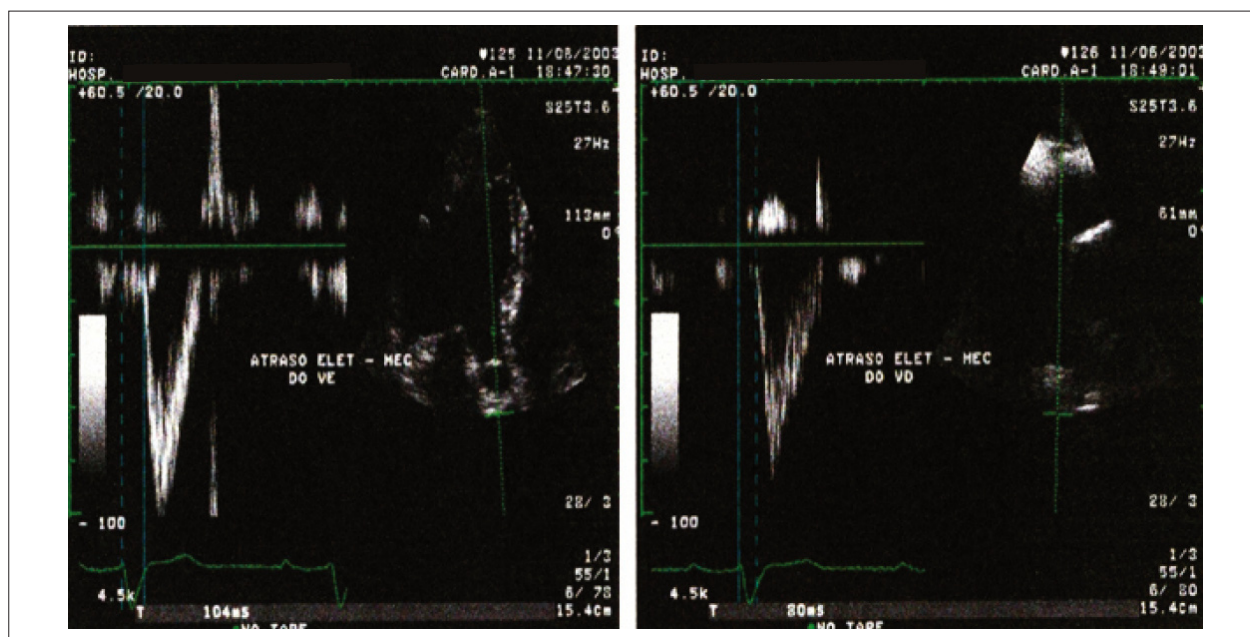


Fig. 2 - (A y B) – Evaluación de la disincronía interventricular por la diferencia entre el atraso electromecánico de los ventrículos (A – ventrículo derecho, B – ventrículo izquierdo).

se puede analizar de diversas formas en el ecocardiograma.

Pitzalis et al.²¹, en 2002, utilizaron el modo M para la evaluación de la disincronía interventricular, al medirse el intervalo de tiempo entre la contracción del septo y la pared posterior del ventrículo izquierdo. Esa medición es efectuada en el corte paraesternal del eje corto, midiendo la diferencia de tiempo entre la máxima incursión sistólica de las dos paredes. Un valor superior a 130 ms denota disincronía significativa.

Ese método presenta limitaciones en los pacientes con enfermedad coronaria arterial que presentan áreas acinéticas o hipocinéticas, en las que la identificación del pico de incursión sistólica es, muchas veces, limitada. Además de eso, se evalúan sólo las regiones promedios de dos paredes^{10,12,21-23} (Fig. 3).

El doppler tisular se puede utilizar por la obtención de las velocidades del miocardio, en el plano apical, de los segmentos basales de las paredes septal, lateral, anterior e inferior. Se lleva a cabo la medición del tiempo entre el principio del QRS hasta el pico de la onda sistólica miocárdica del doppler tisular (onda S) en los diferentes segmentos. Cuando el valor de la diferencia de intervalos de tiempo sea superior a 65 ms entre cualesquier segmentos evaluados, es indicativo de disincronía significativa^{19,20,24-29}.

Yu et al.³⁰ evaluaron la diferencia de tiempo entre el inicio del QRS y el pico sistólico del doppler tisular en 12 segmentos miocárdicos. Concluyeron que había dos parámetros indicativos de disincronía intraventricular: la diferencia máxima entre la velocidad de pico sistólica entre dos segmentos mayores que 100 ms y la desviación estándar de las mediciones de tiempo hasta el pico de velocidad sistólica de los 12 segmentos superiores a 33 ms³⁰.

Otra técnica para evaluación de la disincronía intraventricular derivada del doppler tisular es el *tissue tracking*, que expresa la integral de la velocidad de movimiento del miocardio en color, en el sentido del doppler tisular para la base ventricular. La ausencia de desplazamiento está caracterizada por la ausencia de color^{31,32}.

La sincronización tisular es una técnica en la que hay codificación en colores del atraso electromecánico en cada punto del miocardio. El equipo mide el intervalo de tiempo entre el inicio del QRS hasta el pico sistólico del doppler tisular (onda S) en un determinado punto del miocardio. Si el intervalo es menor que 150 ms (normal), el miocardio es representado en color verde; si está entre 150 ms y 300 ms, en color amarillo; y si es superior a 300 ms, en color rojo. Se debe utilizarla como cautela en segmentos apicales¹⁸ (Fig. 4).

Más recientemente, se viene utilizando la ecocardiografía tridimensional para señalar y evaluar a los pacientes sometidos a la terapia de resincronización cardiaca con marcapaso biventricular.

El ecocardiograma tridimensional suministra el porcentaje de disincronía cardiaca por la medición del índice de disincronía cardiaca (sigma). En este método, se estudia el ventrículo izquierdo en modelos de 16 ó 17 segmentos parietales, analizándose la contractilidad regional y global (Fig. 5). El sigma representa la desviación estándar del promedio del tiempo de contracción sistólica final de cada uno de los segmentos cardíacos, comparado con la contracción sistólica final global (menor índice representa menor disincronía), considerándose normales los valores inferiores al 8%. La desventaja del método es el bajo número de cuadros³³⁻³⁵.

Se están desarrollando nuevas técnicas con el objetivo de evaluar la disincronía intraventricular, como el *strain* bidimensional, en las que un *software* analiza la deformidad sufrida por músculo en dos dimensiones y no solamente en el sentido del haz del doppler³⁶⁻³⁸.

Evaluación del sitio de implante del electrodo ventricular

Ansalone et al.³⁶ evidenciaron que si se pone el electrodo en el ventrículo izquierdo, en el sitio de mayor atraso en la velocidad de activación, se puede obtener una mejor respuesta a la TRC. Sin embargo, en el 35% de los casos, la pared más afectada fue la lateral. Por lo tanto, la determinación

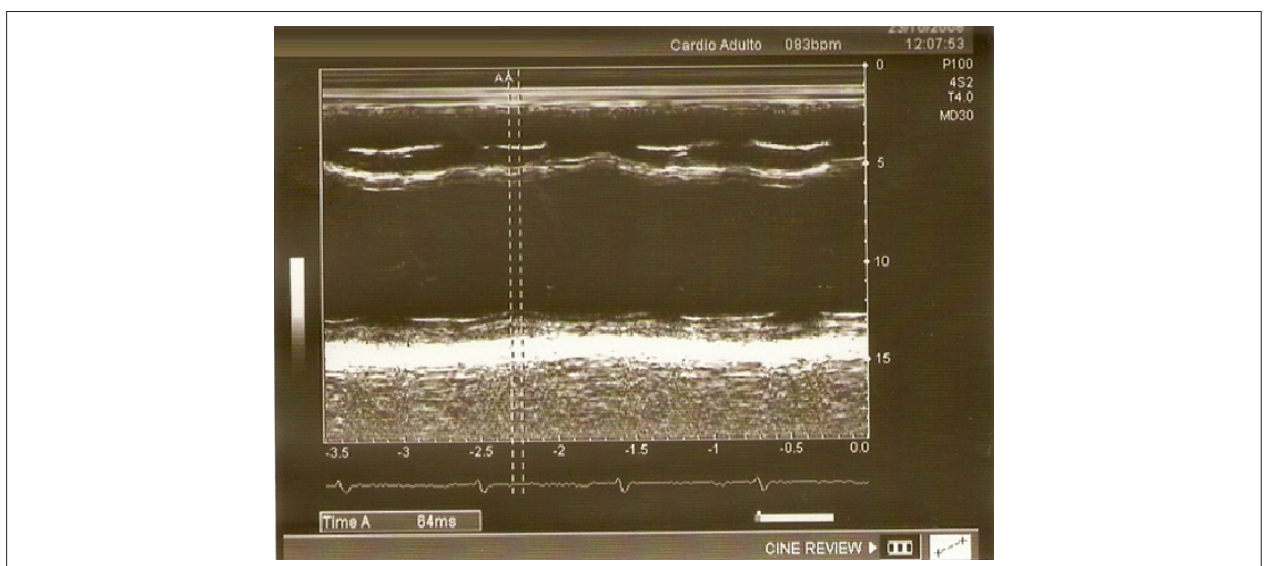


Figure 3 - Evaluación de la disincronía intraventricular por el modo M.

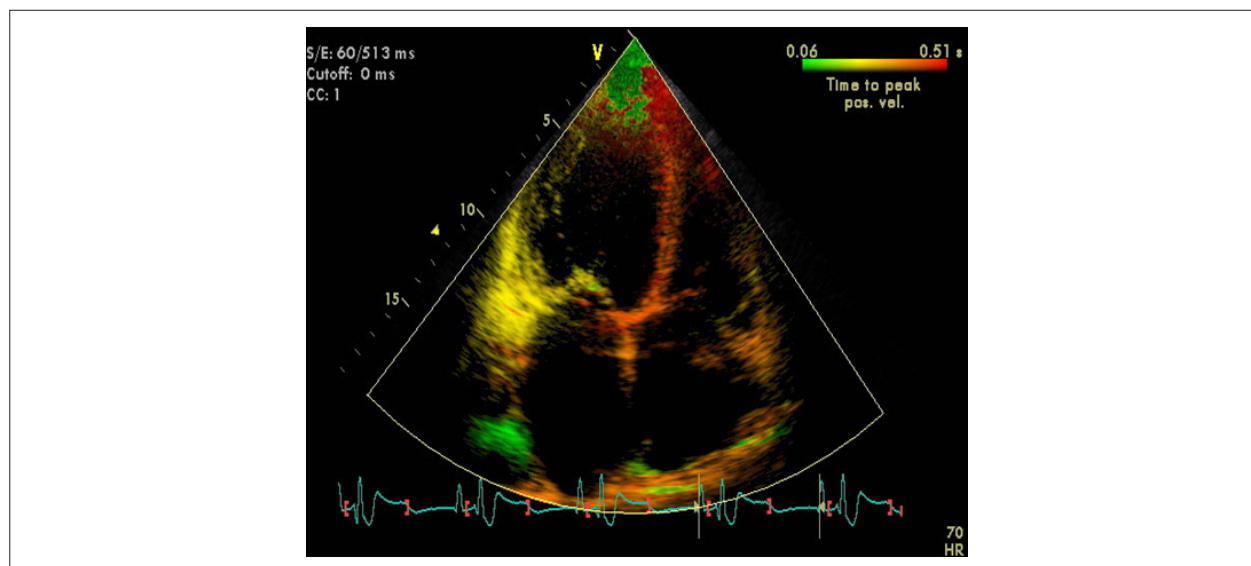


Figura 4 - Evaluación de la disincronía ventricular por la técnica de sincronización tisular.

por medio del ecocardiograma de la región con mayor atraso electromecánico puede dirigir el mejor local de implante³⁷.

Parámetros ecocardiográficos en la evaluación de los pacientes sometidos a la TRC

Son criterios ecocardiográficos utilizados en la evaluación de los pacientes sometidos a la TRC:

- aumento de la fracción de eyección;
- disminución de la regurgitación mitral;
- regresión de la remodelación ventricular, caracterizada por la disminución del 15% en el volumen sistólico final del ventrículo izquierdo²¹ como mínimo;
- presencia de sincronía atrioventricular, interventricular e intraventricular;
- ajuste del intervalo atrioventricular (sincronía AV), llevado a cabo con el doppler pulsado en el flujo mitral, por la medición del tiempo entre el inicio de la onda E al fin de la onda A. La optimización del intervalo atrioventricular se la recomienda cuando se identifica la onda A del flujo mitral, cuando las ondas E y A están fusionadas, o cuando la onda E y truncada por el cierre mitral¹⁴.

Conclusión

La ecocardiografía es un método diagnóstico que está siendo ampliamente utilizado tanto en la indicación como en la evaluación y optimización postoperatoria de los pacientes sometidos a la terapia de resincronización cardíaca. Sin embargo esa es aún una tecnología que está en evolución, y no hay parámetros ecocardiográficos definitivos que puedan constatar o excluir solidamente la presencia de disincronía significativa.

Potencial Conflicto de Intereses

Declaro no haber conflicto de intereses pertinentes.

Fuentes de Financiación

El presente estudio no tuvo fuentes de financiación externas.

Vinculación Académica

Este artículo forma parte de tesis de Maestría de Viviane Cordeiro Veiga, por la Universidad Estadual de Campinas - UNICAMP.

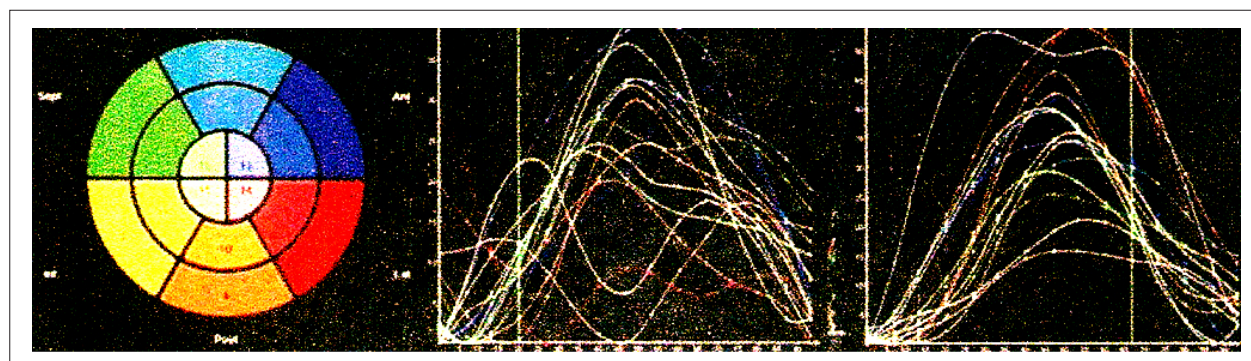


Figura 5 - Ecocardiografía tridimensional de ventrículo izquierdo en modelo tridimensional de 16 segmentos parietales.

Referencias

1. McAlister FA, Teo KK, Taher M, Montague TJ, Humen D, Cheung L, et al. Insights into the contemporary epidemiology and outpatient management of congestive heart failure. *Am Heart J*. 1999; 138 (1 Pt 1): 87-94.
2. Rossi Neto JM. A dimensão do problema da insuficiência cardíaca no Brasil e no mundo. *Rev Soc Cardiol Estado de São Paulo*. 2004; 1: 1-10.
3. Ministério da Saúde. Sistema de Informações Hospitalares do SUS. Morbidade hospitalar do SUS. [Acesso em 2008 nov 10]. Disponível em: <http://www.datasus.gov.br>
4. Galvão Filho SS, Vasconcelos JTM, Barcelos CB, Rabello AC. Seleção de pacientes e modos de estimulação cardíaca no tratamento da disfunção ventricular. *Rev Soc Cardiol Estado de São Paulo*. 2004; 1: 43-54.
5. Cazeau S, Ritter P, Bakdach S, Lazarus A, Limousin M, Hénou L, et al. Four chamber pacing in dilated cardiomyopathy. *Pacing Clin Electrophysiol*. 1994; 17 (11 Pt 2): 1974-9.
6. Aranda JM, Woo GW, Schofield RS, Handberg EM, Hill JA, Curtis AB, et al. Management of heart failure after cardiac resynchronization therapy – integrating advanced heart failure treatment with optimal device function. *J Am Coll Cardiol*. 2005; 46 (12): 2193-8.
7. Epstein AE, DiMarco JP, Ellenbogen KA, Estes NA 3rd, Freedman RA, Gettes LS, et al. ACC/AHA/HRS 2008. Guidelines for device-based therapy of cardiac rhythm abnormalities: executive summary. *Heart Rhythm*. 2008; 5 (6): 934-55.
8. Leclercq C, Faris O, Tunin R, Johnson J, Kato R, Evans F, et al. Systolic improvement and mechanical resynchronization does not require electrical synchrony in the dilated failing heart with left bundle-branch block. *Circulation*. 2002; 106 (14): 1760-3.
9. Abraham WT, Fisher WG, Smith AL, Delurgio DB, Leon AR, Loh E, et al. MIRACLE Study Group Multicenter InSync Randomized Clinical Evaluation. Cardiac resynchronization in chronic heart failure. *N Engl J Med*. 2002; 346 (24): 1845-53.
10. Mullens W, Tang WH, Grimm RA. Using echocardiography in cardiac resynchronization therapy. *Am Heart J*. 2007; 154 (6): 1011-20.
11. Cazeau S, Gras D, Lazarus A, Ritter P, Mugica J. Multisite stimulation for correction of cardiac asynchrony. *Heart*. 2000; 84 (6): 579-81.
12. Rodrigues ACT, Tsutsui JM, Mathias Jr W. Avaliação de dissincronia cardíaca pelo ecocardiograma: estratégias para um resultado adequado. *Rev Bras Ecocardiogr*. 2006; 19 (3): 46-51.
13. Auricchio A, Stellbrink C, Block M, Sack S, Vogt J, Bakker P, et al. Effect of pacing chamber and atrioventricular delay on acute systolic function of paced patients with congestive heart failure: the pacing therapies for congestive heart failure study group. The Guidant congestive heart failure research group. *Circulation*. 1999; 99 (23): 2993-3001.
14. Gorcsan J, Abraham T, Agler DA, Bax JJ, Derumeaux G, Grimm RA, et al. Echocardiography for cardiac resynchronization therapy: recommendations for performance and reporting – a report from the American Society of Echocardiography Dyssynchrony writing Group Endorsed by the Heart Rhythm Society. *J Am Soc Echocardiogr*. 2008; 21 (3): 191-213.
15. Agler DA, Adams DB, Waggoner AD. Cardiac resynchronization therapy and the emerging role of echocardiography (Part 2): the comprehensive examination. *J Am Soc Echocardiogr*. 2007; 20 (1): 76-90.
16. Bax JJ, Ansalone G, Breithardt O, Derumeaux G, Leclercq C, Schalij MJ, et al. Echocardiographic evaluation of cardiac resynchronization therapy: ready for routine clinical use? A critical appraisal. *J Am Coll Cardiol*. 2004; 44 (1): 1-9.
17. Bordachar P, Lafitte S, Reuter S, Sanders P, Jais P, Haissaguerre M, et al. Echocardiographic parameters of ventricular dyssynchrony validation in patients with heart failure using sequential biventricular pacing. *J Am Coll Cardiol*. 2004; 44 (11): 2157-65.
18. Penicka M, Bartunck J, De Bruyne B, Vanderheyden M, Goethals M, De Zutter M, et al. Improvement of left ventricular function after cardiac resynchronization therapy is predicted by tissue Doppler imaging echocardiography. *Circulation*. 2004; 109 (8): 978-83.
19. Yu CM, Fung JW, Zhang Q, Chan CK, Chan YS, Lin H, et al. Tissue Doppler imaging is superior to strain rate imaging and postsystolic shortening on the prediction of reverse remodeling in both ischemic and nonischemic heart failure after cardiac resynchronization therapy. *Circulation*. 2004; 110 (1): 66-73.
20. Bax JJ, Bleeker GB, Marwick TH, Molhoek SG, Boersma E, Steendijk P, et al. Left ventricular dyssynchrony predicts response and prognosis after cardiac resynchronization therapy. *J Am Coll Cardiol*. 2004; 44 (9): 1834-40.
21. Pitzalis MV, Iacoviello M, Romito R, Massari F, Rizzon B, Luzzi G, et al. Cardiac resynchronization therapy tailored by echocardiographic evaluation of ventricular asynchrony. *J Am Coll Cardiol*. 2002; 40 (9): 1615-22.
22. Waggoner AD, Agler DA, Adams DB. Cardiac resynchronization therapy and the emerging role of echocardiography (part 1): indications and results from current studies. *J Am Soc Echocardiogr*. 2007; 20 (1): 70-5.
23. Pitzalis MV, Iacoviello M, Romito R, Guida P, De Tommasi E, Luzzi G, et al. Ventricular asynchrony predicts a better outcome in patients with chronic heart failure receiving cardiac resynchronization therapy. *J Am Coll Cardiol*. 2005; 45 (1): 65-9.
24. Parro Jr A, Paulitsch FS, Cherubin MC, Miola L, Armstrong SF, Sierra MAC, et al. Emprego da ecocardiografia convencional na avaliação de pacientes com miocardiopatia dilatada, candidatos à terapia de resincronização. *Reblampa*. 2006; 19 (1): 34-44.
25. Bleeker GB, Schalij MJ, Molhoek SG, Verwey HF, Holman ER, Boersma E, et al. Relationship between QRS duration and left ventricular dyssynchrony in patients with end-stage heart failure. *J Cardiovasc Electrophysiol*. 2004; 15 (5): 544-9.
26. Yu CM, Fung WH, Lin H, Zhang Q, Sanderson JE, Lau CP. Predictors of left ventricular reverse remodeling after cardiac resynchronization therapy for heart failure secondary to idiopathic dilated a ischemic cardiomyopathy. *Am J Cardiol*. 2003; 91 (6): 684-8.
27. Yu CM, Zhang Q, Fung JW, Chan HC, Chan YS, Yip GW, et al. A novel tool to assess systolic asynchrony and identify responders of cardiac resynchronization therapy by tissue synchronization imaging. *J Am Coll Cardiol*. 2005; 45 (1): 677-84.
28. Bax JJ, Molhoek SG, van Erven LVoogd PJ, Somers S, Boersma E, et al. Usefulness of myocardial tissue Doppler echocardiography to evaluate left ventricular dyssynchrony before and after biventricular pacing in patients with idiopathic dilated cardiomyopathy. *Am J Cardiol*. 2003; 91 (1): 94-7.
29. Gorcsan J, Kanzaki H, Bazaz R, Dohi K, Schwartzman D. Usefulness of echocardiographic tissue synchronization imaging to predict acute response to cardiac resynchronization therapy. *Am J Cardiol*. 2004; 93 (9): 1178-81.
30. Yu CM, Lin H, Zhang Q, Sanderson JE. High prevalence of left ventricular systolic and diastolic asynchrony in patients with congestive heart failure and normal QRS duration. *Heart*. 2003; 89 (1): 54-60.
31. Silva CES, Barreto ACP. Avaliação ecocardiográfica da terapia de resincronização cardíaca. *Arq Bras Cardiol*. 2005; 84 (6): 50-7.
32. Pan C, Hoffmann R, Kuhl H, Severin E, Franke A, Hanrath P. Tissue tracking allows rapid and accurate visual evaluation of left ventricular function. *Eur J Echocardiogr*. 2001; 2 (3): 197-202.
33. Vieira MLC, Morhy SS, Maddukuri P, Phang R, Fischer C, Lira Fº E, et al. O ecocardiograma na terapia de resincronização. *Einstein*. 2005; 3 (1): 41-5.
34. Roelondt JR, Yao J, Kasprzak JD. Three-dimensional echocardiography. *Curr Opin Cardiol*. 1998; 13 (6): 386-96.
35. Vieira MLC, Cury AF, Naccarato G, Oliveira WA, Monaco CG, Cordovil A, et al. Índice de dissincronia ventricular: comparação com a fração de ejeção bidimensional e tridimensional. *Arq Bras Cardiol*. 2008; 91 (3): 142-7.
36. Ansalone G, Giannantoni P, Ricci R, Trambaiolo P, Fedele F, Santini M. Doppler myocardial imaging to evaluate the effectiveness of pacing sites in patients receiving biventricular pacing. *J Am Coll Cardiol*. 2002; 39 (3): 489-99.
37. Kindermann M, Frolhig G, Doerr T, Schieffer H. Optimizing the AV delay in DDD pacemaker patients with high degree AV block: mitral valve Doppler vs impedance cardiography. *Pacing Clin Electrophysiol*. 1997; 20 (10 Pt 1): 2453-462.
38. Suffoletto MS, Dohi K, Cannesson M, Saba S, Gorcsan J 3rd. Novel speckle-tracking radial strain from routine black-and-white echocardiographic images to quantify dyssynchrony and predict response to cardiac resynchronization therapy. *Circulation*. 2006; 113 (17): 960-8.