

## EDIÇÃO DE AGOSTO / 06, VOLUME 87 (Nº 2)

Artigo – “Fechamento percutâneo de comunicação interarterial por punção trans-hepática”

- Na página 195, considerar a figura 5 abaixo:

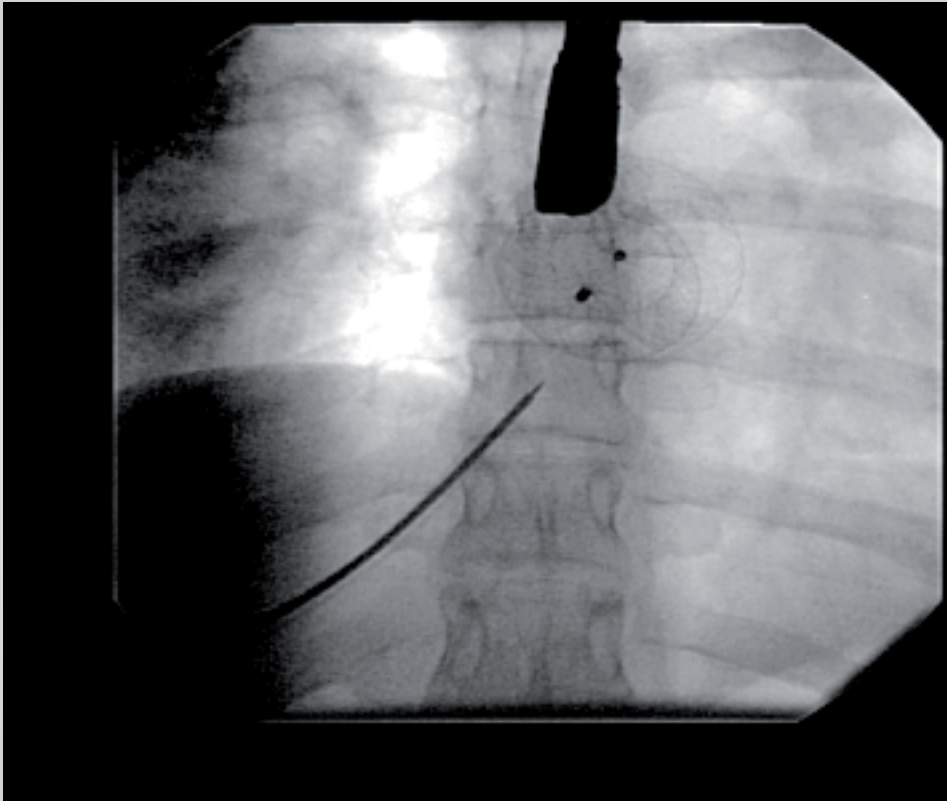


Fig. 5 – Prótese liberada.