

## Síndrome da Aorta Média Tratada por Implantação de um Stent de Grande Diâmetro Advanta V12

*Middle Aortic Syndrome Treated by Implantation of an Advanta V12 Large Diameter Stent*

Meng-Luen Lee<sup>1</sup>, Ing-Sh Chiu<sup>2,3</sup>, Albert D Yang<sup>4</sup>

Department of Pediatrics, Changhua Christian Children's Hospital<sup>1</sup>, Changhua; Department of Surgery, Changhua Christian Children's Hospital<sup>2</sup>, Changhua; Department of Surgery, National Taiwan University Hospital<sup>3</sup>, Taipei; Medical Imaging, Changhua Christian Children's Hospital<sup>4</sup>, Changhua – Taiwan

### Introdução

O termo “síndrome da aorta média” (SAM) foi criado por Sen et al.<sup>1</sup> para descrever uma hipoplasia ou estenose difusa da aorta torácica distal e da aorta abdominal. A maioria dos casos de SAM é idiopática,<sup>2</sup> entretanto, a síndrome pode estar associada a várias patologias subjacentes.<sup>2,3</sup> A hipertensão sistêmica, a característica mais comum da SAM, geralmente é diagnosticada incidentalmente.<sup>2</sup> A encefalopatia hipertensiva foi encontrada em 42% dos pacientes com coarctação da aorta abdominal e entre eles, 45% faleceram antes dos 34 anos de idade.<sup>4</sup> Portanto, o reconhecimento precoce da encefalopatia hipertensiva é crucial para a sobrevivência. Neste estudo, relatamos o caso de uma menina de 12 anos apresentando encefalopatia hipertensiva como um indicador de SAM, que se manifestava numa coarctação isolada em um longo segmento da aorta média, sendo então tratada com sucesso através da implantação endovascular de um stent de grande diâmetro Advanta V12 (AVLDS; Atrium, Hudson, NH, EUA).

### Relato do Caso

Uma menina de 12 anos que havia sido tratada por dois meses com medicamentos anti-epilépticos para convulsões, foi encaminhada ao nosso hospital com a queixa principal de hipertensão. De acordo com as informações relatadas pelos seus pais, ela apresentava sintomas iniciais de encefalopatia hipertensiva antes de uma convulsão tônico-clônica generalizada, incluindo cefaleia, tonturas e alterações mentais. No encaminhamento, as pressões arteriais dos membros superiores e inferiores eram de 200/126 mmHg e 113/90 mmHg, respectivamente. Os pulsos radiais estavam hiperclínicos. O eletrocardiograma mostrou através da voltagem, hipertrofia ventricular esquerda. Ecocardiografia, velocidade de hemossedimentação,

ureia sanguínea, creatinina, atividade e níveis de renina e aldosterona em posição supina encontravam-se dentro dos limites normais. A tomografia computadorizada (Figura 1A) e a angiografia (Figura 1B e 1C) mostraram SAM como a causa e que se manifestava na forma de uma coarctação isolada de um longo segmento da aorta torácica média. Havia um gradiente de pressão de 74 mmHg (187 menos 113 mmHg) entre os extremos da coarctação. A intervenção foi recusada e medicamento anti-hipertensivo foi prescrito. A hipertensão dos membros superiores persistiu. A paciente apresentou cefaleia e tonturas durante as crises de hipertensão (190-200 mmHg). A intervenção endovascular foi efetuada um ano depois. O gradiente de pressão era de 86 mmHg (193 menos 107 mmHg). A implantação de um stent (IS) foi recusada, devido ao seu alto custo. Como alternativa, efetuamos uma angioplastia com balão (AB), usando dois conjuntos de cateteres-balão Wanda (8,0 mm e 10,0 mm × 40 mm; Boston Scientific, Galway, Irlanda). A lesão foi dilatada para 6,76-6,98 mm. O grau de estenose foi aperfeiçoado de 47-51% para 24-36% e o gradiente de pressão diminuiu de 86 mmHg para 46 mmHg (158 menos 112 mmHg). Entretanto, a paciente continuou acometida de cefaleia e tontura durante as crises de hipertensão (180/100 mmHg), apesar da medicação anti-hipertensiva.

Foi recomendado que o intervalo de tratamento entre os sinais neurológicos de encefalopatia hipertensiva e o procedimento de IS para a coarctação da aorta torácica média não fosse deliberadamente ampliado ou postergado, independentemente de melhoras dos sintomas neurológicos da paciente apresentem melhoras ou permaneçam ausentes. A realização de IS foi finalmente aceita pelos pais da paciente e efetuada um ano depois. Para que se atingisse um diâmetro máximo da lesão-alvo na adolescente ainda em crescimento, escolhemos um AVLDS de 12 mm × 61 mm para tratar a lesão (Figura 1D e 1E). O stent foi distendido, aumentando gradualmente a pressão do balão de uma pressão nominal de 8 atm até uma pressão de ruptura de 12 atm. Estima-se que o diâmetro externo do balão expandido do stent de escolha (12,3 mm a 8 atm; 12,6 mm a 12 atm) seja pelo menos 2,5 vezes o diâmetro da lesão (4,18-4,88 mm). Seria de grande utilidade fixar esse dispositivo à parede aórtica de forma eficaz para prevenir seu deslizamento. Depois da IS, a lesão foi dilatada de 6,38-6,45 mm para 10,57-10,68 mm (Figura 1F e 1G). O gradiente de pressão diminuiu de 64 mmHg para 3 mmHg. O grau de estenose apresentou uma melhora de 57%-62% para 4%-6%, em comparação

### Palavras-chave

Doenças da Aorta; Aorta Torácica; Aorta Abdominal; Stents; Angioplastia com Balão.

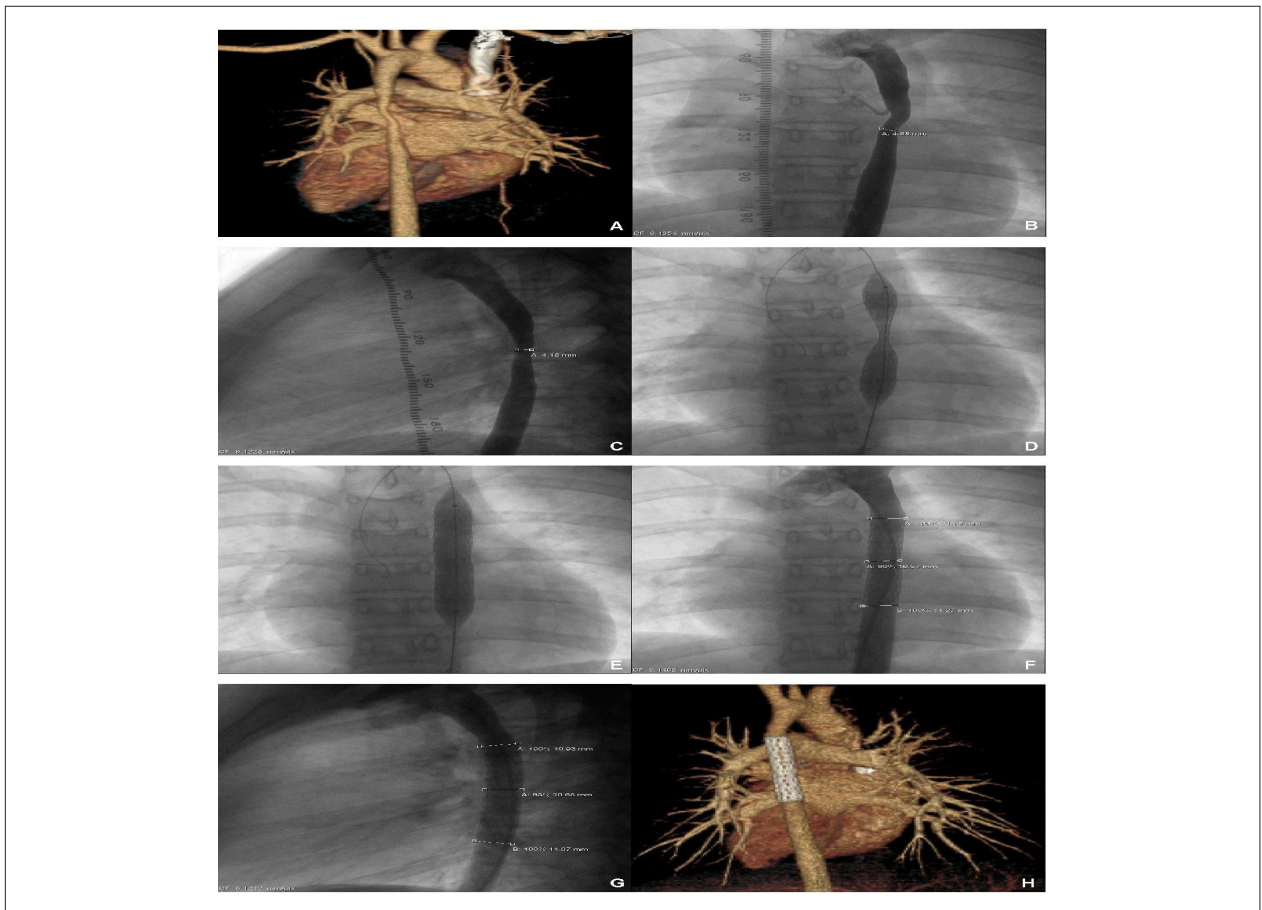
#### Correspondência: Meng-Luen Lee •

Changhua Christian Hospital. Nº. 135, Nan-Shiao S. CEP 50050, Changhua County – Taiwan

E-mail: ferdielee@yahoo.com

Artigo recebido em 04/01/2015; revisado em 09/03/2015; aceito em 11/03/2015.

DOI: 10.5935/abc.20150065



**Figura 1** – A tomografia computadorizada (1A), a aortografia torácica frontal (1B) e a lateral (1C) mostraram uma coarctação isolada de um longo segmento da aorta torácica média. Foi visualizada uma morfologia em halteres (1D) antes da expansão completa de um stent de grande diâmetro Advanta V12 (AVLDS). Depois da implantação, uma nova aortografia torácica (1E) mostrou a dilatação completa do AVLDS. A aortografia torácica de acompanhamento (1F e 1G) e a tomografia computadorizada (1H) mostraram o AVLDS *in situ*, ancorado à parede da aorta de forma eficaz e cobrindo suficientemente toda a extensão da coarctação.

aos diâmetros da coarctação (antes da IS: 4,18-4,88 mm; após IS: 10,57-10,68 mm) com os da aorta torácica distal normal (11,07-11,27 mm). No acompanhamento, uma tomografia computadorizada mostrou o AVLDS *in situ*, cobrindo toda a extensão da coarctação da aorta torácica média (Figura 1H). A paciente mostrou-se livre de sequelas da encefalopatia hipertensiva durante sua revisão realizada 36 meses após o procedimento.

## Discussão

A AB tem sido defendida como uma modalidade eficaz no tratamento da estenose aórtica em crianças<sup>5</sup> e também aconselhada como uma alternativa em casos de dissecação com limitação do fluxo sanguíneo, AB ineficaz ou re-estenose recorrente depois de uma AB não ideal.<sup>6</sup> Assim, a AB não deve ser considerada a única terapia em pacientes com SAM, especialmente naqueles em que a coarctação da aorta abdominal se localiza próxima ou sobre os óstios de ambas as artérias renais (acompanhada ou não de estenose das artérias renais). Nessa hipótese, a AB pode dar Maus resultados, com a obliteração das artérias renais.

Embora a angioplastia com kissing balloon possa servir como uma alternativa, cirurgia tem um papel essencial na correção de tal anomalia, com coarctação de um longo segmento da aorta abdominal e estenose dos óstios das artérias renais no mesmo local. Brzezinska-Rajszys e cols.<sup>7</sup> relataram cinco casos de crianças que apresentavam estenose de longos segmentos da aorta torácica média ou inferior e da aorta abdominal superior, devida à SAM. Esses casos foram amenizados pela implantação de um stent Palmaz antes da cirurgia.<sup>7</sup> O stent Palmaz requer um sistema de colocação com perfis menores (8-11 Fr) que os do stent Cheatham-Platinum (CP; 10-16 Fr). A polêmica em torno do stent Palmaz é devido à ausência no acompanhamento do crescimento somático dos pacientes pediátricos de pequeno tamanho. Por outro lado, o stent CP é um dispositivo muito grande para crianças pequenas e limitado apenas para adultos. Para resolver esse dilema terapêutico, uma solução satisfatória é a técnica emergente do uso de AVLDS, que são stents expansíveis através de um balão de aço inoxidável 316L e encapsulados com um material de transplante expansível feito de politetrafluoretileno. Os AVLDS podem ser colocados através de um sistema menor (9-11 Fr)

## Relato de Caso

que o dos stents CP e podem ser dilatados até 22 mm, aproximando-se do tamanho final da aorta abdominal em adultos. Estas características tornam os AVLDS uma escolha ideal para crianças de pequeno tamanho com potencial de crescimento somático. AVLDS foram usados para tratar vários tipos de obstrução cardiovascular em 18 pacientes com bons resultados imediatos,<sup>8</sup> e mostraram sucesso no curto prazo em 25 pacientes com coarctação do arco aórtico.<sup>9</sup> Também foi usado um AVLDS em um menino de 13 anos, portador de uma coarctação semelhante de um longo segmento da aorta toracoabdominal, que assim como no presente caso, era devida a SAM, proporcionando uma redução significativa da pressão arterial.<sup>10</sup> As advertências clínicas da implantação de um AVLDS são duas: Em primeiro lugar, é importante que o stent seja escolhido de antemão de forma que ambas as suas extremidades alcancem a área além da dilatação pós-estenótica, aneurisma ou dissecação.<sup>9</sup> Em segundo, para compensar a retração elástica intrínseca do politetrafluoretileno e evitar que o stent deslize, é importante fixá-lo à parede aórtica usando um balão inicial com um diâmetro até 2,5 vezes maior que o da coarctação.<sup>9</sup>

Também recomendamos que o intervalo de tratamento entre os sinais neurológicos de encefalopatia hipertensiva e o procedimento de IS, em coarctações de longos segmentos da aorta torácica média, não seja intencionalmente estendido ou postergado, independentemente de se os sintomas neurológicos do paciente apresentem melhoras ou permaneçam ausentes.

## Referências

1. Sen PK, Kinare SG, Engineer SD, Parulkar GB. The middle aortic syndrome. *Br Heart J*. 1963;25:610-8.
2. Sethna CB, Kaplan BS, Cahill AM, Velazquez OC, Meyers KE. Idiopathic mid-aortic syndrome in children. *Pediatr Nephrol*. 2008;23(7):1135-42.
3. Srinivasan A, Krishnamurthy G, Fontalvo-Herazo L, Nijs E, Meyers K, Kaplan B, et al. Spectrum of renal findings in pediatric fibromuscular dysplasia and neurofibromatosis type 1. *Pediatr Radiol*. 2011;41(3):308-16.
4. Onat T, Zeren E. Coarctation of the abdominal aorta: review of 91 cases. *Cardiologia*. 1969;54(3):140-57.
5. Tyagi S, Khan AA, Kaul UA, Arora R. Percutaneous transluminal angioplasty for stenosis of the aorta due to aortic arteritis in children. *Pediatr Cardiol*. 1999;20(6):404-10.
6. Tyagi S, Kaul UA, Arora R. Endovascular stenting for unsuccessful angioplasty of the aorta in aortoarteritis. *Cardiovasc Intervent Radiol*. 1999;22(6):452-6.
7. Brzezinska-Rajszyk G, Qureshi SA, Ksiazek J, Zubrzycka M, Kosciesza A, Kubicka K, et al. Middle aortic syndrome treated by stent implantation. *Heart*. 1999;81(2):166-70.
8. Schranz D, Jux C, Vogel M, Bauer J, Akintürk H, Valeske K. Large-diameter graft-stent (Advanta V12) implantation in various locations: early results. *Cardiol Young*. 2011;21(1):66-73.
9. Bruckheimer E, Birk E, Santiago R, Dagan T, Esteves C, Pedra CA. Coarctation of the aorta treated with the Advanta V12 large diameter stent: acute results. *Catheter Cardiovasc Interv*. 2010;75(3):402-6.
10. McMahon CJ, Lambert I, Walsh KP. Transcatheter double stent implantation for treatment of middle aortic coarctation syndrome. *Catheter Cardiovasc Interv*. 2013;82(4):560-3.

## Conclusão

A encefalopatia hipertensiva pode ser um indicador de SAM idiopática. O AVLDS apresentou-se como uma modalidade ideal para o tratamento de coarctação isolada de um longo segmento da aorta torácica média, em pacientes adolescentes com potencial de crescimento somático.

## Contribuição dos autores

Concepção e desenho da pesquisa: Lee ML, Chiu IS, Yang AD. Obtenção de dados: Lee ML, Chiu IS, Yang AD. Análise e interpretação dos dados: Lee ML, Chiu IS, Yang AD. Redação do manuscrito: Lee ML, Chiu IS, Yang AD. Revisão crítica do manuscrito quanto ao conteúdo intelectual importante: Lee ML, Chiu IS, Yang AD. Supervisão / como investigador principal: Lee ML, Chiu IS, Yang AD.

## Potencial Conflito de Interesse

Declaro não haver conflito de interesses pertinentes.

## Fontes de Financiamento

O presente estudo não teve fontes de financiamento externas.

## Vinculação Acadêmica

Não há vinculação deste estudo a programas de pós-graduação.