

## Ultrassonografia Pulmonar: O Novo Amigo do Cardiologista

*Lung Ultrasound: The Cardiologists' New Friend*

Marcelo Haertel Miglioranza,<sup>1</sup> Antonio Carlos Sobral Sousa,<sup>2</sup> Caroline de Souza Costa Araujo,<sup>2</sup> Marcos Antonio Almeida-Santos,<sup>3</sup> Luna Gargani<sup>4</sup>

Instituto de Cardiologia do Rio Grande do Sul - Fundação Universitária de Cardiologia,<sup>1</sup> Porto Alegre, RS; Núcleo de Pós-graduação em Ciências da Saúde da Universidade Federal de Sergipe,<sup>2</sup> São Cristóvão, SE; Núcleo de Pós-Graduação em Saúde e Ambiente da Universidade Tiradentes,<sup>3</sup> Aracaju, SE – Brasil; Instituto de Fisiologia Clínica – Conselho Nacional de Pesquisa de Pisa<sup>4</sup> – Itália

Há cerca de 200 anos, o médico francês Theophile Hyacinthe Laënnec (1781-1826) inventou o estetoscópio (do Grego *stethos* = tórax, e *skopein* = explorar). Inicialmente, a comunidade médica estava cética em relação à utilidade do estetoscópio e houve resistência inicial ao uso: <que ele venha a ter ampla utilização, não obstante seu valor, é extremamente duvidoso; porque a sua aplicação benéfica requer muito tempo e dá um bocado de problemas tanto para o paciente como para o médico>. No entanto, em curto período de tempo, o estetoscópio tornou-se um componente-chave do exame físico, e a ausculta passou a ter valor destacado, promovendo grande avanço no diagnóstico e manejo de pacientes com doenças cardíacas e pulmonares.<sup>1</sup> Dada a importância desse instrumento, o estetoscópio tornou-se icônico, passando a constituir símbolo do conhecimento da arte de Hipócrates – é difícil reconhecer outro que identifique tão fortemente o médico quanto um estetoscópio adornando o pescoço de seu usuário.

Várias décadas se passaram, e agora estamos diante de cenário semelhante: outro paradigma a ser mudado. Durante um longo período de tempo, a comunidade científica acreditou que o pulmão estaria fora do escopo da investigação ultrassônica: <porque a energia do ultrassom é rapidamente dissipada no ar, a imagem ultrassonográfica não é útil para a avaliação do parênquima pulmonar>. Essa afirmação é verdadeira em condições fisiológicas normais; todavia, a ocorrência de água na estrutura pulmonar cria uma janela acústica que permite ao ecocardiografista identificar a presença de congestão e, também, efetuar análise semiquantitativa da mesma. A ultrassonografia *point-of-care* (exame centrado, ou seja, realizado no próprio local de atendimento do paciente, muitas vezes pelo médico/provedor de atendimento) emergiu como extensão do exame físico, e a ultrassonografia pulmonar foi proposta como parte dela para detectar e estimar o edema pulmonar intersticial. Portanto, os cardiologistas podem dispor agora dessa tecnologia do ultrassom como parte do exame clínico, a qual pode ser aplicada tanto na beira do leito, como no

consultório, e se propõe a responder a perguntas específicas em abordagem de tomada de decisão.

### O papel da congestão pulmonar na insuficiência cardíaca e os limites do exame clínico tradicional

A congestão pulmonar, a exemplo do baixo débito cardíaco, é elemento preponderante nos pacientes com insuficiência cardíaca (IC), a qual é considerada importante causa de internações hospitalares e de morte.<sup>2,3</sup> Assim, a identificação do líquido extravascular pulmonar em portadores de IC pode ser utilizada como auxílio em estratégias de otimização da terapêutica clínica.

Tradicionalmente, a avaliação da congestão pulmonar tem sido baseada no estado clínico e no exame físico do paciente. Entretanto, essa avaliação apresenta limitações mesmo para profissionais habilitados, mostrando alta especificidade, mas baixa sensibilidade para a detecção da congestão pulmonar.<sup>4,5</sup> Assim, os casos de descompensação muitas vezes são reconhecidos em uma fase muito tardia de congestão clínica, de modo que não são evitadas as frequentes hospitalizações. Na cascata da congestão, a manifestação clínica representa um estágio final, diferente da congestão hemodinâmica (aumento da pressão de enchimento do ventrículo esquerdo), pulmonar e sistêmica.<sup>6</sup> A congestão pulmonar corresponde especificamente à presença de líquido extravascular pulmonar, o qual pode ser avaliado por ultrassom pulmonar.

### O valor agregado da ultrassonografia pulmonar

O ultrassom pulmonar surgiu como uma avaliação adicional sobre os testes e as estratégias já utilizadas no ambiente clínico. Contudo, muitos estudos têm demonstrado que esse exame apresenta resultados comparáveis a métodos complementares tradicionais, passível, portanto, de ser utilizado como substituto. Com efeito, é difícil postular a plena aplicabilidade e “suficiência” de um único método complementar isoladamente. Exemplo disso, a restrição de uso de exame radiológico durante a gestão e a dificuldade em arcar com os custos da dosagem de BNP (*brain natriuretic peptide*). Entretanto, a ecocardiografia pulmonar, considerando-se que o ecocardiógrafo já se encontra disponível em determinada instituição, torna-se uma alternativa plausível de ser utilizada isoladamente ou diante das restrições apontadas para os exames radiográficos e dosagens bioquímicas sofisticadas.

A detecção ultrassonográfica pulmonar das linhas B (anteriormente denominadas de cometas pulmonares) tem sido proposta como uma ferramenta simples, não invasiva e semiquantitativa para avaliar a presença de

### Palavras-chave

Ultrassonografia; Insuficiência Cardíaca; Edema Pulmonar; Diagnóstico Diferencial.

**Correspondência:** Marcos Antonio Almeida-Santos •  
Av. Gonçalo Prado Rollemberg, 211 Sala 210. CEP 49010-410, São José,  
Aracaju, SE – Brasil  
E-mail: maasantos@cardiol.br, marcosalmeida2010@yahoo.com.br  
Artigo recebido em 15/12/2016, revisado em 23/05/2017, aceito em 21/07/2017

DOI: 10.5935/abc.20170169

## Ponto de Vista

líquido extravascular pulmonar.<sup>7,8</sup> Quando o pulmão está normalmente arejado, nenhuma linha B é visível e a imagem é “preta”. Por outro lado, quando os vasos pulmonares ficam ingurgitados e o líquido transuda para o interstício, as linhas B começam a aparecer e a imagem torna-se “preta e branca”. Com edema alveolar, a imagem é completamente “branca”, cheia de linhas B (Figura 1). Esse sinal foi inicialmente proposto para o diagnóstico diferencial da dispneia aguda; agora se encontra incluído nas recomendações da Sociedade Europeia de Cardiologia para o manejo pré e intra-hospitalar da IC aguda,<sup>9</sup> bem como nas recomendações das Associações Europeia de Imagem Cardiovascular e de Cuidados Cardiovasculares Críticos sobre o uso de ecocardiografia em cuidados cardiovasculares intensivos<sup>10</sup> e na emergência.<sup>11</sup> Vários estudos demonstraram a relação entre as linhas B e o líquido extravascular pulmonar, pressão de enchimento capilar pulmonar,<sup>12</sup> NT-proBNP<sup>13</sup> e relação E/e' em pacientes com IC.

A ultrassonografia pulmonar também pode identificar edema pulmonar clinicamente silencioso<sup>14-16</sup> e é um preditor independente de eventos em pacientes com IC aguda,<sup>17,18</sup> IC crônica,<sup>19,20</sup> síndromes coronarianas agudas,<sup>21</sup> hemodiálise<sup>22,23</sup> ou dispneia aguda e/ou dor torácica,<sup>24</sup> sugerindo seu valor adicional para melhorar o perfil hemodinâmico e a otimização do tratamento.

A sensibilidade e a especificidade da ecocardiografia pulmonar para a detecção de linhas B têm variado de 85 a 98%, e de 83 a 93%, respectivamente.<sup>14,25</sup>

### Vantagens e limitações

A implantação do ultrassom pulmonar requer uma curva de aprendizagem, como costuma ocorrer em diversos exames complementares. Por outro lado, a implantação é altamente acessível, podendo ser realizada a partir de tecnologia de ultrassom básico, incluindo dispositivos de bolso. É procedimento rápido, de baixo custo, não invasivo e sem radiação, que permite utilização em pacientes estáveis e instáveis, e também a realização em paralelo ao exame físico, na ressuscitação e estabilização hemodinâmica.

No entanto, para evitar interpretações errôneas das linhas B, a chave é a contextualizar com o quadro clínico,

já que esse sinal não implica necessariamente uma etiologia cardiogênica.<sup>26,27</sup> Quando a presença ou persistência de linhas B não exibe correlação com o quadro clínico de IC, devemos aventar outras possibilidades diagnósticas, tais como: fibrose pulmonar em usuários de amiodarona, edema pulmonar não cardiogênico ou doença pulmonar intersticial.<sup>28</sup>

Adicionalmente, a ultrassonografia pulmonar pode contribuir para a elaboração de novos escores prognósticos em pacientes com insuficiência cardíaca, uma vez que a congestão pulmonar figura entre os principais preditores de eventos fatais nesse grupo de indivíduos.<sup>29</sup>

### Conclusão

É promissor, portanto, o emprego da ultrassonografia pulmonar como método complementar na cardiologia. Neste artigo, foram apresentados os principais argumentos para sua utilização na prática clínica cotidiana. Assim como a introdução do estetoscópio iniciou uma nova era no diagnóstico clínico, acreditamos que a incorporação do ultrassom *point-of-care* possui suficiente potencial para expandir as fronteiras do exame físico tradicional e, mediante uma nova práxis, ampliar os sentidos do médico.

### Contribuição dos autores

Concepção e desenho da pesquisa, Redação do manuscrito e Revisão crítica do manuscrito quanto ao conteúdo intelectual importante: Miglioranza MH, Sousa ACS, Araujo CSC, Almeida-Santos MA, Gargani L.

### Potencial conflito de interesses

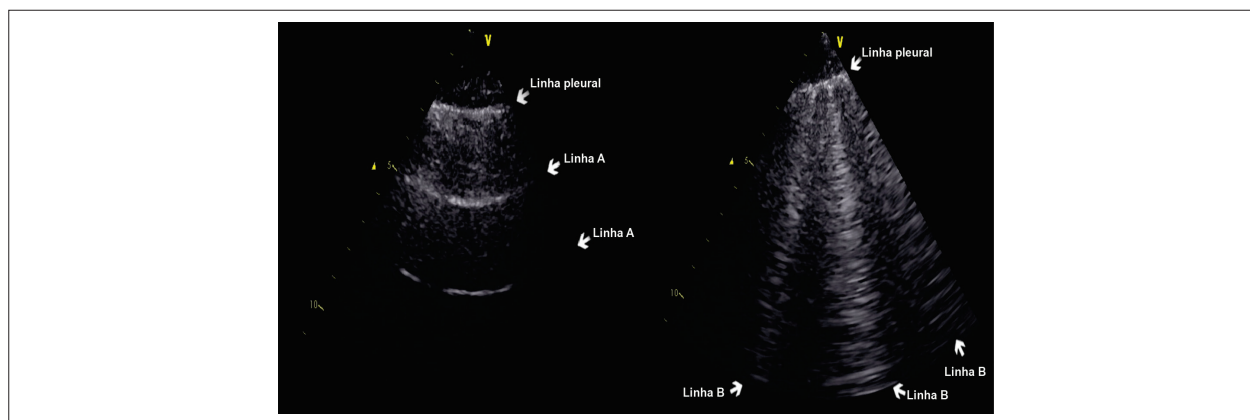
Declaro não haver conflito de interesses pertinentes.

### Fontes de financiamento

O presente estudo não teve fontes de financiamento externas.

### Vinculação acadêmica

Não há vinculação deste estudo a programas de pós-graduação.



**Figura 1** – Imagens de ultrassonografia pulmonar mostrando um pulmão normal e um pulmão com sinais de congestão. À direita, vemos um pulmão aerado e a única estrutura que pode ser identificada é a pleura, aparecendo na imagem como uma linha horizontal hiperecogênica. A partir da linha pleural, vemos diversas linhas horizontais em intervalos regulares (linhas A). À esquerda, vemos um pulmão com edema intersticial; a discrepância acústica entre o ar e os tecidos circundantes muda, gerando um artefato de reverberação vertical (linhas B).

## Referências

1. Bank I, Vliegen HW, Brusckhe AV. The 200th anniversary of the stethoscope: Can this low-tech device survive in the high-tech 21st century? *Eur Heart J*. 2016;37(47):3536-3543. doi: 10.1093/eurheartj/ehw034.
2. Komajda M, Follath F, Swedberg K, Cleland J, Aguilar JC, Cohen-Solal A, et al; Study Group on Diagnosis of the Working Group on Heart Failure of the European Society of Cardiology. The EuroHeart Failure Survey programme—a survey on the quality of care among patients with heart failure in Europe. Part 2: treatment. *Eur Heart J*. 2003;24(5):464-74. PMID: 12633547.
3. Gheorghiadu M, Filippatos G, De Luca L, Burnett J. Congestion in acute heart failure syndromes: an essential target of evaluation and treatment. *Am J Med*. 2006;119(12 Suppl 1):S3-S10. doi: 10.1016/j.amjmed.2006.09.011.
4. Stevenson LW, Perloff JK. The limited reliability of physical signs for estimating hemodynamics in chronic heart failure. *JAMA*. 1989;261(6):884-8. PMID: 2913385.
5. Chakko S, Woska D, Martinez H, de Marchena E, Futterman L, Kessler KM, et al. Clinical, radiographic, and hemodynamic correlations in chronic congestive heart failure: conflicting results may lead to inappropriate care. *Am J Med*. 1991;90(3):353-9. PMID: 1825901.
6. Gheorghiadu M, Follath F, Ponikowski P, Barsuk JH, Blair JE, Cleland JG, et al; European Society of Cardiology; European Society of Intensive Care Medicine. Assessing and grading congestion in acute heart failure: a scientific statement from the acute heart failure committee of the heart failure association of the European Society of Cardiology and endorsed by the European Society of Intensive Care Medicine. *Eur J Heart Fail*. 2010;12(5):423-33. doi: 10.1093/eurjhf/hfq045.
7. Gargani L. Lung ultrasound: a new tool for the cardiologist. *Cardiovasc Ultrasound*. 2011;9:6. doi: 10.1186/1476-7120-9-6.
8. Volpicelli G, Elbarbary M, Blaivas M, Lichtenstein DA, Mathis G, Kirkpatrick AW, et al; International Liaison Committee on Lung Ultrasound (ILC-LUS) for International Consensus Conference on Lung Ultrasound (ICC-LUS). International evidence-based recommendations for point-of-care lung ultrasound. *Intensive Care Med*. 2012;38(4):577-91. doi: 10.1007/s00134-012-2513-4.
9. Mebazaa A, Yilmaz MB, Levy P, Ponikowski P, Peacock WF, Laribi S, et al. Recommendations on pre-hospital and early hospital management of acute heart failure: a consensus paper from the Heart Failure Association of the European Society of Cardiology, the European Society of Emergency Medicine and the Society of Academic Emergency Medicine—short version. *Eur Heart J*. 2015;36(30):1958-66. doi: 10.1093/eurheartj/ehv066.
10. Lancellotti P, Price S, Edvardsen T, Cosyns B, Neskovic AN, Dulgheru R, et al. The use of echocardiography in acute cardiovascular care: recommendations of the European Association of Cardiovascular Imaging and the Acute Cardiovascular Care Association. *Eur Heart J Cardiovasc Imaging*. 2015;16(2):119-46. doi: 10.1093/ehjci/jeu210.
11. Neskovic AN, Hagendorff A, Lancellotti P, Guarracino F, Varga A, Cosyns B, et al; European Association of Cardiovascular Imaging. Emergency echocardiography: the European Association of Cardiovascular Imaging recommendations. *Eur Heart J Cardiovasc Imaging*. 2013;14(1):1-11. doi: 10.1093/ehjci/jes193.
12. Agricola E, Bove T, Oppizzi M, Marino G, Zangrillo A, Margonato A, et al. "Ultrasound comet-tail images": a marker of pulmonary edema: a comparative study with wedge pressure and extravascular lung water. *Chest*. 2005;127(5):1690-5. doi: 10.1378/chest.127.5.1690.
13. Gargani L, Frassi F, Soldati G, Tesorio P, Gheorghiadu M, Picano E. Ultrasound lung comets for the differential diagnosis of acute cardiogenic dyspnoea: a comparison with natriuretic peptides. *Eur J Heart Fail*. 2008;10(1):70-7. doi: 10.1016/j.ejheart.2007.10.009.
14. Miglioranza MH, Gargani L, Sant'Anna RT, Rover MM, Martins VM, Mantovani A, et al. Lung ultrasound for the evaluation of pulmonary congestion in outpatients: a comparison with clinical assessment, natriuretic peptides, and echocardiography. *JACC Cardiovasc Imaging*. 2013;6(11):1141-51. doi: 10.1016/j.jcmg.2013.08.004.
15. Pingitore A, Garbella E, Piaggi P, Menicucci D, Frassi F, Lionetti V, et al. Early subclinical increase in pulmonary water content in athletes performing sustained heavy exercise at sea level: ultrasound lung comet-tail evidence. *Am J Physiol Heart Circ Physiol*. 2011;301(5):H2161-7. doi: 10.1152/ajpheart.00388.2011.
16. Pratali L, Cavana M, Sicari R, Picano E. Frequent subclinical high-altitude pulmonary edema detected by chest sonography as ultrasound lung comets in recreational climbers. *Crit Care Med*. 2010;38(9):1818-23. doi: 10.1097/CCM.0b013e3181e8ae0e.
17. Gargani L, Pang PS, Frassi F, Miglioranza MH, Dini FL, Landi P, et al. Persistent pulmonary congestion before discharge predicts rehospitalization in heart failure: a lung ultrasound study. *Cardiovasc Ultrasound*. 2015;13:40. doi: 10.1186/s12947-015-0033-4.
18. Coiro S, Rossignol P, Ambrosio G, Carluccio E, Alunni G, Murrone A, et al. Prognostic value of residual pulmonary congestion at discharge assessed by lung ultrasound imaging in heart failure. *Eur J Heart Fail*. 2015;17(11):1172-81. doi: 10.1002/ejhf.344.
19. Gustafsson M, Alehagen U, Johansson P. Imaging congestion with a pocket ultrasound device: prognostic implications in patients with chronic heart failure. *J Card Fail*. 2015;21(7):548-54. doi: 10.1016/j.cardfail.2015.02.004.
20. Platz E, Lewis EF, Uno H, Peck J, Pivetta E, Merz AA, et al. Detection and prognostic value of pulmonary congestion by lung ultrasound in ambulatory heart failure patients. *Eur Heart J*. 2016;37(15):1244-51. doi: 10.1093/eurheartj/ehv745.
21. Bedetti G, Gargani L, Sicari R, Gianfaldoni ML, Molinaro S, Picano E. Comparison of prognostic value of echographic [corrected] risk score with the Thrombolysis in Myocardial Infarction (TIMI) and Global Registry in Acute Coronary Events (GRACE) risk scores in acute coronary syndrome. *Am J Cardiol*. 2010;106(12):1709-16. doi: 10.1016/j.amjcard.2010.08.024. Erratum in: *Am J Cardiol*. 2011;107(8):1253.
22. Zoccali C, Torino C, Tripepi R, Tripepi G, D'Arrigo G, Postorino M, et al. Pulmonary congestion predicts cardiac events and mortality in ESRD. *J Am Soc Nephrol*. 2013;24(4):639-46. doi: 10.1681/ASN.2012100990.
23. Siropol D, Hogas S, Voroneanu L, Onofriescu M, Apetrii M, Oleniuc M, et al. Predicting mortality in haemodialysis patients: a comparison between lung ultrasonography, bioimpedance data and echocardiography parameters. *Nephrol Dial Transplant*. 2013;28(11):2851-9. doi: 10.1093/ndt/gft260.
24. Frassi F, Gargani L, Tesorio P, Raciti M, Mottola G, Picano E. Prognostic value of extravascular lung water assessed with ultrasound lung comets by chest sonography in patients with dyspnea and/or chest pain. *J Card Fail*. 2007;13(10):830-5. doi: 10.1016/j.cardfail.2007.07.003.
25. Kimura BJ. Point-of-care cardiac ultrasound techniques in the physical examination: better at the bedside. *Heart*. 2017;103(13):987-994. doi: 10.1136/heartjnl-2016-309915.
26. Copetti R, Soldati G, Copetti P. Chest sonography: a useful tool to differentiate acute cardiogenic pulmonary edema from acute respiratory distress syndrome. *Cardiovasc Ultrasound*. 2008;6:16. doi: 10.1186/1476-7120-6-16.
27. Gargani L, Doveri M, D'Errico L, Frassi F, Bazzichi ML, Delle Sedie A, et al. Ultrasound lung comets in systemic sclerosis: a chest sonography hallmark of pulmonary interstitial fibrosis. *Rheumatology (Oxford)*. 2009;48(11):1382-7. doi: 10.1093/rheumatology/kep263.
28. Gargani L, Volpicelli G. How I do it: lung ultrasound. *Cardiovasc Ultrasound*. 2014;12:25. doi: 10.1186/1476-7120-12-25.
29. Gargani L. Prognosis in heart failure: look at the lungs. *Eur J Heart Fail*. 2015;17(11):1086-8. doi: 10.1002/ejhf.423.