

## Taquicardia Ventricular Asociada con Linfoma No Hodgkin

Diego Chemello, Priscila Raupp-da-Rosa, Guilherme Teló, Nadine Clausell

Hospital de Clínicas de Porto Alegre - Universidade Federal do Rio Grande do Sul, Porto Alegre, RS - Brasil

Linfoma no Hodgkin sistémico puede afectar el miocardio, particularmente en pacientes inmunocomprometidos. Cuando están presentes, señales y síntomas son generalmente inespecíficos, volviendo el diagnóstico de compromiso cardíaco muy difícil antes de la autopsia. Arritmias ventriculares también son poco usuales en ese escenario. Describimos un caso de linfoma no Hodgkin miocárdico secundario, que se presentó con taquicardia ventricular monomórfica sustentada y engrosamiento del septo interventricular basal. Completa remisión de las lesiones miocárdicas fue observada después del término de la quimioterapia de segunda línea, sin recurrencias posteriores de arritmias en ocho meses.

### Introducción

El compromiso cardíaco secundario a la metástasis de tumores malignos es relativamente infrecuente. Estudios de autopsias mostraron una incidencia de hasta 12% de compromiso cardíaco en todos los pacientes con malignidad y mayoría de ellos es asintomática.

Linfoma no Hodgkin (LNH) sistémico es una enfermedad que puede afectar el miocardio, particularmente en pacientes inmunocomprometidos. La presentación clínica generalmente es inespecífica. El diagnóstico de compromiso cardíaco puede ser difícil y requiere alto grado de sospecha clínica. Arritmias ventriculares son extremadamente infrecuentes y apenas algunos casos fueron descritos hasta hoy. Esas arritmias generalmente son sintomáticas y están asociadas con inestabilidad hemodinámica significativa.

### Relato de caso

Una paciente de 27 años, del sexo femenino, se presentó en la Sala de Emergencias con palpitations de inicio súbito y disconfort torácico. La presión arterial (PA) era de 68 x 40 mmHg y la frecuencia cardíaca (FC) era de 184

### Palabras clave

Taquicardia ventricular, neoplasias cardíacas, enfermedad de Hodgkin.

lpm. Al examen físico, la paciente presentaba aumento de volumen de la mama izquierda y masa abdominal difusa. El electrocardiograma (ECG) de 12 derivaciones realizado en la admisión reveló taquicardia de complejo ensanchado con estándar de bloqueo de ramo izquierdo y concordancia negativa en los electrodos precordiales (Figura 1A).

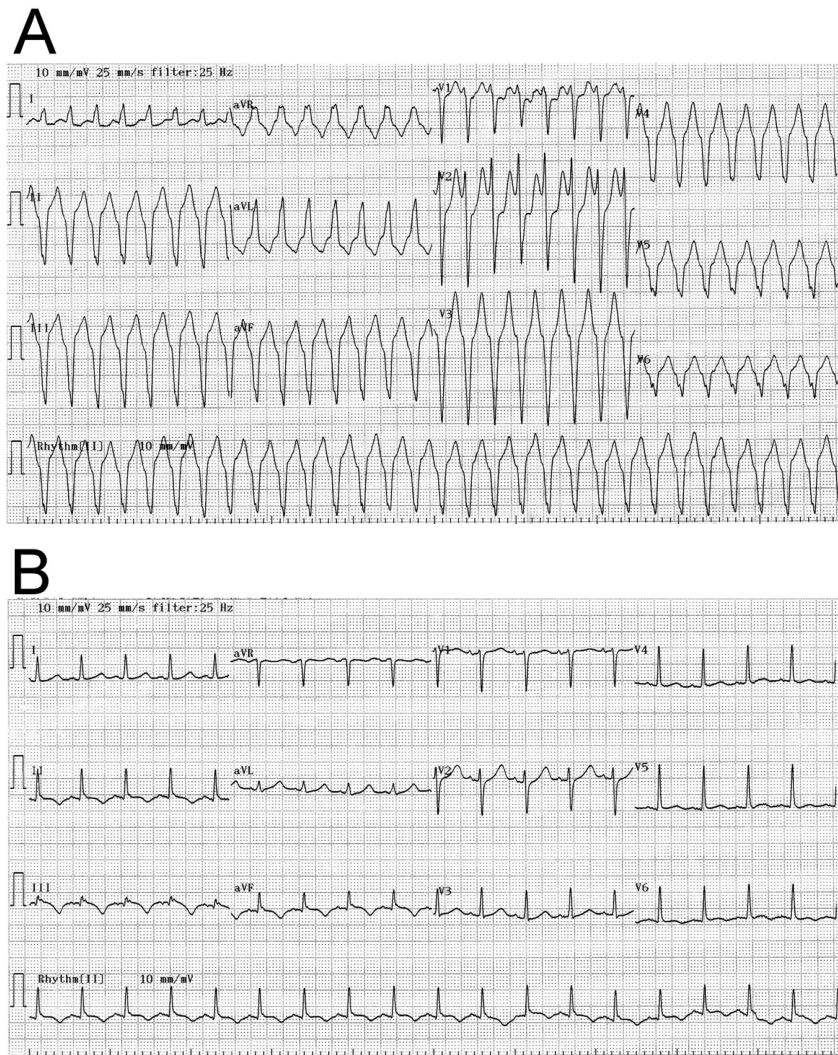
Con base en la presentación inicial, el diagnóstico de taquicardia ventricular monomórfica fue establecido y la paciente fue sometida a cardioversión eléctrica para el ritmo sinusal normal. El ECG fue repetido y mostró ritmo sinusal normal, sin alteraciones del segmento ST (Figura 1B). La paciente recibió una infusión intravenosa de amiodarona y entonces fue admitida en la Unidad de Terapia Intensiva (UTI). La investigación fue negativa para isquemia miocárdica o embolia pulmonar. Una ecocardiografía transtorácica (ETT) reveló funciones ventriculares izquierda y derecha normales, derrame pericárdico posterior difuso y engrosamiento del miocardio basal-septal, que no estaba presente en examen anterior realizado un año antes para investigación de disnea durante actividad física (Figura 2A). La investigación clínica reveló un histórico médico de síndrome de inmunodeficiencia adquirida (SIDA) debido a infección por virus de inmunodeficiencia humana (VIH) en los 12 meses anteriores y conteo inicial de CD4 de 39 células/mm<sup>3</sup>. Inmediatamente después de ese diagnóstico, la paciente inició tratamiento con terapia antiretroviral altamente activa (HAART), lo que aumentó y estabilizó el conteo de CD4 en 89 células/mm<sup>3</sup> después de tres meses de tratamiento. También recibió el diagnóstico de linfoma difuso de grandes células B (LDGCB), un linfoma no Hodgkin que fue inicialmente tratado con una combinación de ciclofosfamida, adriamicina, vincristina y prednisona (CHOP). Debido a la neutropenia grave, el tratamiento fue cambiado a Etoposide, Vincristina, Doxorubicina, Ciclofosfamida y Prednisona (EPOCH). A pesar del curso completo de tratamiento, la remisión del linfoma no fue alcanzada (biopsia de tejido de la mama y masa retroperitoneal fue positiva para LDGCB). En la semana después de la admisión en Sala de Emergencia, la paciente comenzó a recibir Ifosfamida, Carboplatina y Etoposide (ICE), un protocolo de quimioterapia de segunda línea.

Después de consulta con Oncología, la quimioterapia con el protocolo ICE para LDGCB fue mantenida. La biopsia cardíaca fue considerada, lo que la paciente rechazó. Un nuevo ETT después de 30 días de quimioterapia reveló mejora acentuada, con disminución del derrame pericárdico, así como completa reducción del engrosamiento septal miocárdico (Figura 2B). Ninguna arritmia adicional fue documentada en los ocho meses siguientes. Ningún medicamento antiarrítmico crónico fue prescrito.

Correspondencia: Nadine Clausell •

Rua Ramiro Barcelos 2350, Sala 2061 - 90035-003 - Porto Alegre, RS - Brasil  
E-mail: clausell@portoweb.com.br

Artículo recibido en 01/08/10; revisado recibido en 11/10/10; aceptado en 11/11/10.



**Fig. 1 -** Electrocardiograma de 12 derivaciones durante taquicardia de complejo ensanchado (1A) e inmediatamente después de cardioversión eléctrica para ritmo sinusal (1B).

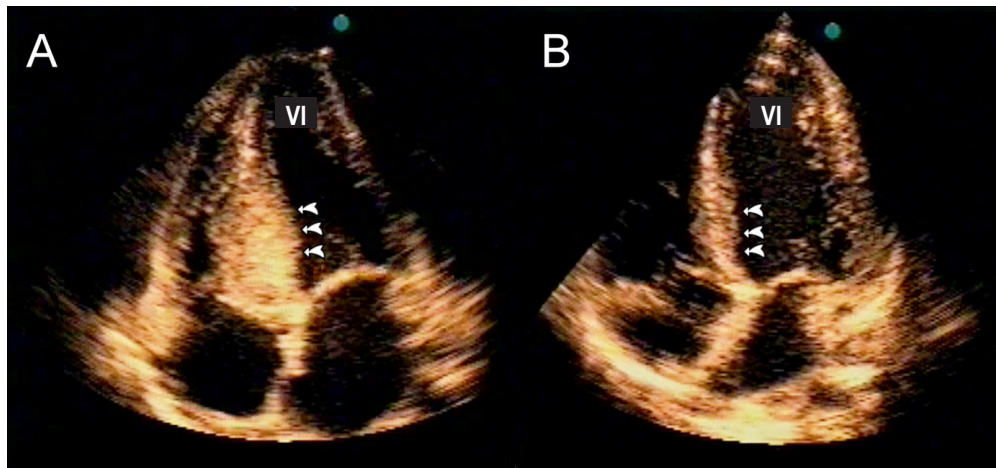
## Discusión

El compromiso metastático del corazón es descubierto en la autopsia en 10 a 12% de los pacientes con malignidades, más frecuentemente de carcinoma pulmonar. La mayoría de esos casos envuelve el pericardio y el epicardio, sugiriendo una invasión linfática regional. El compromiso miocárdico es menos frecuente y generalmente asociado con melanoma o linfoma, sugiriendo invasión hematógena. Linfoma difuso de grandes células B (LDGCB) es un linfoma no Hodgkin (LNH) con incidencia en individuos infectados por el VIH de más de 100 veces la incidencia en la población en general<sup>1</sup>.

En pacientes con LNH, señales clínicas de compromiso cardíaco son inespecíficos y frecuentemente no son detectados antes de la muerte. Dolor torácico, insuficiencia cardíaca congestiva y derrame pericárdico fueron relatados anteriormente, siendo el último la presentación más común<sup>2</sup>.

Aunque varios casos de arritmias hayan sido documentados, la mayoría incluye bloqueo atrioventricular, probablemente relacionado a la lesión secundaria del sistema de conducción<sup>3</sup>. Arritmias ventriculares son raramente diagnosticadas en esa población. Por razones desconocidas, la mayoría de los casos fue relatada en pacientes con linfoma cardíaco primario<sup>4,5</sup>.

Describimos un caso de compromiso cardíaco de LNH, que presentó taquicardia ventricular monomórfica, la cual es una manifestación rara. El diagnóstico fue realizado con base en estudios de imagen obtenidos a través de ecocardiograma transtorácico, que es un método barato y fácilmente disponible. Es importante enfatizar que en tales casos, el compromiso cardíaco puede ser mejor determinado con modalidades de estudio de imagen más sensibles, como la resonancia magnética o la tomografía computada. Entre tanto, esos métodos son caros y no siempre están disponibles



**Fig. 2** - Ecocardiograma transtorácico en corte apical de cuatro cámaras, mostrando engrosamiento del septo basal (flechas). Figura 2B muestra la misma proyección en el ecocardiograma realizado después de la quimioterapia, lo cual muestra completa resolución del engrosamiento miocárdico (flechas). VI - ventrículo izquierdo.

en centros cardíacos. El mecanismo asociado con la taquicardia ventricular (TV) podría ser secundario al atraso en la conducción ventricular causado por invasión miocárdica localizada de células del linfoma, aunque la actividad desencadenada no pueda ser excluida. En ese escenario, el estudio electrofisiológico puede ser una herramienta valiosa en casos seleccionados para entender los mecanismos de arritmia y la respuesta al tratamiento farmacológico. Entre tanto, ningún estudio prospectivo testando el papel de esa modalidad está disponible en esa población.

Es posible considerar la hipótesis de que el reciente tratamiento quimioterápico causó la toxicidad miocárdica y desencadenó la TV, ya que dos casos de TV fueron anteriormente documentados con el uso de Ifosfamida<sup>6</sup>. Entre tanto, esa hipótesis es menos favorecida debido a la mejora de los implantes metastáticos en los días subsecuentes con el protocolo ICE.

En conclusión, relatamos un caso poco usual de compromiso cardíaco de LNH con TV. La ocurrencia de arritmias en esa población siempre debe alertar sobre la posibilidad de compromiso metastático en el miocardio.

#### Potencial Conflicto de Intereses

Declaro no haber conflicto de intereses pertinentes.

#### Fuentes de Financiación

El presente estudio no tuvo fuentes de financiación externas.

#### Vinculación Académica

Este artículo forma parte de tesis de Doctorado de Diego Chemello, por Hospital de Clínicas de Porto Alegre - Universidade Federal do Rio Grande do Sul.

## Referencias

1. Goedert JJ, Cote TR, Virgo P, Scoppa SM, Kingma DW, Gail MH, et al. Spectrum of AIDS-associated malignant disorders. *Lancet*. 1998;351(9119):1833-9.
2. Thurber DL, Edwards JE, Achor RW. Secondary malignant tumors of the pericardium. *Circulation*. 1962;26:228-41.
3. Engelen MA, Juergens KU, Breithardt G, Eckardt L. Interatrial conduction delay and atrioventricular block due to primary cardiac lymphoma. *J Cardiovasc Electrophysiol*. 2005;16(8):926.
4. Tanaka Y, Yamabe H, Yamasaki H, Tsuda H, Nagayoshi Y, Kawano H, et al. A case of reversible ventricular tachycardia and complete atrioventricular block associated with primary cardiac B-cell lymphoma. *Pacing Clin Electrophysiol*. 2009;32(6):816-9.
5. Manojkumar R, Sharma A, Grover A. Secondary lymphoma of the heart presenting as recurrent syncope. *Indian Heart J*. 2001;53(2):221-3.
6. Quezado ZM, Wilson WH, Cunnion RE, Parker MM, Reda D, Bryant G, et al. High-dose ifosfamide is associated with severe, reversible cardiac dysfunction. *Ann Intern Med*. 1993;118(1):31-6.