

## Caso 5/2011 - Lactente de 17 Meses de Idade, com Tetralogia de Fallot em Franca Insuficiência Cardíaca por Dominância Hemodinâmica da Comunicação Interventricular

Case 5/2011 - Infant of 17 Months of Age with Tetralogy of Fallot in Open Heart Failure Due to Hemodynamic Dominance of the Ventricular Septal Defect

Edmar Atik

Hospital Sírio-Libanês, São Paulo, SP, Brasil

### Aspectos clínicos:

Desde o nascimento, observa-se dispneia persistente, agitação psicomotora e baixo ganho ponderal. Nesse período, não surgiu cianose, mesmo com o choro. Ao exame físico, havia sinais característicos da síndrome de Down e taquidispneia moderada, estando acianótico e com pulsos normais. O paciente apresentou peso de 8.200 g. e altura de 74 cm. O precórdio mostrava abaulamento pronunciado, com impulsões sistólicas moderadas. O *ictus cordis* era difuso no 4° e 5° espaços intercostais. Havia sopro sistólico no 3° e 4° espaços intercostais na borda esternal e com irradiação para a borda esternal alta. A segunda bulha era hiperfonética e desdobrada. O fígado era palpado a dois centímetros da reborda costal direita.

### Exames complementares:

**Eletrocardiograma** exibia sinais de sobrecarga biventricular, sem hemibloqueio anterior esquerdo. O eixo de QRS estava desviado para a direita a  $+110^\circ$ , e as ondas RS eram amplas de V2 a V5 e polifásicas em V1 (Figura 1).

**Radiografia de tórax** mostrava acentuado aumento da área cardíaca e da trama vascular pulmonar. O arco ventricular esquerdo era arredondado e longo, continuando-se com o arco médio (Figura 2).

**Ecocardiograma** mostrava comunicação interventricular (CIV) perimembranosa de 12 mm, dextroposição da aorta de 50,0%, desvio anterior do septo infundibular com estenose discreta com 30 mmHg de gradiente. O *shunt* era bidirecional pela comunicação interventricular.

### Diagnóstico:

Tetralogia de Fallot em franca insuficiência cardíaca por dominância hemodinâmica da comunicação interventricular.

**Conduta:** À cirurgia, em circulação extracorpórea de 85 minutos, pelo átrio direito, grande comunicação

### Palavras-chave

Cardiopatas congênitas, tetralogia de fallot, insuficiência cardíaca, comunicação interventricular/complicações

Correspondência: Edmar Atik •

Rua Dona Adma Jafet, 74 conj. 73 - Bela Vista - 01308-050 - São Paulo, SP - Brasil

E-mail: eatik@cardiol.br, conatik@incor.usp.br

Artigo recebido em 29/07/10; revisado recebido em 13/01/11, aceito em 13/01/11.

interventricular subaórtica foi visibilizada, fechada com retalho de pericárdio. A abertura do tronco pulmonar identificou valva pulmonar bivalvulada, com textura fina e com boa abertura, em anel pulmonar pequeno de 12 mm, o qual foi preservado. Após abertura da via de saída de ventrículo direito, foi realizada miectomia infundibular além da ampliação da região com pericárdio bovino e da região do tronco pulmonar.

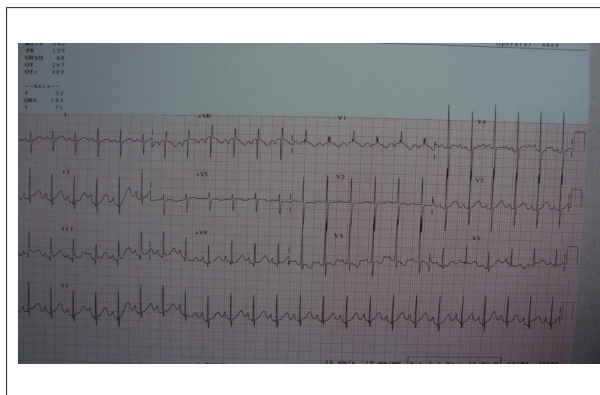


Fig. 1 - Eletrocardiograma salienta através sobrecarga biventricular a orientação diagnóstica para cardiopatia tipo comunicação interventricular.

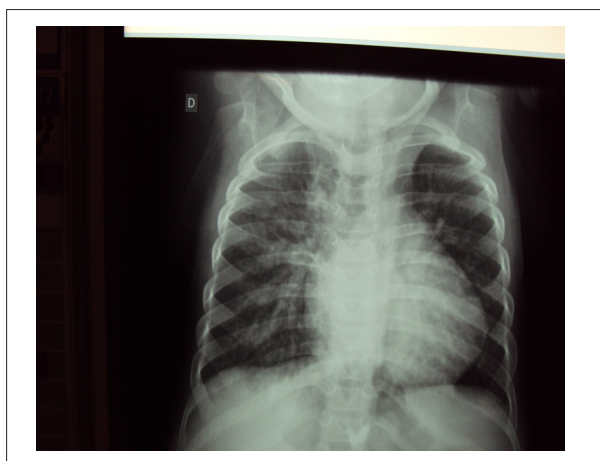

Fig. 2 - Radiografia de tórax mostra cardiomegalia e trama vascular pulmonar aumentada condizente com cardiopatia com desvio de sangue da esquerda para a direita, tipo comunicação interventricular.

O pós-operatório foi complicado por pneumotórax espontâneo, baixo débito cardíaco consequente, aspiração brônquica e pneumonia, que requereram tratamento prolongado por 14 dias até a alta hospitalar.

**Considerações:** Nos primeiros meses de vida, a tetralogia de Fallot se exterioriza por sopro cardíaco que se assemelha ao da comunicação interventricular, baixo na borda esternal esquerda, decorrente do fluxo de sangue da esquerda para a direita e, por isso, a cianose não se mostra neste período. Com a anteriorização maior do septo infundibular, e o consequente agravamento da obstrução da via de saída do ventrículo direito, manifesta-se o fluxo de sangue da direita para a esquerda com aparecimento de cianose e de crises hipoxêmicas, que surgem geralmente entre três a seis meses de idade. Em raros casos, a comunicação interventricular

pode predominar sobre a estenose infundibular, o que origina quadro de hiperfluxo pulmonar, sobrecarga de volume das cavidades cardíacas com consequente insuficiência cardíaca, como ocorreu no caso apresentado.

Dessa maneira, a exteriorização clínica de congestão venocapilar pulmonar em cardiopatias que se comportam como comunicação interventricular grande com insuficiência cardíaca pode também se apresentar na tetralogia de Fallot, em presença de nítido predomínio da comunicação interventricular sobre a estenose pulmonar infundibular, apesar ainda da presença de dextroposição da aorta e da hipertrofia de ventrículo direito. Ressalta-se claramente que no quadro clássico da tetralogia de Fallot, a exteriorização clínica dominante sem dúvida decorre da predominância da estenose pulmonar infundibular.