

Interação Multidisciplinar em Cardiologia Invasiva: Alcoolização Septal

Multidisciplinary Interaction in Invasive Cardiology: Septal Alcoholization

Luiz Fernando Ybarra, Diego Roberto Barbosa Pereira, Eduardo Manhães, Fabio Fernandes, Marcelo Luiz Campos Vieira, Pedro Alves Lemos

Instituto do Coração do Hospital das Clínicas da Faculdade de Medicina da Universidade de São Paulo (Incor/HCFMUSP), São Paulo, SP – Brasil

Introdução

A Cardiomiopatia Hipertrofica (CMH) é uma doença hereditária autossômica dominante, caracterizada por hipertrofia ventricular, cuja prevalência na população geral é de 1:500¹. A obstrução na via de saída do ventrículo esquerdo incide em 25% dos casos e é marcador de pior prognóstico. Ocorre devido à combinação de fatores mecânicos e hemodinâmicos, tais como: hipertrofia do septo interventricular, contração hiperdinâmica do ventrículo esquerdo e movimento anterior sistólico da cúspide anterior da valva mitral². Em pacientes refratários ao tratamento medicamentoso, a Ablação Septal Alcoólica percutânea (ASA) pode ser indicada como estratégia para reduzir a obstrução. A associação da Ecocardiografia Transesofágica (ETE) durante a alcoolização elevou o sucesso do procedimento para cerca de 90%¹.

Neste artigo, relatamos um caso de CMH septal assimétrica tratada com ASA auxiliada pelo ETE tridimensional, seguido pela revisão da literatura e discussão crítica da interação e envolvimento da cardiologia invasiva com diversos outros especialistas da medicina como a abordagem ideal para tal tipo de procedimento.

Relato do Caso

Paciente masculino, 31 anos, hipertenso com história de CMH assimétrica diagnosticada há 6 anos. Apresentava antecedente familiar de CMH e morte súbita, tendo seu pai realizado cirurgia para correção da hipertrofia septal. Foi admitido com queixa de dispneia ao repouso (classe funcional IV – NYHA), associada à ortopneia e dispneia paroxística noturna. Estava em uso de atenolol 100 mg/dia, verapamil 160 mg/dia e furosemida 80 mg/dia. No exame físico, foi evidenciado sopro sistólico ejetivo padrão crescendo e decrescendo em foco aórtico acessório.

Palavras-chave

Cardiomiopatia Hipertrofica; Hipertrofia Ventricular Esquerda; Ecocardiografia Transesofágica; Técnicas de Ablação.

Correspondência: Luiz Fernando Ybarra •

Rua Peixoto Gomide, 1653, Apto 142, Jardim Paulista. CEP 01409-003, São Paulo, SP – Brasil

E-mail: lfybarra@gmail.com

Artigo recebido em 05/10/11; revisado em 05/10/11; aceito em 10/04/12.

Durante investigação diagnóstica há 4 anos, a ressonância magnética cardíaca mostrou presença de hipertrofia ventricular esquerda com predomínio septal determinando obstrução de via de saída, além de insuficiência mitral e de realce tardio miocárdico focal em parede anteroseptal, compatível com fibrose na junção ventricular. A espessura da parede septal anterior era de 11 mm e da lateral posterior de 14 mm.

Na admissão, foi realizado um ecocardiograma que evidenciou ventrículo esquerdo com desempenho sistólico hiperdinâmico, sem alterações da mobilidade segmentar e com padrão restritivo, septo ventricular de 19 mm, parede posterior do ventrículo esquerdo de 14 mm, diâmetro diastólico e sistólico do ventrículo esquerdo de 47 e 26 mm, respectivamente, e valva mitral com movimento sistólico anterior da cúspide anterior. O gradiente sistólico máximo intraventricular foi estimado em 92 mmHg.

Devido à persistência de sintomas limitantes na vigência de tratamento medicamentoso pleno, optou-se pela ASA para alívio dos sintomas. O procedimento foi realizado com auxílio do ETE tridimensional, que demonstrava gradiente intraventricular de 104 mmHg no início do procedimento (Figura 1).

Alguns autores preconizam a ablação septal através da cateterização seletiva do maior ramo septal (neste caso, o 2º ramo septal – Figura 2), responsável pela irrigação da porção médio-basal do septo interventricular, conforme observado após a injeção de contraste ecográfico, seguindo-se a infusão lenta de álcool absoluto^{1,2}. Contudo, em nosso caso, tanto após a oclusão do ramo quanto após a infusão de álcool, não se observou diminuição do gradiente. Ante a ausência de resultado efetivo, procedeu-se à procura de outro ramo com potencial efeito terapêutico. Apesar do reduzido calibre e comprimento, a cateterização do 1º ramo septal com oclusão por cateter-balão resultou em queda do gradiente ao ETE tridimensional associado à redução septal, os quais foram restaurados ao aspecto basal após a desinsuflação do balão. Além disto, a injeção de contraste ecográfico demonstrou uma maior área de irrigação da porção médio-basal do septo interventricular do 1º ramo septal quando comparado ao 2º. Com base nesses achados, procedemos à alcoolização com 2 ml do 1º septal, com redução do gradiente intraventricular pela manometria invasiva para 21 mmHg e pelo ETE tridimensional para 26 mmHg, sem complicações.

Após 3 dias da intervenção, um novo ecocardiograma foi realizado e evidenciou septo ventricular de 16 mm, gradiente

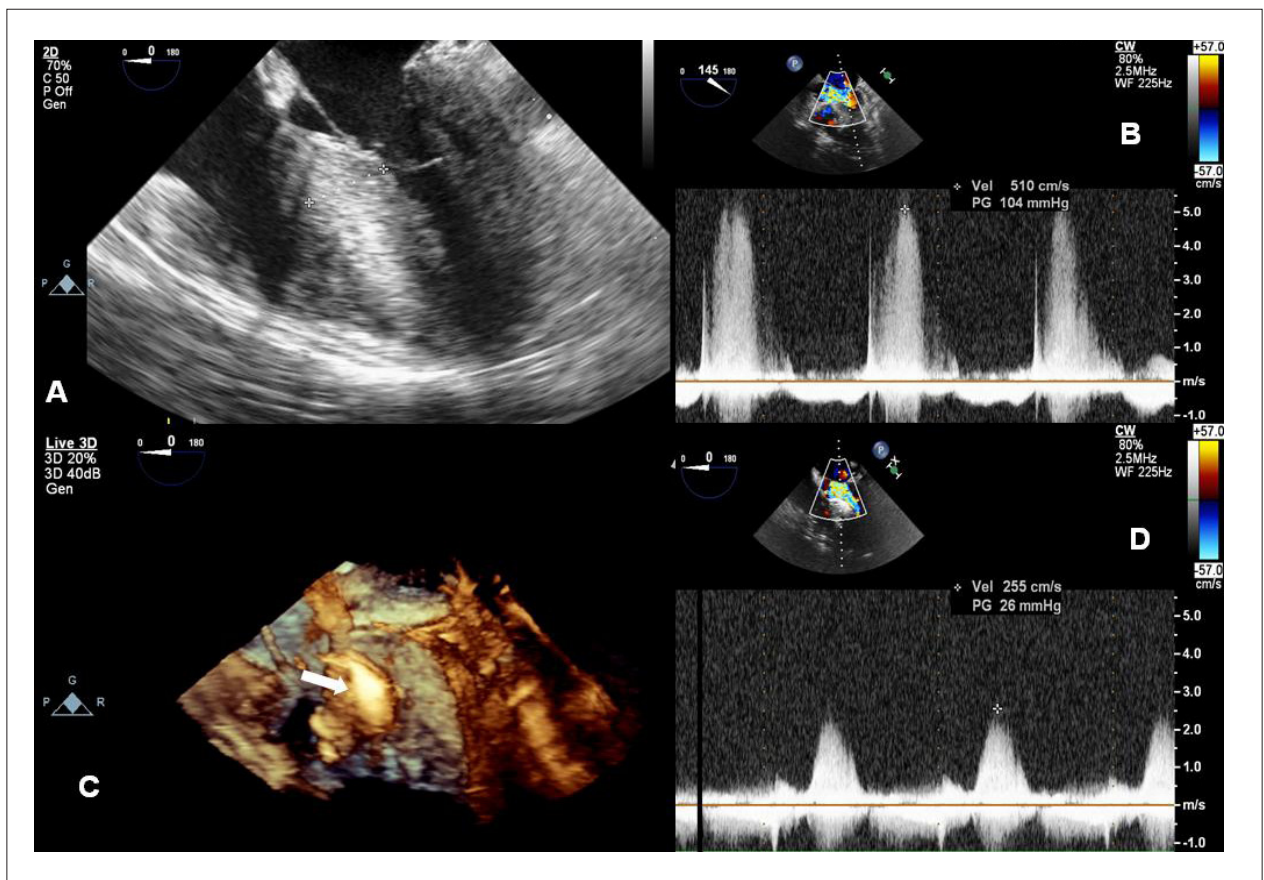


Fig. 1 - Ecocardiograma transesofágico bidimensional pré-alcoolização evidenciando espessura aumentada do septo interventricular (A). Gradiente de pico na via de saída do ventrículo esquerdo (GradVSVE) medindo 104 mmHg pré-procedimento (B). Ecocardiograma transesofágico tridimensional pós-alcoolização, mostrando local hiperecogênico, submetido corretamente à injeção de álcool etílico (seta branca) (C). GradVSVE medindo 26 mmHg pós-procedimento (D)

da via de saída do ventrículo esquerdo de 46 mmHg e melhora da alteração diastólica (padrão pseudonormal). O paciente evoluiu estável hemodinamicamente e assintomático, recebendo alta após quatro dias em uso de atenolol 50 mg por dia.

No retorno de um mês, o paciente queixou-se de um episódio de dor precordial ao repouso seguida de síncope, sendo aumentado o atenolol para 100 mg ao dia. No seguimento de quatro meses, apresentava-se assintomático.

Discussão

O principal achado deste relato de caso é que a melhor técnica de ASA envolve a interação de múltiplos profissionais das diversas áreas da cardiologia e da medicina dedicados a este tipo de intervenção.

A alcoolização inicial do grande ramo septal não resultou na melhora hemodinâmica esperada, conforme prontamente identificado pelo ETE. Logo em seguida, a identificação morfológica de outro alvo terapêutico pela angiografia (1º ramo septal) foi confirmada como de funcionamento importante pelo ETE, possibilitando sucesso do procedimento.

Tipicamente, o primeiro grande ramo septal acessível é identificado pela angiografia e selecionado para ablação^{1,2}. No entanto, imagens ecocardiográficas durante o procedimento podem sugerir a alcoolização de outro ramo, conforme a localização da fibrose septal provocada durante o procedimento. O ETE tridimensional se destaca em tal contexto ao auxiliar na identificação correta da artéria responsável pela hipertrofia septal, e, assim, evitar a alcoolização de ramos que irriguem o músculo papilar ou a parede livre do ventrículo direito³.

A anestesia geral é utilizada com frequência, proporcionando maior segurança durante o procedimento. Esta é aconselhável especialmente quando exista risco de instabilidade cardiorrespiratória durante o procedimento. O anestesista deve conhecer as peculiaridades dos procedimentos cardiológicos invasivos e, em particular, da ASA, pois a manipulação do cateter, cateter-balão, cordas-guias e do álcool podem provocar eventos agudos.

O bloqueio atrioventricular completo é uma complicação que apresenta resolução espontânea na maioria dos casos em até 13 dias, sendo que menos de 10% necessitam de marca-passo definitivo, principalmente se a intervenção é auxiliada pelo ecocardiograma^{1,3-5}. O infarto agudo do

Relato de Caso

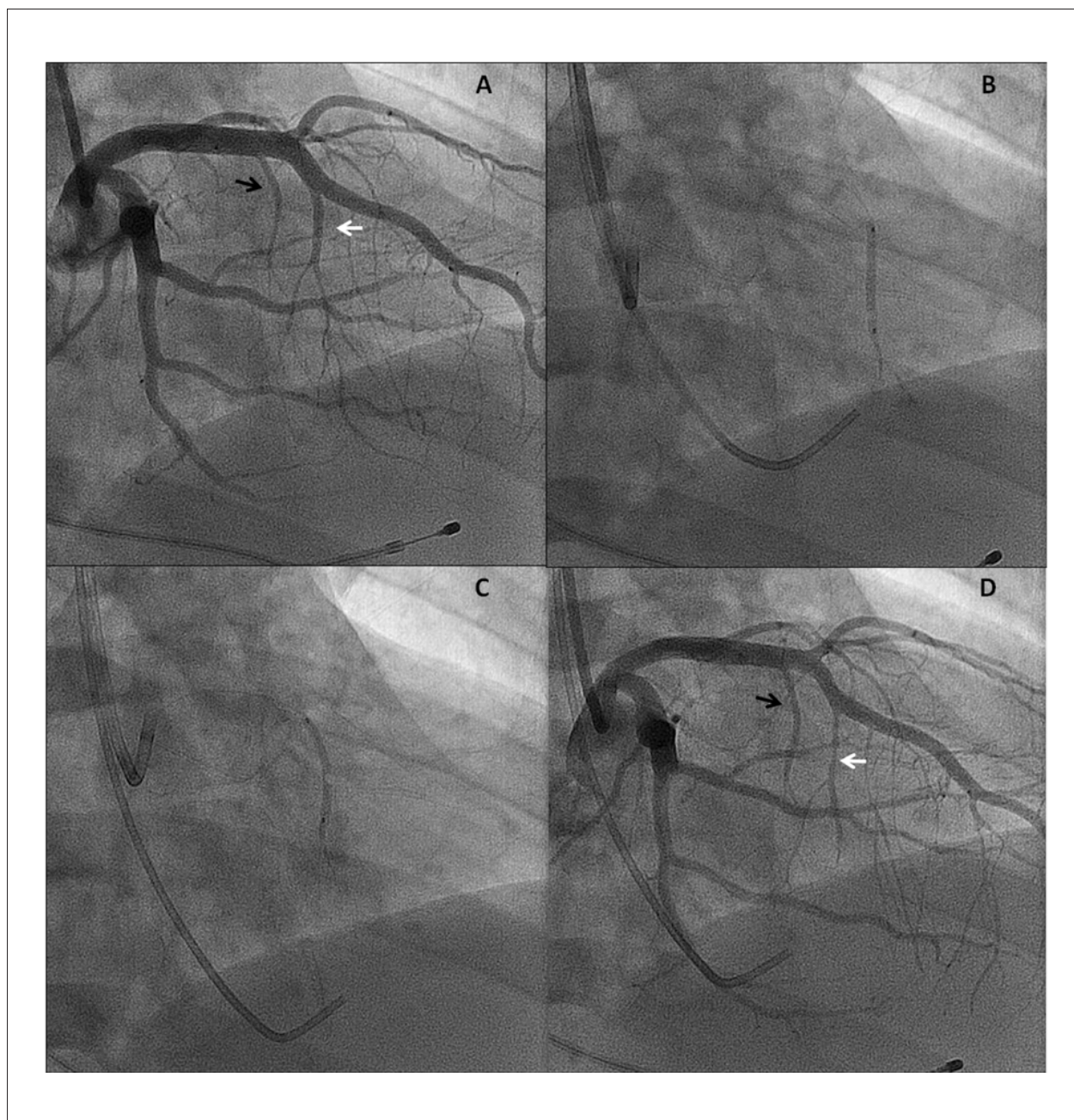


Fig. 2 - Cinecoronariografia demonstrando a primeira (seta preta) e segunda (seta branca) artérias septais (A). Ablação alcoólica percutânea da segunda artéria septal (B). Ablação alcoólica percutânea da primeira artéria septal (C). Cinecoronariografia final após a realização do procedimento (D)

miocárdio transmural, com formação de áreas potencialmente arritmogênicas, e a comunicação interventricular são outras possíveis complicações. Dependem, fundamentalmente, do tamanho da área de necrose provocada pela quantidade de álcool injetada. A utilização das imagens ecográficas durante o procedimento mostrou-se eficaz em localizar o melhor local para injeção alcoólica, também reduzindo tais complicações¹⁻³.

O episódio de síncope pós-procedimento pode ter ocorrência secundária à arritmia, uma vez que o paciente apresentava antecedente familiar de morte súbita e realce tardio miocárdico focal na ressonância magnética, podendo ser candidato a implante de cardioversor-desfibrilador implantável.

Ainda não está bem definido na literatura se a alcoolização septal percutânea da CMH septal assimétrica altera o prognóstico do paciente. Contudo, sua qualidade de vida, representada por

melhora dos sintomas e da capacidade de exercício, seguramente aumenta^{1,2}. Tal melhora pôde ser observada no presente caso, estando o paciente assintomático e com apenas uma única medicação após quatro meses do procedimento.

Potencial Conflito de Interesses

Declaro não haver conflito de interesses pertinentes.

Fontes de Financiamento

O presente estudo não teve fontes de financiamento externas.

Vinculação Acadêmica

Não há vinculação deste estudo a programas de pós-graduação.

Referências

1. Rigopoulos AG, Seggewiss H. A decade of percutaneous septal ablation in hypertrophic cardiomyopathy. *Circ J*. 2011;75(1):28-37.
2. Fifer MA, Sigwart U. Controversies in cardiovascular medicine. Hypertrophic obstructive cardiomyopathy: alcohol septal ablation. *Eur Heart J*. 2011;32(9):1059-64.
3. Faber L, Seggewiss H, Gleichmann U. Percutaneous transluminal septal myocardial ablation in hypertrophic obstructive cardiomyopathy: results with respect to intraprocedural myocardial contrast echocardiography. *Circulation*. 1998;98(22):2415-21.
4. Chen AA, Palacios IF, Mela T, Yoerger DM, Picard MH, Vlahakes G, et al. Acute predictors of subacute complete heart block after alcohol septal ablation for obstructive hypertrophic cardiomyopathy. *Am J Cardiol*. 2006;97(2):264-9.
5. Reinhard W, Ten Cate FJ, Scholten M, De Laat LE, Vos J. Permanent pacing for complete atrioventricular block after nonsurgical (alcohol) septal reduction in patients with obstructive hypertrophic cardiomyopathy. *Am J Cardiol*. 2004;93(8):1064-6.