

Fibroelastoma Papilífero. Experiência de uma Instituição

Cardiac Papillary Fibroelastoma. Experience of an Institution

Suzelle F. de M. Oliveira, Ricardo Ribeiro Dias, Fábio Fernandes, Noedir A. G. Stolf, Charles Mady, Sérgio Almeida de Oliveira
Instituto do Coração do Hospital das Clínicas (FMUSP) - São Paulo, SP

Os tumores cardíacos primários do coração são raros, com uma prevalência entre 0,0017% e 0,19% dos estudos de autópsia não selecionados. Cerca de 75% são tumores benignos e quase a metade são mixomas. Os restantes se dividem entre rabiomiomas, lipomas e fibroelastomas. Os mixomas são os tumores cardíacos mais comuns na idade adulta e os rabiomiomas, os mais comuns da população pediátrica.

O fibroelastoma papilífero (FEP) é um tumor benigno do coração, relativamente raro, correspondendo a aproximadamente 8% dos tumores cardíacos. São os que mais comumente acometem as valvas cardíacas¹. No passado, consistiam de achados de necropsia ou eram encontrados em procedimentos cirúrgicos ao acaso. O diagnóstico in vivo era esporádico². Com o aprimoramento das técnicas de ecocardiografia, o FEP tem sido diagnosticado com maior frequência. São, geralmente, descritos como uma massa móvel, pedunculada, bem delimitada e com predileção pelo endocárdio valvar. A proposta terapêutica, quando pedunculados, é a ressecção cirúrgica, visando a prevenção de fenômenos embólicos cerebrais, pulmonares, coronarianos ou periféricos^{1,3}. Serão apresentados cinco casos diagnosticados em nossa instituição, no período de agosto de 1995 a junho de 2004.

Primary intracardiac tumors are rare, with prevalence between 0.0017% and 0.19% from non-selected autopsy studies. Approximately 75% are benign and almost half of them are myxomas. The remaining tumors are divided among rabiomyomas, lipomas and fibroelastomas. Myxomas are the most common intracardiac tumors in adult age and rabiomyomas the most common among pediatric population.

Papillary fibroelastoma (PFE) is a relative rare benign heart tumor, corresponding to approximately 8% of intracardiac tumors. They most commonly manifested in cardiac valves¹. In the past, they either consisted of necropsy findings or were found in surgical procedures at random. In vivo diagnosis was sporadic². With the improvement of echocardiography techniques, PFE has been more frequently diagnosed. They are usually described as a movable, pedunculate, well-delimited mass and with predilection for valve endocardium. Therapeutic proposal, when they are pedunculate, is surgical resection, preventing cerebral, pulmonary, coronary or peripheral embolic phenomena^{1,3}. Five cases diagnosed in our institution, in the period from August 1995 to June 2004, will be presented.

RELATO DOS CASOS

Caso 1 - Paciente do sexo feminino, 27 anos, em seguimento por Síndrome de Turner, encaminhada devido a achado ecocardiográfico de imagem tumoral, pediculada, móvel em topografia da valva tricúspide. Não apresentava sintomas e o exame físico era normal, exceto pelos estigmas da própria síndrome. O ecocardiograma evidenciava uma imagem ecodensa arredondada, móvel, localizada em átrio direito, aderida às porções apicais do folheto septal da valva tricúspide, com sinais de obstrução ao enchimento do ventrículo direito. Submetida a exérese cirúrgica da massa de 1,8 cm x 1,2 cm (fig. 1). O exame microscópico confirmou o diagnóstico de fibroelastoma papilífero.

Caso 2 - Paciente do sexo feminino, 67 anos, clinicamente assintomática, ao exame físico foi detectado discreto sopro cardíaco sistólico. O ecocardiograma transefágico evidenciou massa pedunculada, móvel, em valva aórtica, que se movimentava em direção a aorta (fig. 2). A imagem por ressonância nuclear magnética evidenciava a referida massa no folheto valvar aórtico (fig. 3). Submetida a exérese do tumor. O diagnóstico confirmou o fibroelastoma papilífero.

Caso 3 - Paciente do sexo feminino, 63 anos, diabética, com antecedentes de comissurotomia mitral por estenose mitral reumática e fibrilação atrial crônica, fazia uso de anticoagulação oral com cumarínico e apresentou episódios

Correspondência: Charles Mady • Av. Dr. Enéas de Carvalho Aguiar, 44 - 05403-000 - São Paulo, SP
E-mail: charles.mady@incor.usp.br
Recebido em 9/09/04 • Aceito em 4/03/05

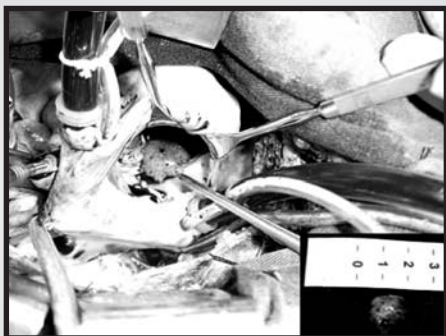


Fig. 1 - Foto intra-operatória da massa tumoral em valva tricúspide.

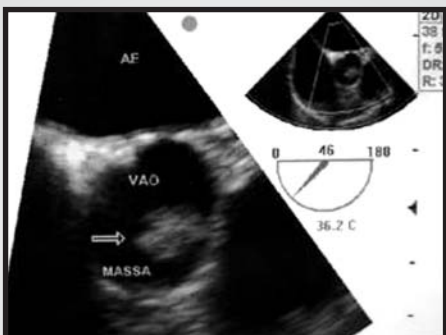

Fig. 2 - Ecocardiograma transesofágico demonstrando a massa tumoral pediculada aderida à valva aórtica.

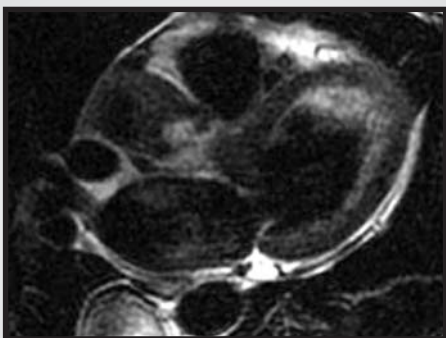

Fig. 3 - Imagem da ressonância nuclear magnética evidenciando a massa tumoral pediculada em folheto da valva aórtica.

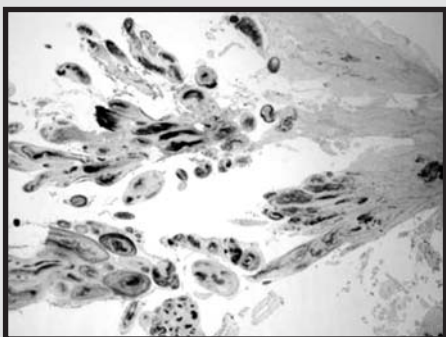


Fig. 4 - Exame histopatológico evidenciando as fibras elásticas com coloração de Morat.

recorrentes de ataque isquêmico transitório (AIT). O ecocardiograma evidenciava estenose mitral com área valvar $1,4 \text{ cm}^2$ e ecos anômalos de $1,8 \text{ cm} \times 1,8 \text{ cm}$ em cordoalha tendínea sugestivo de vegetação. Havia sinais de trombo em átrio esquerdo. Foi encaminhada para o tratamento cirúrgico e, como achado, evidenciou-se, no folheto anterior da valva mitral, formação tumoral característica de 2 cm de diâmetro, que se estendia até o músculo papilar. Foi procedida a troca da valva mitral por prótese biológica e a exérese do tumor. O exame microscópico confirmou o diagnóstico de fibroelastoma papilífero (fig. 4).

Caso 4 - Paciente do sexo masculino, 59 anos, com antecedente de insuficiência mitral importante por degeneração mixomatosa, fazia uso de cumarínico em virtude de fibrilação atrial crônica e apresentou um episódio de AIT. Estava em seguimento por insuficiência cardíaca classe funcional III (NYHA). Foi submetido ao tratamento cirúrgico, no qual evidenciou-se a ruptura de cordas e realizou-se a ressecção quadrangular da cúspide posterior, seguida da rafia e anuloplastia posterior com tira de pericárdio bovino. No exame microscópico, ficou evidenciado, além da valvopatia crônica com fibrose e acúmulo de material mixóide, tumoração compatível com fibroelastoma papilífero.

Caso 5 - Paciente do sexo masculino, 49 anos, com antecedente de dupla lesão mitral reumática, em seguimento por insuficiência cardíaca classe funcional III (NYHA). Submetido à troca de valva mitral por prótese biológica. O achado histopatológico do material encaminhado para estudo foi compatível com fibroelastoma papilífero, localizado em uma das cordas tendíneas.

Nos cinco casos, os pacientes evoluíram sem complicações imediatas e livres de recidivas.

DISCUSSÃO

O fibroelastoma papilífero é um tumor benigno, de baixa prevalência, com tendência ao envolvimento valvar^{2,4,5}. Corresponde, em frequência, ao terceiro tumor primário cardíaco mais comum, antecedido pelos mixomas e os lipomas⁶. Representa menos de 10% de todos os tumores cardíacos primários, sejam os estudados em autópsia ou após ressecção^{1,7,8}.

Cerca de 90% dos FEP acometem as valvas cardíacas, geralmente como lesão única, na face atrial das valvas atrioventriculares ou em qualquer um dos lados das valvas semilunares^{3,4}. Raramente ocorrem como lesões múltiplas^{1,6}.

Aproximadamente 44% dos FEP são encontrados nas valvas aórticas, seguido pelo acometimento da valva mitral em 35% dos casos, em 15%, nas valvas tricúspides e em 8%, nas pulmonares⁹. Relatos de casos destes tumores têm demonstrado acometimento de todas as superfícies endocárdicas, incluindo os músculos papilares, cordas tendíneas, o septo ou a parede livre de cada uma das câmaras cardíacas^{1,5,8,10}.

O tamanho dos FEP descritos variou entre 0,1 e 4 cm, sendo que, a maior parte deles, eram menores que 1 cm de diâmetro⁴. A sua gênese permanece controversa. Têm sido considerados desde verdadeiras neoplasias até hamartomas, trombos organizados, respostas reativas ao trauma mecânico, a dano cirúrgico ou radioterápico^{1,3,4,8,9}. A prevalência é desconhecida devido ao grupo de tumores silenciosos não diagnosticados⁴.

A idade dos pacientes é variável, desde casos em neonatos até pacientes com idades avançadas^{1,4,7}. A maioria descrita é em adultos, com idade superior a 50 anos e, não há diferença entre os sexos^{1,4,9}.

O FEP é um achado incidental em grande parte dos casos, embora nos pacientes sintomáticos, a apresentação clínica seja variável e dependente da localização, mobilidade e do tamanho do tumor^{4,9}. Como a maioria se origina das câmaras esquerdas (mais de 95% dos casos), a complicação mais temida é a embolização sistêmica, particularmente para a circulação cerebral ou coronariana^{4,9}. Não está claro se o êmbolo é de origem tumoral ou plaquetário e se a anticoagulação sistêmica poderia prevenir tais eventos^{2,4,9}. A apresentação clínica mais comum descrita foi o acidente vascular cerebral (AVC) ou o ataque isquêmico transitório (AIT). Outras manifestações descritas foram: angina, infarto, morte súbita, insuficiência cardíaca, síncope, embolia pulmonar, cegueira, embolia periférica ou infarto renal⁹. Em pacientes com tumores da valva aórtica, a morte súbita e o infarto do miocárdio foram as manifestações mais comuns. Em contrapartida, nos tumores da valva mitral, o AVC foi a apresentação predominante⁹. A mobilidade tumoral é o único preditor independente de mortalidade e embolização não fatal⁹.

Os achados eletrocardiográficos são inespecíficos, podendo ocorrer arritmias atriais. A radiografia de tórax pode demonstrar sinais de aumento de câmaras cardíacas, hipertensão pulmonar ou congestão, particularmente, se o tumor encontrar-se ocluindo a valva mitral. O ecocardiograma transtorácico é o método ideal para o diagnóstico e a caracterização do tumor. Usualmente demonstra a

massa com suas proporções variadas, móvel ou não, bem delimitada, pedunculada ou sésil, de formato arredondado, oval ou irregular². Em sua maioria, são pequenos (99% menores que 2,0 cm)². Em estudo de caso-controle, a sensibilidade e especificidade do ecocardiograma foi de 88,9% e 87,8%, respectivamente². A ressonância magnética demonstra a massa no folheto valvar ou câmara cardíaca e a presença de realce com gadolínio na massa tumoral, aumenta o grau de suspeição⁹. O cateterismo cardíaco não contribui para o diagnóstico. Na cineangiogramia é possível visualizar oclusões totais das artérias coronárias, bem como dilatações aneurismáticas e estreitamentos secundários a êmbolos tumorais^{1,9}.

O FEP tem aparência característica, lembrando uma anêmona-do-mar, com múltiplas ramificações presas por um pedículo ao endocárdio. Ao exame histológico, consiste em uma camada de endotélio, que cobre uma matriz de tecido conectivo com quantidades variáveis de colágeno, células musculares lisas e fibras elásticas^{2,4}.

Para os pacientes sintomáticos a exérese cirúrgica é o tratamento de escolha, tentando-se sempre preservar o tecido valvar e sua função⁷. Nos indivíduos assintomáticos, a conduta cirúrgica é controversa, sendo a mobilidade tumoral o fator determinante da indicação cirúrgica, por ser ela, preditor independente de embolização e morte. A cirurgia é curativa e não há relato de recidiva^{4,9}. O seguimento dos pacientes assintomáticos que não forem submetidos à cirurgia deve incluir a anticoagulação, embora seja controversa a sua eficácia na proteção contra fenômenos embólicos². A conduta diante de uma lesão isolada do lado direito inclui a retirada cirúrgica, quando a massa for grande e/ou móvel ou na presença de forame oval patente pela possibilidade de embolismo paradoxal².

Nos últimos anos, o FEP tem progredido de um achado incidental de autópsia, a uma doença diagnosticada in vivo com complicações potencialmente deletérias, que requerem diagnóstico e terapêutica adequada. Pela sua raridade, os dados sobre o tratamento e seguimento são derivados, em sua maioria, de relatos de pacientes e experiências como estas descritas em nosso serviço.

REFERÊNCIAS

1. Pacini D, Farneti PA, Leone O, Galli R. Cardiac papillary fibroelastoma of the mitral valve chordae. *Eur J Cardiothoracic Surg* 1998; 13: 322-4.
2. Sun JP, Asher CR, Yang XS et al. Clinical and echocardiographic characteristics of papillary fibroelastomas. *Circulation* 2001; 103: 2687-93.
3. Kurup AN, Tazelaar, HD, Edwards WD et al. Iatrogenic cardiac papillary fibroelastoma: A study of 12 Cases (1990 to 2000). *Hum Pathol* 2002; 33: 1165-9.
4. Shahian DM, Labib SB, Chang G. Cardiac papillary fibroelastoma. *Ann Thorac Surg* 1995; 59: 538-41.
5. Gologorsky E, Gologorsky A. Aortic valve fibroelastomas as an incidental intraoperative transesophageal echocardiographic finding. *Anesth Analg* 2002; 95: 1198-9.
6. Tanaka H, Narisawa T, Mori T et al. Double Primary Left Ventricular and Aortic Valve Papillary Fibroelastoma. *Circ J* 2004; 68: 504-6.
7. Di Mattia DG, Assaghi A, Mangini A et al. Mitral valve repair for anterior leaflet papillary fibroelastoma: two case descriptions and a literature review. *Eur J Cardiothoracic Surg* 1999; 15: 103-7.
8. Georghiou GP, Erez E, Vidne BA, Aravot D. Tricuspid valve papillary fibroelastoma: an unusual cause of intermittent dyspnea. *Eur J Cardiothoracic Surg* 2003; 23: 429-31.
9. Gowda RM, Khan IA, Nair CK et al. Cardiac papillary fibroelastoma: A comprehensive analysis of 725 cases. *Am Heart J* 2003; 146: 404-10.
10. Gowda RM, Khan IA, Mehta NJ et al. Cardiac Papillary Fibroelastoma originating from pulmonary vein – a case report. *Angiology* 2002; 53: 745-8.