

## Posicionamiento Ectópico de Electrodo de Marcapaso

Gildo Mota, Juliana Prazeres, Nelmacy Freitas, Luiz Magalhães, Francisco Reis, Roque Aras

Hospital Universitário Professor Edgard Santos - Universidade Federal da Bahia, Salvador, BA - Brasil

Referimos el caso de un paciente portador de la forma cardíaca de la enfermedad de Chagas con disfunción ventricular izquierda y bloqueo atrioventricular de 2° grado Mobitz II, asociados a varios episodios de síncope. Fue sometido a implante de marcapaso artificial definitivo doble cámara. Tras un año del implante se diagnosticó desplazamiento de electrodo atrial, con la sumisión del paciente a reimplante de electrodo atrial. Tras dos años del primer procedimiento quirúrgico, presentaba disnea a los grandes esfuerzos. Durante la evaluación, se solicitó ecocardiograma, que detectó presencia de cuerpo extraño de características metálicas en cámaras cardíacas izquierdas, de acuerdo con electrodo de marcapaso ectópico.

### Introducción

El implante de marcapaso transvenoso definitivo es un procedimiento quirúrgico invasivo, de alta eficacia y con pocas complicaciones. De entre las complicaciones más frecuentes, se encuentran fractura de electrodo, infección quirúrgica, trombosis de grandes vasos, desplazamiento de electrodo y estimulación diafragmática. Las complicaciones agudas mecánicas del implante de marcapaso son más raras, más severas y potencialmente fatales, como hemotórax, hemopericardio, neumotórax y perforación cardíaca<sup>1</sup>.

El posicionamiento de electrodo en cámaras cardíacas izquierdas se produce accidentalmente en raros casos de implante de marcapaso y puede ser fuente de complicaciones cardioembólicas ocasionadas por la presencia de cuerpo extraño en la circulación sistémica<sup>2-5</sup>. El ecocardiograma es un método complementar asequible y importante para visualización de las estructuras intracardíacas para el diagnóstico de posicionamiento de electrodo de marcapaso<sup>6-7</sup>.

Describimos a seguir un caso de posicionamiento

### Palabras clave

Enfermedad de Chagas, disfunción ventricular izquierda, marcapaso artificial, electrodos implantados.

#### Correspondencia: Gildo de Oliveira Mota •

Rua Conselheiro Corrêa de Menezes, 266 apt 903 - Horto Florestal - 40295-030 - Salvador, BA - Brasil

E-mail: gildomota@cardiol.br, gildomota@yahoo.com.br

Artículo recibido el 19/01/09; revisado recibido el 09/07/09; aceptado el 27/10/09.

ectópico accidental de electrodo de marcapaso en ventrículo izquierdo, diagnosticado a través de la ecocardiografía.

### Caso Clínico

J.T.S., del sexo masculino, de 38 años, portador de la forma cardíaca de la enfermedad de Chagas, presentaba disfunción ventricular izquierda y bloqueo atrioventricular de 2 grado Mobitz II, asociados a varios episodios de síncope. Fue sometido a implante de marcapaso artificial definitivo doble cámara tres años antes de la evaluación actual. Evolucionó tras el implante sin interurrencias por un año, cuando pasó a cursar con síntomas resultantes de la anormal estimulación eléctrica diafragmática, y se diagnosticó desplazamiento de electrodo atrial. Fue sometido a la época al reimplante de electrodo atrial, sin interurrencias.

Tras dos años del primer procedimiento quirúrgico, fue atendido en el ambulatorio del HUPES (Hospital Universitario Profesor Edgard Santos) con quejas de disnea a los grandes esfuerzos, y se solicitó exámenes complementarios y ecocardiograma para evaluación de función ventricular izquierda.

Durante el examen, se detectó la presencia de cuerpo extraño de características típicas metálicas en cámaras cardíacas izquierdas en el corte inicial paraesternal de eje largo. Otras proyecciones ecocardiográficas confirmaron los hallazgos iniciales, demostrando la presencia de estructura metálica lineal que se extendía del atrio derecho, cruzaba el septum interatrial y la válvula mitral y seguía hasta la porción basal de la pared lateral en el ventrículo izquierdo, de acuerdo con electrodo de marcapaso ectópico (Figura 1).

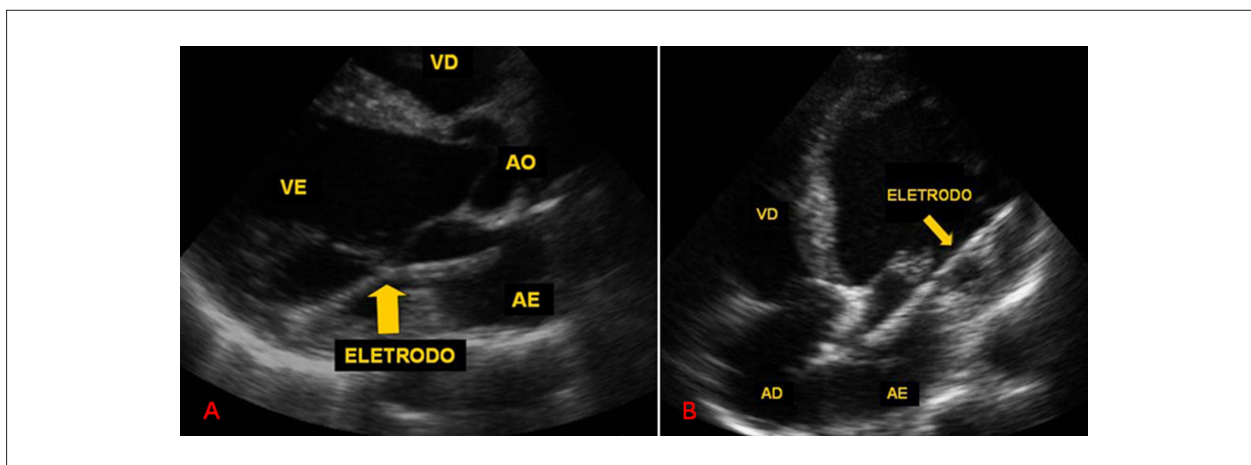
En el electrocardiograma, el paciente presentaba ritmo de marcapaso bicameral con captura adecuada y estándar de bloqueo de rama derecha, corroborando la estimulación ventricular izquierda artificial (Figura 2).

Después de efectuada la radiografía de tórax, se confirmó la ubicación no usual del electrodo ventricular, en topografía de ventrículo izquierdo (Figura 2).

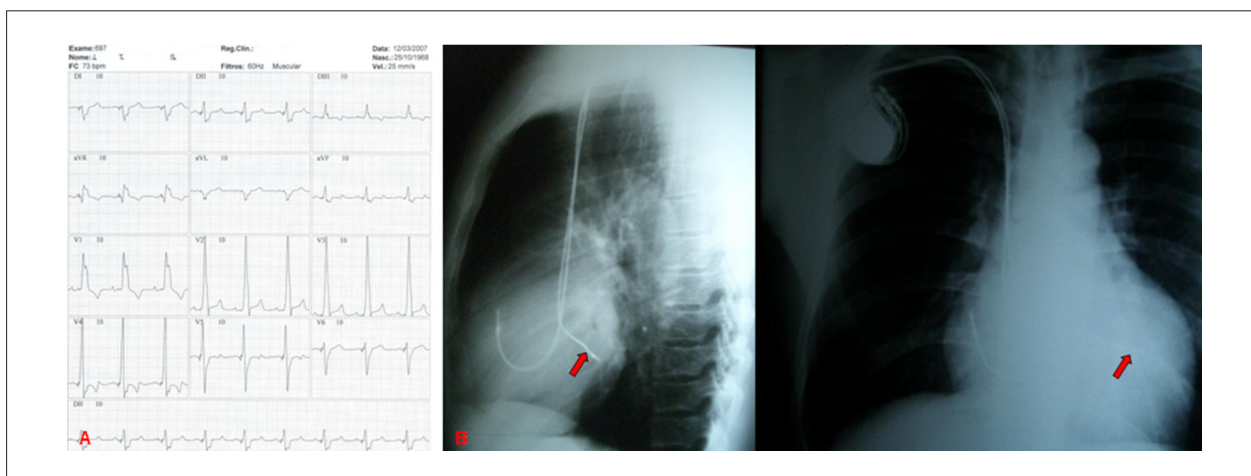
Ante la evolución favorable a lo largo de tres años con el electrodo ubicado en circulación sistémica y los riesgos de trauma en pared ventricular y válvula mitral, además del riesgo de tromboembolismo durante el procedimiento de retirada del electrodo, se optó por conducta conservadora, asociada a la terapia de anticoagulación oral crónica debido al riesgo aumentado para embolia determinado por la presencia de cuerpo extraño en la circulación sistémica.

### Discusión

La posición de electrodo de marcapaso en la circulación



**Fig. 1 -** (A) Corte paraesternal longitudinal de ecocardiograma transtorácico que demuestra electrodo de marcapaso sobrepasando la válvula mitral hacia la pared posterior del ventrículo izquierdo. (B) Corte apical de cuatro cámaras de ecocardiograma transtorácico que muestra electrodo de marcapaso cruzando el septum interatrial, válvula mitral y anclado en la pared lateral del ventrículo izquierdo; VD - ventrículo derecho; AD - atrio derecho; AI - atrio izquierdo; VI - ventrículo izquierdo; AO - aorta.



**Fig. 2 -** (A) Electrocardiograma de 12 derivaciones que muestra estimulación artificial con morfología de bloqueo de rama derecha. (B) Radiografía de tórax mostrando marcapaso con electrodo ventricular ectópico (flecha).

sistémica es una complicación conocida, pero poco referida en la literatura. La mayoría de los casos descritos está relacionada a la presencia de anomalías congénitas del septum interatrial, como foramen oval patente y comunicación interatrial<sup>7</sup>.

El manejo de este tipo de complicación no está bien establecido, sin embargo, la mayoría de los casos clínicos de la literatura son favorables a la retirada del electrodo en casos de diagnóstico precoz, ante eventos tromboembólicos previos o durante cirugía cardíaca efectuada por otra indicación<sup>7-10</sup>.

En los casos en que el diagnóstico se hace tardíamente, como fue el caso del paciente en cuestión, o cuando el paciente rechaza nueva intervención quirúrgica, la indicación recae sobre la anticoagulación definitiva, como se optó en la conducción de este paciente<sup>7</sup>.

Otro factor importante en la evaluación de los pacientes

post implante de marcapaso es la atención que se debe dar al análisis de exámenes complementarios llevados a cabo tras el procedimiento. La presencia de morfología de bloqueo de rama derecha en el electrocardiograma puede estar presente en algunos casos aun con el electrodo posicionado en ventrículo derecho, sin embargo la mayor probabilidad es del implante ectópico del electrodo, debiéndose, por tanto, proseguir con la investigación complementar<sup>5-7</sup>. Se debe aún evaluar la ubicación del electrodo en radiografía de tórax de control, que también es útil en la evaluación del posicionamiento de electrodo.

Por fin, en los casos donde hubiera dudas en cuanto al posicionamiento de los electrodos de marcapaso, se debe llevar a cabo el ecocardiograma transtorácico, que en la mayor parte de las veces es esclarecedor, o el ecocardiograma transesofágico, en los raros casos donde la evaluación transtorácica no sea conclusiva<sup>3,4,6</sup>.

## Caso Clínico

### Conclusión

La evaluación del posicionamiento de los electrodos de marcapaso debe hacerse precozmente a través de exámenes asequibles y de bajo costo como la radiografía de tórax y el ecocardiograma para que la corrección de electrodo se lleve a cabo inmediatamente, con la prevención de ocurrencia de complicaciones precoces o tardías.

En los casos en que trascurriera un largo tiempo entre el implante y el diagnóstico o rechaza del paciente en la realización de nueva intervención quirúrgica, la anticoagulación oral definitiva se podrá emplear como profilaxis de eventos tromboembólicos.

### Potencial Conflicto de Intereses

Declaro no haber conflicto de intereses pertinentes.

### Fuentes de Financiación

El presente estudio no tuvo Fuentes de Financiación externas.

### Vinculación Académica

No hay vinculación de este estudio a programas de postgrado.

### Referencias

1. Geyfman V, Storm RH, Lico SC, Oren JW 4th. Cardiac tamponade as complication of active-fixation atrial lead perforations: proposed mechanism and management algorithm. *Pacing Clin Electrophysiol.* 2007; 30 (4): 498-501.
2. Agnelli D, Ferrari A, Saltafossi D, Falcone C. A cardiac embolic stroke due to malposition of the pacemaker lead in the left ventricle: a case report. *Ital Heart J Suppl.* 2000; 1 (1): 122-5.
3. Arnar DO, Kerber RE. Cerebral embolism resulting from a transvenous pacemaker catheter inadvertently placed in the left ventricle: a report of two cases confirmed by echocardiography. *Echocardiography.* 2001; 18 (8): 681-4.
4. Ergun K, Tufekcioglu O, Karabal O, Ozdogan OU, Deveci B, Golbasi Z. An unusual cause of stroke in a patient with permanent transvenous pacemaker. *Jpn Heart J.* 2004; 45 (5): 873-5.
5. Yeh KH, Cheng CW, Kuo LT, Hung KC. Two-dimensional echocardiography for the diagnosis of interventricular septum perforation by a temporary pacing catheter. *Am J Med Sci.* 2006; 331 (2): 95-6.
6. Judson PL, Moore TB, Swank M, Ashworth HE. Two-dimensional echocardiograms of a transvenous left ventricular pacing catheter. *Chest.* 1981; 80 (2): 228-30.
7. Van Gelder BM, Bracke FA, Oto A, Yildirim A, Haas PC, Seger JJ, et al. Diagnosis and management of inadvertently placed pacing and ICD leads in the left ventricle: a multicenter experience and review of the literature. *Pacing Clin Electrophysiol.* 2000; 23 (5): 877-83.
8. Paravolidakis KE, Hamodraka ES, Kolettis TM, Psychari SN, Apostolou TS. Management of inadvertent left ventricular permanent pacing. *J Interv Card Electrophysiol.* 2004; 10 (3): 237-40.
9. Vanhercke D, Heytens W, Verloove H. Eight years of left ventricle pacing due to inadvertent malposition of a transvenous pacemaker lead in the left ventricle. *Eur J Echocardiogr.* 2008; 9: 825-7.
10. Trevisan IV, Costa R, Martinelli Filho M, Ebaid M, Jatene AD. Embolia sistêmica associada a marcapasso artificial permanente em câmaras esquerdas. *Rev Bras Marcapasso e Arritmia.* 1992; 5 (3): 62-4.