

## Artéria Coronária Direita de Origem Anômala: Diagnóstico e Tratamento

*Anomalous origin of the right coronary artery: diagnosis and treatment*

Antonio Carvalho Leme Neto, Roberto Gomes de Carvalho, Remulo José Rauen Junior, Gilberto Melnick, Gustavo Carvalho, Janaine Marchiori

Hospital Santa Cruz, Curitiba, PR - Brasil

Relatamos caso de rara anomalia de coronária direita (CD) originando em seio aórtico esquerdo, óstio único com coronária esquerda, associado a episódios de isquemia inferior documentados, no qual o tratamento cirúrgico com 'by pass' de artéria torácica interna direita para CD com respectiva ligadura proporcionou maior estabilidade ao fluxo coronario com boa evolução clínica.

*We report the case of a rare anomaly of the right coronary artery (RCA) arising from the left aortic sinus, having a single ostium with the left coronary artery, associated with documented episodes of inferior ischemia, in which surgical treatment with a right internal thoracic artery to RCA bypass graft and the corresponding ligation provided greater stability to the coronary blood flow and good clinical progress.*

### Introdução

A origem de artéria coronária em outro seio que não o habitual constitui causa rara de anomalia congênita com potencial importante de morte súbita cardíaca<sup>1</sup>. A mais comum dessas condições é a origem anômala da artéria coronária esquerda (CE) em artéria pulmonar<sup>2</sup>.

Pelo presente, relatamos rara anomalia de artéria coronária direita (CD) originando-se em seio aórtico esquerdo, com óstio único de CE e CD. O paciente apresentava episódios de isquemia miocárdica sendo submetido a cirurgia de revascularização miocárdica com boa evolução clínica.

### Relato do caso

Paciente O. T., 58 anos, branco, masculino, atendido em Unidade de Dor Torácica (UDT), com história de dor precordial de caráter opressivo de forte intensidade irradiada para região cervical desencadeada ao repouso, com duração de 30 minutos e alívio após uso de nitrato sublingual.

Apresentava história de hipertensão arterial sistêmica, dislipidemia e, há oito meses da atual hospitalização, foi atendido pelo serviço de emergência móvel por taquicardia ventricular com instabilidade hemodinâmica, sendo necessário uso de cardioversão elétrica. Nessa ocasião, submetido a cineangiocoronariografia, documentou-se origem anômala CD a partir de óstio único coronariano em seio aórtico esquerdo, optando-se, então, pelo tratamento conservador com antagonista de canais de cálcio e nitrato orais.

### Palavras-chave

Anomalias dos vasos coronários, isquemia miocárdica, revascularização miocárdica.

**Correspondência:** Antonio Carvalho Leme Neto •

Rua Walenty Golas 371/202 C – Campo Comprido – 81200-520 – Curitiba, PR - Brasil

E-mail: antonioleme@cardiol.br

Artigo recebido em 04/03/07; revisado recebido em 02/04/07; aceito em 21/05/07.

No exame físico do atual atendimento o paciente apresentava-se ansioso, eupnéico, afebril, com a pressão arterial sistêmica (PA) de 112/82 mmHg, frequência cardíaca (FC) de 72 bpm. No exame do aparelho cardiovascular as bulhas cardíacas eram rítmicas e normofonéticas, sem sopros e com a presença de quarta bulha. Os demais segmentos no exame físico não apresentavam alterações relevantes.

O eletrocardiograma (ECG) documentava alteração da repolarização ventricular em face inferior.

Após nove horas de monitorização em UDT com ECG, enzimas cardíacas (creatinofosfoquinase, creatinofosfoquinase fração MB atividade e Troponina I) seriados e ecocardiograma sem alterações, o paciente foi submetido a cintilografia miocárdica apresentando sinais de isquemia em parede inferior, acompanhada de sintomas clínicos (angina de peito) e alteração eletrocardiográfica revertidas com administração de nitrato sublingual.

A angiotomografia de coronárias documentou origem anômala de CD junto ao seio de Valsalva esquerdo, sendo sua origem em ângulo agudo e seu trajeto entre a aorta e o tronco da artéria pulmonar.

Com base nos achados clínicos e exames complementares comprovando isquemia em território irrigado por circulação coronariana anômala, optou-se pela revascularização cirúrgica mediante um enxerto de artéria torácica interna direita para CD e ligadura dessa.

O paciente evoluiu sem intercorrências no pós-operatório, apresentando boa evolução clínica e total remissão da dor torácica durante o seu acompanhamento.

### Discussão

As anomalias das artérias coronarianas resultam de distúrbios que ocorrem na terceira semana do desenvolvimento fetal. O coração origina-se integralmente do mesoderma esplâncnico que forma o assoalho da cavidade pericárdica; essa região é conhecida como área

cardiogênica que dá origem a um par de tubos endocárdicos se unindo para formar o tubo cardíaco primitivo<sup>3</sup>. As anomalias coronarianas decorrem de aspectos anatômicos diversos de acordo com sua origem, trajeto e distribuição.

A origem anômala de artéria coronária no seio aórtico oposto é rara, com incidência estimada de 0,05% a 0,1% para coronária direita originando do seio aórtico esquerdo<sup>4</sup>.

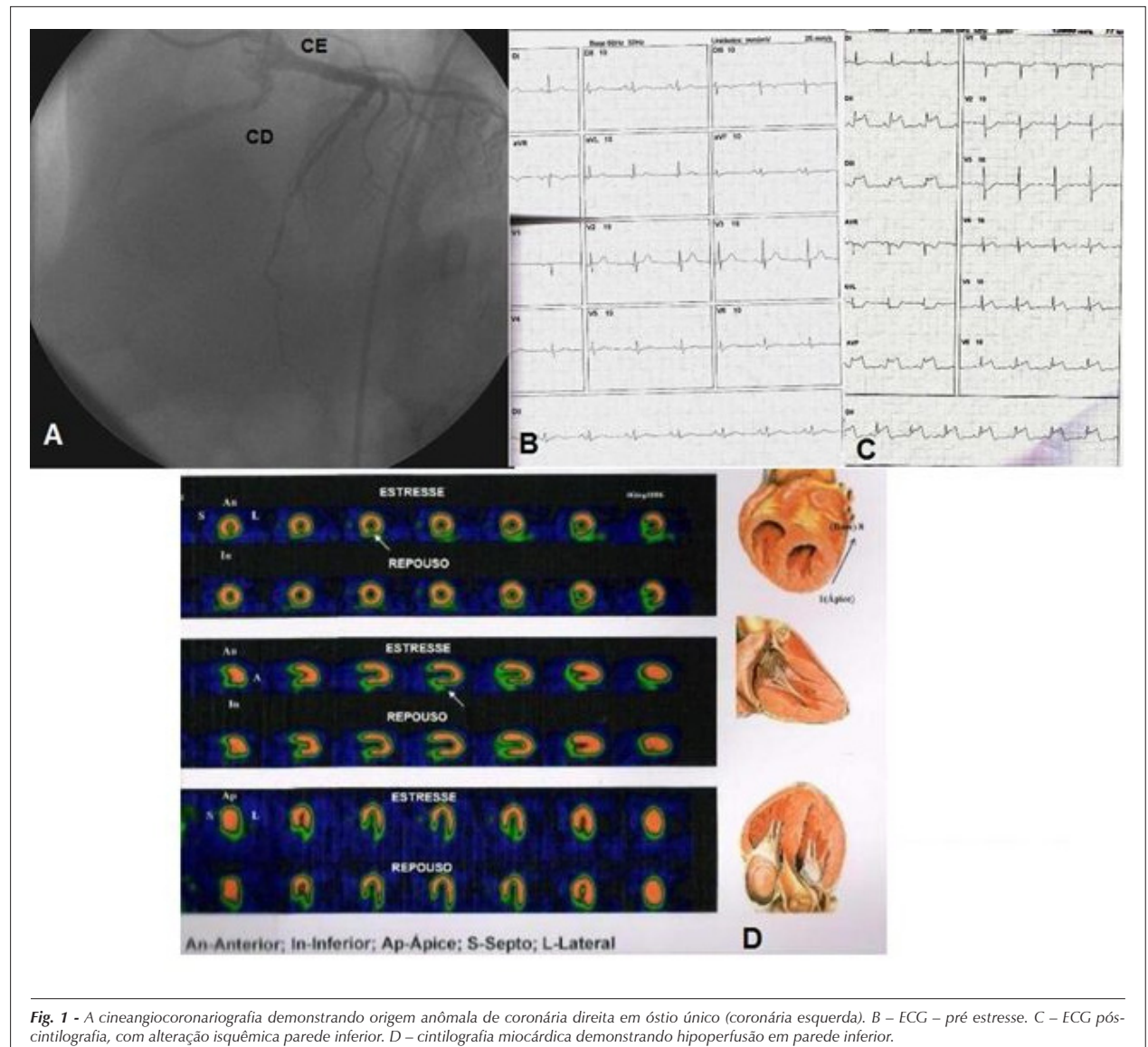
As anomalias coronarianas são divididas em significativas ou maior, aquelas que ocasionam distúrbios de perfusão miocárdica, e não-significativas ou menor, aquelas em que o fluxo coronário é normal. As anomalias significativas têm baixa incidência, correspondendo a 0,25%-0,9% das cardiopatias congênitas<sup>5-6</sup>. Em razão desse fato, as alterações de fluxo coronariano provocado por essas anomalias e o seu significado clínico permanecem obscuras<sup>5-6</sup>. Apesar de sua baixa incidência, apresentam alto risco de causar morte súbita, geralmente decorrente de isquemia miocárdica em surtos cumulativos que, com o tempo, resultam em

fibroses esparsas do miocárdio predispondo a arritmias ventriculares letais por criarem um substrato miocárdico eletricamente instável. Admite-se que os mecanismos envolvidos sejam:

- Origem em ângulo agudo e dobra ou oclusão pela angulação da emergência das artérias coronárias<sup>2</sup>.
- Espasmo coronariano pelo seu movimento de torção<sup>2</sup>.
- Compressão mecânica da artéria anômala entre os troncos das artérias pulmonar e aórtica durante o esforço; a porção inicial da artéria pode ser intramural (dentro da túnica média da aorta), o que pode agravar ainda mais a obstrução coronária, especialmente com a expansão aórtica durante o esforço<sup>2</sup>.

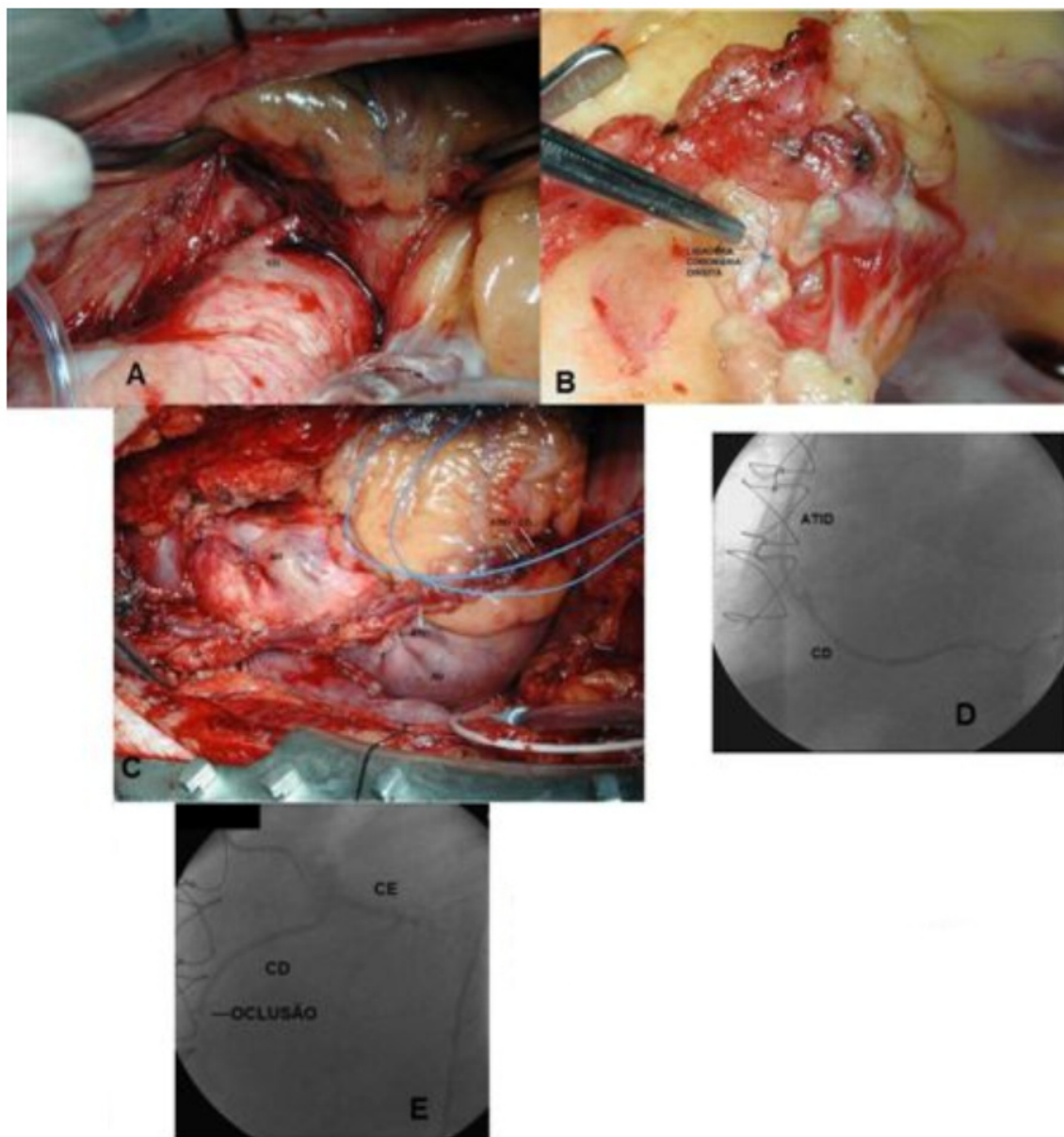
Relatos de casos de morte súbita relacionados a essa anomalia foram feitos por Isner e cols.<sup>7</sup> (um caso) e Roberts e cols.<sup>8</sup> (dois casos), sugerindo que a angulação aguda dessa artéria levaria a interrupção do fluxo coronariano e morte súbita.

A apresentação clínica geralmente é inespecífica,



**Fig. 1** - A cineangiocoronariografia demonstrando origem anômala de coronária direita em óstio único (coronária esquerda). B – ECG – pré estresse. C – ECG pós-cintilografia, com alteração isquêmica parede inferior. D – cintilografia miocárdica demonstrando hipoperfusão em parede inferior.

## Relato de Caso



**Fig. 2** - A imagem intra-operatória demonstrando origem anômala de coronária direita em óstio único (óstio de coronária esquerda). B - ligadura de coronária direita. C - ponte de artéria torácica interna direita para coronária direita. D - cineangiogramiografia com resultado pós-operatório. E - imagem de oclusão de coronária direita (ligadura).

manifestando-se por síncope e dor torácica ao exercício. O diagnóstico dessas malformações pode não ser estabelecido por alterações no eletrocardiograma ou ao teste ergométrico, porém o ecocardiograma, a medicina nuclear e a ressonância magnética podem identificar ou suspeitar da existência dessas anomalias. A confirmação anatômica é dada pela cineangiogramiografia<sup>6</sup>. Uma vez identificada, a prática de esportes deve ser proibida e a correção cirúrgica, quando viável, restaura o fluxo coronariano<sup>6</sup>.

Quanto ao tratamento definitivo da origem anômala coronariana, esse deve ser orientado pela artéria anômala, por sua anatomia e implantação. Pode ser realizado por meio de

cirurgia para reconstrução ou descompressão de seu trajeto, reimplante de coronária em seio coronariano adequado, revascularização do miocárdio e, em alguns casos, uso de técnicas endovasculares com implante de *stents*<sup>9</sup>.

Neste relato documentamos o desafio diagnóstico e terapêutico em um raro caso de anomalia de coronária direita. A despeito do tratamento clínico inicial, com persistência de episódios isquêmicos documentados, foi necessário o tratamento cirúrgico com a técnica baseada na presença de óstio único de ambas as coronárias em seio aórtico esquerdo, limitando o seu reimplante. Realizada a revascularização miocárdica de CD com artéria torácica interna direita e

conseqüente ligadura de CD, mantendo perfusão estável para o maior segmento de músculo cardíaco sob risco.

Trabalhos anteriores sugerem o benefício da ligadura cirúrgica da coronária anômala por evitar fluxo competitivo de enxerto e coronária nativa<sup>10</sup>.

Neste caso, o paciente manteve-se estável durante acompanhamento e apresentou, ao final de doze meses, cintilografia miocárdica com perfusão preservada.

### Potencial Conflito de Interesses

Não há vinculação deste estudo a programas de pós-graduação.

### Fontes de Financiamento

O presente estudo não teve fontes de financiamento externas.

### Vinculação Acadêmica

Não há conflito de interesses.

## Referências

1. Ogden JA. Congenital anomalies of the coronary arteries. *Am J Cardiol.* 1970; 25: 474-9.
2. Sharbaugh MJAH, White RS. Single coronary artery: analysis of the anatomic variation, clinical importance, and report of five cases. *JAMA.* 1974; 230: 243-6.
3. Fitzgerald MJT. *Embriologia humana.* São Paulo: Harper & Row do Brasil, 1980. p. 48.
4. Alexander RW, Griffith GC. Anomalies of the coronary arteries and their significance. *Circulation.* 1956; 14: 800-5.
5. Lipton MJ, Barry WH, Obrez I, Silverman JF, Wexler L. Isolated single coronary artery: diagnosis, angiographic classification, and clinical significance. *Radiology.* 1979; 130: 39-47.
6. Campos ERS. Anomalias congênitas das artérias coronárias. Incidência e classificação. Estudo angiográfico. [dissertação]. São Paulo: Faculdade de Medicina. Universidade de São Paulo; 1981.
7. Ogden JA. Congenital anomalies of the coronary arteries. *Am J Cardiol.* 1970; 25: 474-9.
8. Isner JM, Shen ME, Martin ET, Fortin RV. Sudden unexpected death as a result of anomalous origin of the right coronary artery from the left sinus of Valsalva. *Am J Med.* 1984; 76: 155-8.
9. Roberts WC, Siegal RJ, Zipes DP. Origin of the right coronary artery from the left sinus of Valsalva and its functional consequences: analysis of 10 necropsy patients. *Am J Cardiol.* 1982; 49: 863-8.
10. Kirklin JW, Barrat-Boyes BC. *Cardiac Surgery.* 3rd. ed. New York: Wiley; 2003.
11. Reul RL, Cooley DA, Hallman GL, Reul GJ. Surgical treatment of coronary artery anomalies. *Tex Heart Inst J.* 2002; 29: 299-307.