

Predictores de Viabilidad en Pacientes con Respuesta Negativa a la Ecocardiografía de Estrés con Dobutamina de Baja Dosis

Zainab Abdel-Salam e Wail Nammas

Cardiology Department, Faculty of Medicine, Ain Shams University, Cairo - Egipto

Resumen

Fundamento: La ecocardiografía de estrés con dobutamina de baja dosis es un test específico para predecir disfunción de contractilidad reversible, pero aun así, su sensibilidad es menor que lo ideal.

Objetivo: Evaluar los predictores de recuperación miocárdica contráctil después de la revascularización, en pacientes sin viabilidad en la ecocardiografía de estrés con dobutamina de baja dosis.

Métodos: Treinta pacientes consecutivos fueron seleccionados consecutivamente, que presentaban estenosis coronaria/oclusión significantes, tratables a través de revascularización, anormalidad de motilidad de pared regional en la distribución de la arteria afectada y ausencia de viabilidad en la ecocardiografía de estrés con dobutamina de baja dosis. Los pacientes fueron sometidos a estudio de imagen con ^{99m}Tc-sestamibi en reposo y entonces sometidos a revascularización coronaria exitosa. La ecocardiografía de seguimiento fue realizada tres meses después. Los pacientes fueron clasificados en 2 grupos: grupo 1: con evidencia de recuperación miocárdica contráctil después de la revascularización en la ecocardiografía de seguimiento y grupo 2: sin evidencia de recuperación miocárdica. Los dos grupos fueron comparados en relación a los datos clínicos, ecocardiográficos y de cámara gamma.

Resultados: La media de edad era $52,3 \pm 5,9$ años y 97% eran del sexo masculino. El porcentaje de captación total de ^{99m}Tc-sestamibi fue significativamente más alto en el grupo 1 cuando fue comparado al grupo 2 ($p < 0,01$) y fue el predictor independiente más fuerte de recuperación miocárdica contráctil en el seguimiento de 3 meses en el análisis de regresión multivariada. La curva ROC (*Receiver Operating Characteristic*) mostró que un valor de corte del porcentaje de captación total del ^{99m}Tc-sestamibi uptake de 72%, fue el mejor predictor de la recuperación miocárdica contráctil, con una sensibilidad de 100% y especificidad de 95.7%.

Conclusión: En pacientes sin evidencia de viabilidad en la ecocardiografía de estrés con dobutamina de baja dosis, el porcentaje de captación total del ^{99m}Tc-sestamibi predice, de forma independiente, la recuperación miocárdica contráctil después de la revascularización coronaria. (Arq Bras Cardiol 2011;96(3):188-195)

Palabras clave: Predictores, viabilidad, revascularización, ecocardiograma de estrés con dobutamina.

Introducción

Con el enorme progreso en el campo de revascularización miocárdica en las dos últimas décadas, la predicción de la presencia de miocardio viable adquirió importancia clínica suprema, particularmente en pacientes considerados para tratamiento intervencional¹. La viabilidad del miocardio representa la deficiencia de la función contráctil, que es potencialmente reversible si el flujo sanguíneo fuese restaurado de forma adecuada². Presumiblemente, la mejora en el suministro sanguíneo a las regiones disfuncionales, pero viables, resulta en mejora subsecuente de la función ventricular izquierda regional y global, mejora en los síntomas de insuficiencia cardíaca (IC), capacidad funcional y

supervivencia de largo plazo. Así, una importante consideración es si las áreas hipocinéticas o acinéticas representan miocardio viable con suministro sanguíneo críticamente perjudicado, o tejido cicatricial necrótico irreversiblemente damnificado³. Ese escenario ha sido apoyado por los resultados de varios estudios, donde solamente pacientes con disfunción ventricular izquierda grave, que presentaban miocardio viable, se beneficiaban de la revascularización⁴.

La ecocardiografía bajo estrés farmacológico ha sido aceptada de forma amplia para la identificación de miocardio viable, principalmente debido a su viabilidad, seguridad, precisión diagnóstica y poder pronóstico⁵. El ecocardiograma de estrés con dobutamina (EED) se ha mostrado un método atrayente y cada vez más utilizado en la identificación de miocardio viable, a través de su capacidad de producir un aumento en la contractilidad miocárdica mediado por betabloqueantes adrenoreceptor. Se descubrió que la motilidad de pared en respuesta a la dobutamina es específico para predecir disfunción reversible de la contractilidad, pero aun así, su sensibilidad es menor que la ideal⁶. En un

Correspondencia: Wail Nammas •

Cardiology Department, Faculty of Medicine, Ain Shams University -

Abbassia - Cairo - Egipto - P.O. 11381

E-mail: wnammas@hotmail.com

Artículo recibido en 07/02/10; revisado recibido en 15/09/10;

aceptado en 21/09/10

estudio prospectivo, buscamos explotar los predictores de recuperación contráctil después de revascularización, en pacientes con ausencia de viabilidad en el EED de baja dosis.

Métodos

Selección de pacientes

Prospectivamente, seleccionamos 30 pacientes consecutivos, encaminados de nuestros laboratorios de cateterismo, con estenosis/oclusión coronaria significativa, en el período de Noviembre 2006 a Octubre 2008. Los pacientes fueron considerados elegibles solamente se presentasen anomalía regional de motilidad de pared en la distribución anatómica de las arterias afectadas como fue explicado posteriormente, arterias afectadas tratables a través de revascularización y ausencia de viabilidad en el EED de baja dosis. Estenosis coronaria significativa fue definida como una obstrucción mínima de 70% en por lo menos una arteria coronaria de tamaño considerable, (midiendo 2,5 mm o más en diámetro), vista en dos cortes diferentes. Oclusión coronaria total fue definida como obstrucción luminal de 100% con flujo TIMI (*Thrombolysis In Myocardial Infarction*) grado 0 distal al sitio de obstrucción. Excluimos pacientes con infarto del miocardio reciente o angina inestable en las últimas 4 semanas, estenosis significativa de la arteria coronaria principal izquierda (definida como por lo menos 50% de obstrucción luminal), IC descompensada, protrusión de trombo ventricular izquierdo reciente, enfermedad cardíaca valvular o congénita significativa, cualquier enfermedad miocárdica excepto isquemia, fracción de eyección del ventrículo izquierdo (FEVI) > 40%, bloqueo de ramo, contraindicación al test con dobutamina (por ejemplo, historia de arritmias ventriculares complejas, hipertensión no controlada con presión arterial >180/110) y pacientes con expectativa de vida limitada debido a enfermedad coexistente (por ejemplo: malignidad). Antes de la inclusión, el Término de Consentimiento Libre y Informado fue firmado por todos los pacientes, después de recibir explicaciones sobre el protocolo del estudio, tipo de datos colectados, forma de procesamiento de los datos y el objetivo de la colecta de datos.

El protocolo del estudio fue revisado y aprobado por el Comité Institucional de Investigaciones en Seres Humanos en nuestro centro, en conformidad con las directrices éticas de la Declaración de Helsinki de 1964 y revisadas en 2002.

Definiciones de los factores de riesgo

La presencia de hipertensión fue definida como presión arterial sistólica ≥ 140 mmHg y/o presión arterial diastólica ≥ 90 mmHg, previamente registrada a través de medidas no invasivas obtenidas en el consultorio, que llevaron a alteraciones en el estilo de vida o terapia con medicamentos antihipertensivos. La presencia de diabetes mellitus fue definida como niveles de glicemia de ayuno en el plasma ≥ 126 mg/dl, y/o nivel de glicemia 2 horas post carga ≥ 200 mg/dl, o terapia específica medicamentosa antidiabética. Dislipidemia fue definida como niveles de lipoproteína de baja densidad (HDL-c) >100 mg/dl,

y/o niveles de triglicéridos séricos >150 mg/dl, y/o niveles de lipoproteína de alta densidad (HDL-c) <40 mg/dl en hombres y <50 mg/dl en mujeres.

Evaluación ecocardiográfica basal

La evaluación de la función sistólica ventricular izquierda global y regional fue realizada en todos los pacientes a través de ecocardiografía transtorácica en hasta 48 horas después de la admisión. La ecocardiografía con Doppler fue realizada utilizando equipamiento de ultrasonido Hewlett Packard Sonos 5500 (Hewlett Packard, Andover, Massachusetts, EUA) equipado con capacidad de imagen armónica. Un transductor de 2,5 MHz fue utilizado para obtener imágenes *gold standard* 2D, modo M y Doppler. Los pacientes fueron examinados en la posición de decúbito lateral izquierdo, utilizando los cortes *gold standard* paraesternal y apical. La función sistólica ventricular izquierda fue evaluada a través del corte apical de 4 cámaras y 2 cámaras, usando el método de Simpson biplano modificado. La motilidad de pared regional fue evaluada de acuerdo con el modelo *gold standard* de 16 segmentos recomendado por la Sociedad Americana de Ecocardiografía⁷. Segmentos individuales fueron entonces subagrupados con base en la distribución vascular conocida en territorio descendente anterior izquierdo, territorio circunflejo izquierdo, territorio de la arteria coronaria derecha y segmentos sobrepuestos⁷. La motilidad de pared regional fue evaluado visualmente para cada segmento individualmente, considerando ambos la excursión endocárdica y el engrosamiento sistólico y cada segmento fue sometido a grado de acuerdo con el sistema de score semicuantitativo descrito por Knudsen et al.⁸. Segmentos con bordes endocárdicos mal definidos en 50% o más de su largo fueron considerados no visualizados y recibieron un score igual a 0⁹. El engrosamiento de pared fue evaluado a una distancia de por lo menos 1 cm del segmento adyacente para minimizar el efecto de la motilidad de segmentos adyacentes (*tethering*)¹⁰. La motilidad de pared en un territorio vascular fue considerada anormal si el engrosamiento de la pared era anormal en por lo menos dos segmentos no sobrepuestos contiguos⁷. El índice del score de motilidad de pared (IEMP) fue derivado al dividirse la suma de los scores de los segmentos individuales por el número de segmentos interpretables.

Protocolo de estrés ecocardiográfico

Todos los pacientes fueron sometidos a ecocardiograma de estrés con dobutamina (EED) como es descrito a seguir: dobutamina (Dobutrex®, Lilly, Eli & Cia, Indianapolis, EUA) fue administrada vía infusión intravenosa, con dosis inicial de 5 μ g/kg/minuto, que fue aumentada a 20 μ g/kg/minuto, en niveles de 3 minutos. Los exámenes fueron estandarizados y realizados por el mismo operador. Los cortes *gold standard* fueron registrados a nivel basal y durante cada fase del protocolo de infusión, así como durante la recuperación. Las imágenes fueron digitalizadas en formato de cine loop y guardadas para evaluación y análisis posteriores. Los cortes fueron analizados por un único especialista en ecocardiografía (Z. A.), utilizando el software del aparato de ecocardiografía. El análisis de viabilidad fue realizado durante todas las fases del protocolo. La evaluación visual de la motilidad y

Artículo Original

del engrosamiento de pared fue realizada como descripta anteriormente. La función sistólica ventricular izquierda global y el IEMP fueron evaluados en reposo y al final de cada nivel. La presencia de viabilidad fue definida como mejora en el escore de motilidad de pared regional de por lo menos 1 grado y en por lo menos dos segmentos no sobrepuestos contiguos, juntamente con una reducción de por lo menos 20% en el IEMP global comparado con la evaluación basal¹⁰. El test de estrés fue realizado con los pacientes recibiendo la totalidad de sus medicamentos antiisquémicos y antiinsuficiencia. Todos los pacientes recibían betabloqueantes, inhibidores de la enzima convertidora de angiotensina, estatinas y aspirina.

Protocolo del estudio de imagen con ^{99m}Tc-sestamibi

Los pacientes fueron sometidos a estudio de imagen con ^{99m}Tc-sestamibi, en reposo, con administración de trimetazidina, a través de la técnica de imagen *gold standard*, en hasta 4 días después de la angiografía coronaria, contacto que ningún evento isquémico hubiese sido registrado en el período entre la angiografía coronaria y el estudio de imagen con ^{99m}Tc-sestamibi. Trimetazidina (Vastarel®, Servier, França) fue administrada por vía oral el día anterior al estudio (60 mg dividida en 3 dosis iguales de 8 en 8 horas) y 1 hora antes del comienzo de la realización del estudio (60 mg en dosis única). Una inyección de 25-30 mCi de radiomarcador fue administrada 45-60 minutos antes de la adquisición de las imágenes. Las imágenes fueron adquiridas a través de cámara gama rotativa tipo detector único (GE Starcam 4000i, RU) equipada con colimadores de baja energía de propósito general. Ventanas de energía de 20% fueron respectivamente centradas en los picos de 140-keV del ^{99m}Tc-sestamibi. Treinta y dos imágenes fueron obtenidas en 180°, extendiéndose de la proyección derecha anterior oblicua de 45° a la izquierda posterior oblicua de 45°. Todos los estudios fueron sometidos a verificaciones de control de calidad y correcciones fueron hechas, cuando fue necesario, para no uniformidad de cámara, desvíos del centro de rotación, movimiento del paciente, y el fenómeno de "upward creep"⁸.

Análisis del estudio de imagen con ^{99m}Tc-sestamibi

Dos cardiólogos con experiencia en cardiología nuclear, ciegos en cuanto a los datos clínicos, ecocardiográficos y angiográficos, analizaron las imágenes del estudio con ^{99m}Tc-sestamibi. La designación vascular de los segmentos miocárdicos a la distribución vascular de las grandes arterias coronarias fue realizada de acuerdo con los sistema de escore de 17 segmentos¹¹. El porcentaje de captación de ^{99m}Tc-sestamibi fue evaluado para cada segmento, individualmente. El valor medio del porcentaje de captación de ^{99m}Tc-sestamibi fue calculado para todos los segmentos ventriculares izquierdos (captación total de ^{99m}Tc-sestamibi), así como separadamente, para cada territorio vascular individual.

Revascularización coronaria

Todos los pacientes fueron sometidos a revascularización coronaria a través de angioplastia coronaria percutánea o revascularización del miocardio, de acuerdo con la decisión del clínico responsable. La revascularización fue realizada

hasta 2 semanas después de la angiografía coronaria inicial, siempre que ningún evento isquémico hubiese sido reportado en el período comprendido entre la angiografía coronaria y la revascularización. La decisión fue basada en la presentación clínica, anatomía coronaria y evidencia de isquemia.

Seguimiento ecocardiográfico

La evaluación ecocardiográfica de seguimiento fue realizada 3 meses después de la revascularización para evaluar la función sistólica ventricular izquierda global y regional, como descrito anteriormente. Todas las evaluaciones fueron realizadas off-line por el mismo ecocardiografista (Z. A.) que estaba ciego en cuanto al hecho de que las imágenes habían sido obtenidas antes o después de la revascularización. La ocurrencia de recuperación miocárdica contráctil fue definida como una mejora en el escore de motilidad de pared regional de por lo menos un grado en por lo menos dos segmentos no sobrepuestos contiguos, juntamente con una reducción de por lo menos 20% en el IEMP global, cuando fue comparado con la evaluación basal¹⁰. Durante el seguimiento, los pacientes fueron interrogados en cuanto a la ocurrencia de infarto de miocardio o insuficiencia cardíaca congestiva a través de visitas clínicas, contactos telefónicos, revisiones de historias clínicas o comunicación personal con el médico que hizo el encaminamiento.

Análisis estadístico

Todas las variables continuas fueron presentadas como media \pm DE, se presentasen distribución normal. Los datos fueron testeados para distribución normal utilizando el test de Kolmogorov-Smirnov. Variables categóricas fueron descriptas con frecuencias (porcentajes) absolutas y relativas. De acuerdo con la definición encima de recuperación miocárdica contráctil, los pacientes fueron clasificados en 2 grupos: grupo 1 con evidencia de recuperación miocárdica contráctil verdadera después de la revascularización en la ecocardiografía de seguimiento; y grupo 2, sin evidencia de recuperación. Los dos grupos fueron comparados en relación a las características clínicas, ecocardiográficas, de cámara gamma y angiográficas de los pacientes a través del test *t* no pareado para variables continuas con distribución normal y el test de Chi-cuadrado de Pearson para variables categóricas. El análisis de regresión multivariada fue realizada para identificar los predictores independientes de recuperación miocárdica contráctil después de la revascularización, en la cual la variable dependiente era la variable de interés de desenlace, mientras que los factores adicionados al modelo incluían el valor medio del porcentaje de captación de ^{99m}Tc-sestamibi por todos los segmentos ventriculares izquierdos (captación total de ^{99m}Tc-sestamibi), así como aquel evaluado separadamente, para cada territorio vascular individual, la FEVI media de reposo y el IEMP antes de la revascularización. Eventualmente, una curva ROC (receiver-operating characteristics) fue generada para identificar el valor del punto de corte del porcentaje de captación total de ^{99m}Tc-sestamibi que mejor predecía la recuperación miocárdica contráctil después de la revascularización. El valor de corte ideal fue definido como el valor que resultaba en la mayor área bajo la curva (AUC). Finalmente, 20 casos fueron seleccionados al azar para

análisis de variabilidad intraobservador. La evaluación de la variabilidad fue realizada a través de análisis de regresión lineal. Todos los análisis fueron bilaterales y un valor de probabilidad de $P < 0,05$ fue considerado estadísticamente significativo. Los análisis fueron realizados con el software estadístico SPSS versión 12.0 (SPSS Inc., Chicago, IL, EUA).

Resultados

Características demográficas basales

De un total de 61 pacientes con estenosis/oclusión coronaria significativa, tratable por revascularización y anomalía de motilidad de pared regional en la distribución anatómica de las arterias afectadas, durante el período del estudio, 31 presentaron evidencia de viabilidad por el EED de baja dosis, mientras que 30 no presentaron evidencia. Todos los pacientes con viabilidad positiva en el EED de baja dosis fueron sometidos a revascularización coronaria. De acuerdo con la definición anteriormente mencionada de recuperación miocárdica contráctil en la ecocardiografía de seguimiento de 3 meses, había 27 pacientes (87,1%) con evidencia de recuperación miocárdica contráctil después de la revascularización y 4 (12,9%) sin evidencia de recuperación. Un total de 30 pacientes consecutivos sin evidencia de viabilidad en el EED de baja dosis fue incluido en el estudio actual, que fueron sometidos a revascularización coronaria para estenosis/oclusión coronaria significativa. Todos los pacientes completaron el período de seguimiento de 3 meses y ningún paciente relató algún evento clínico durante el período de la revascularización a la evaluación ecocardiográfica de seguimiento. De acuerdo con la definición anteriormente mencionada de recuperación miocárdica contráctil en la ecocardiografía de seguimiento, había 7 pacientes (23,3%) con evidencia de recuperación miocárdica contráctil después de la revascularización (grupo 1), y 23 (76,7%) sin evidencia de recuperación (grupo 2). De la muestra total (61 pacientes), el EED de baja dosis predijo la recuperación miocárdica contráctil después de la revascularización con una sensibilidad de 79,4% y especificidad de 85,2%¹¹.

La revascularización fue exitosa y completa en todos los pacientes. Todos los pacientes en el grupo 1 fueron revascularizados a través de revascularización coronaria, mientras que en el grupo 2, 5 pacientes (21,7%) fueron tratados a través de angioplastia coronaria percutánea y 18 (78,3%) por revascularización coronaria ($p > 0,05$). Las características demográficas de toda la muestra, así como de los dos grupos individuales son mostradas en la Tabla 1. La media de la edad era $52,3 \pm 5,9$ años, y 97% de los pacientes eran del sexo masculino. Diabetes mellitus era más frecuente en el grupo 2, en comparación con el grupo 1 (69,6% vs 28,6% respectivamente, $p < 0,05$). De otro modo, ninguna diferencia estadísticamente significativa fue encontrada entre los dos grupos, en relación a cualquier característica demográfica.

Datos ecocardiográficos

La Tabla 2 muestra los datos del EED de toda la muestra, así como de los 2 grupos individuales. A nivel basal, la FEVI

media de la muestra como un todo era $24 \pm 4\%$, mientras que el IEMP medio era $2,7 \pm 0,15$. Ninguna diferencia estadísticamente significativa fue observada entre los dos grupos en relación a cualquier dato del EED (Tabla 2). En el seguimiento de 6 meses, la FEVI media era de $30 \pm 4\%$ vs $24 \pm 4\%$, mientras que el IEMP medio era $2,3 \pm 0,07$ vs $2,6 \pm 0,24$, en el grupo 1 cuando fue comparado al grupo 2, respectivamente ($p < 0,05$ para ambos).

El protocolo del EED fue bien tolerado por todos los pacientes, sin grandes efectos colaterales durante o después del test.

Datos de cámara gamma

La Tabla 3 muestra los datos de la cámara gamma con ^{99m}Tc-sestamibi de la muestra como un todo, bien como de los dos grupos individuales. El porcentaje de captación total de ^{99m}Tc-sestamibi fue significativamente más alta en

Tabla 1 - Características clínicas basales de la muestra total y de dos grupos individuales

	Muestra total (N=30)	Grupo 1 (N=7)	Grupo 2 (N=23)
Edad (años)	52.3 ± 5.9	52.3 ± 3.7	52.3 ± 6.6
Sexo masculino	29 (97)	6 (85.7)	18 (78.3)
Diabetes mellitus	18 (60)	2 (28.6)	16 (69.6) *
Hipertensión	18 (60)	4 (57.1)	14 (60.9)
Fumante	25 (83.3)	5 (71.4)	20 (86.9)
Dislipidemia	7 (23.3)	2 (28.6)	5 (21.7)

Variables continuas son presentadas como media ± DE, mientras que variables categóricas son presentadas como números (porcentaje); ECI indica enfermedad cardíaca isquémica; * indica $p < 0,05$.

Tabla 2 - Datos ecocardiográficos de la muestra total y de dos grupos individuales

	Muestra total (N=30)	Grupo 1 (N=7)	Grupo 2 (N=23)
FEVI (%) basal	24 ± 4	24 ± 3	24 ± 4
ICS basal	2.7 ± 0.16	2.7 ± 0.06	2.6 ± 0.25
FEVI (%) con dobutamina de baja dosis	24 ± 4	24 ± 4	24 ± 4
PAS basal	119 ± 14	115 ± 16	123 ± 12
PAS con dobutamina de baja dosis	125 ± 14	122 ± 14	128 ± 14
PAD basal	86 ± 8	89 ± 9	83 ± 7
PAD con dobutamina de baja dosis	82 ± 6	84 ± 6	79 ± 6
FC basal	71 ± 9	73 ± 10	69 ± 9
FC con dobutamina de baja dosis	77 ± 9	79 ± 10	75 ± 9

Todas las variables son presentadas como media ± DE; FEVI - fracción de eyección del ventrículo izquierdo; ICS - índice de contractilidad segmentar; PAS - presión arterial sistólica; PAD - presión arterial diastólica; FC - frecuencia cardíaca.

Tabla 3 - Datos de cámara gamma data de dos grupos de estudio individuales

	Grupo 1 (N=7)	Grupo 2 (N=23)
% total de captación de ^{99m} Tc-sestamibi	77.6 ± 2.6	64.4 ± 8.9 *
% de captación de ^{99m} Tc-sestamibi por los segmentos de la ADA	90 ± 12.4	78.2 ± 19 *
% captación de ^{99m} Tc-sestamibi por los segmentos de la ACx	86 ± 5.9	89.2 ± 14.3
% captación de ^{99m} Tc-sestamibi por los segmentos de la ACD	62.1 ± 17.8	48.7 ± 20.7

Todas las variables son presentadas como media ± DE; ADA indica arteria descendente anterior izquierda; ACx, arteria circunfleja izquierda; ACD, arteria coronaria derecha; * indica p < 0,05.

el grupo 1, cuando fue comparada al grupo 2 (78 ± 3% vs 64 ± 9% respectivamente, p < 0,01). De forma similar, el porcentaje de captación de ^{99m}Tc-sestamibi por los segmentos en el territorio de la arteria coronaria descendente anterior izquierda fue significativamente más alta en el grupo 1, cuando fue comparado al grupo 2 (90 ± 12% vs 78 ± 19% respectivamente, p < 0,01).

Predictores independientes de recuperación contráctil

El análisis de regresión multivariada mostró que el porcentaje de captación total de ^{99m}Tc-sestamibi y de la captación por los segmentos en el territorio de la arteria coronaria descendente anterior izquierda fueron predictores independientes de la recuperación miocárdica contráctil en seguimiento de 3 meses después de la revascularización, con el primero valor siendo el predictor independiente más fuerte (Tabla 4).

Tabla 4 - Modelo de regresión lineal multivariado demostrando los predictores independientes de recuperación miocárdica contráctil en seguimiento de 3 meses después de la revascularización

	Coefficiente B	Valor de p
% captación total de ^{99m} Tc-sestamibi	2.5	0.003
% de captación de ^{99m} Tc-sestamibi pelos segmentos da ADA	1.6	0.042
% captación de ^{99m} Tc-sestamibi por los segmentos de la ACx	0.4	0.626
% captación de ^{99m} Tc-sestamibi por los segmentos de la ACD	-0.02	0.959
FEVI (%) basal	-0.08	0.276
ICS basal	-0.2	0.290

ADA - arteria descendente anterior izquierda; ACx - arteria circunfleja izquierda; ACD - arteria coronaria derecha; FEVI - fracción de eyección del ventrículo izquierdo; ICS - índice de contractilidad segmentar.

Valor de corte como predictor de recuperación miocárdica contráctil

La curva ROC (receiver operating characteristic) reveló que un valor de corte del porcentaje de captación total de ^{99m}Tc-sestamibi de 72% fue el mejor predictor de recuperación miocárdica contráctil a los 3 meses después de la revascularización, con una área bajo la curva (AUC) = 0,957 (IC95% = 0,812 la 0,994, p < 0,001). Utilizando ese valor de corte de 72%, el porcentaje de captación total de ^{99m}Tc-sestamibi presentó una sensibilidad de 100% y especificidad de 95,7%, para predecir recuperación miocárdica contráctil después de la revascularización (Figura 1).

El análisis de variabilidad intraobservador reveló una correlación próxima entre evaluaciones repetidas de motilidad de pared regional por un único operador, con un coeficiente de correlación r = 0,92.

Discusión

La evaluación de la viabilidad miocárdica es una de las áreas más desafiantes de la cardiología moderna. El gold standard para la presencia de viabilidad es la mejora en la contractilidad global y/o regional después de la revascularización miocárdica¹². Entre tanto, la elección de un paciente para revascularización depende de la consecuente “esperada” recuperación de la función contráctil en el área comprometida. En relación a eso, la capacidad de la dobutamina de baja dosis de producir una respuesta contráctil en segmentos miocárdicos disfuncionales, pero viables,

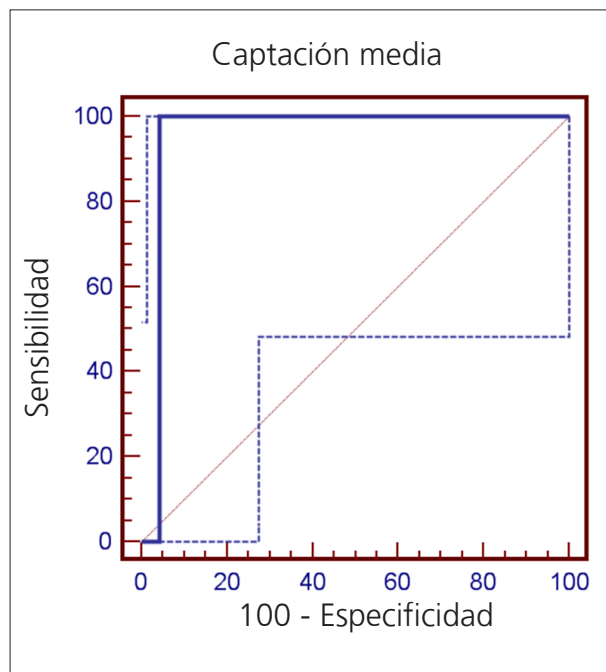


Figura 1 - Curva ROC (Receiver Operating Characteristic) demostrando que el valor de corte del porcentaje de captación total del ^{99m}Tc-sestamibi de 72%, presentó el mejor valor predictivo de recuperación miocárdica contráctil 3 meses después de la revascularización, con área bajo la curva (AUC) de = 0,957 (intervalo de confianza de 95% = 0,812 la 0,994, p < 0,001). Línea continua - curva para porcentaje de captación de ^{99m}Tc-sestamibi.

que son irrigados por arterias con oclusión o gravemente estenosadas han sido una cuestión controvertida. Algunos estudios anteriores relataron la capacidad limitada de hasta aun dosis bajas de dobutamina de revelar la presencia de miocardio viable en presencia de estenosis coronaria grave o oclusión total, donde el flujo coronario de reserva está agotado y la perfusión miocárdica de reposo está gravemente reducida¹³. Un metanálisis de seis estudios (287 pacientes) que utilizaron el EED para predecir la mejora de la función sistólica ventricular izquierda después de revascularización mostró sensibilidad y especificidad ponderada media de 57 y 73%, con VPP y VPN de 63 y 68%¹⁴.

Alteraciones estructurales complejas ocurren en miocardio disfuncional viable a nivel de cardiomiocitos y matriz extracelular¹⁵, lo que incluye anomalías ultraestructurales vistas a través de microscopía electrónica¹⁶. Además de eso, marcadores indirectos de apoptosis han sido recientemente demostrados en más miocitos cardíacos hibernados gravemente comprometidos¹⁷. Además de eso, la reducción en la área de uniones gap en el miocardio hibernado puede interferir con la coordinación local de la contracción miocárdica¹⁸. Otras alteraciones patofisiológicas en el miocardio disfuncional - pero viable - incluyen depleción de energía¹⁹ y disminución de la responsividad al calcio²⁰. De modo general, pueden dificultar la respuesta contráctil a la dobutamina de baja dosis, con una subsecuente gran proporción de resultados falso negativos al EED y una sensibilidad resultante sub óptima⁶.

La cuestión de predicción de la recuperación miocárdica contráctil después de la revascularización han sido controvertida por largo tiempo. Estudios anteriores en la literatura no proveyeron datos consistentes para determinar los predictores específicos de la recuperación contráctil potencial. Algunos estudios destacaron la importancia de las colaterales coronarias al territorio arterial relacionado al infarto como un predictor de la presencia de viabilidad miocárdica subyacente y potencial recuperación miocárdica contráctil después de la revascularización^{21,22}. En términos generales, es siempre recomendado buscar miocardio viable antes de la revascularización de una arteria coronaria ocluida; entre tanto, aun no hay método práctico y al mismo tiempo sensible para evaluar la viabilidad miocárdica en el laboratorio de cateterismo²¹.

Hasta donde sabemos, el presente estudio es el primero en la literatura en reportar que el porcentaje de captación total de ^{99m}Tc-sestamibi, y el porcentaje de captación por los segmentos en el territorio de la arteria coronaria descendente anterior izquierda, fueron predictores independientes de la "real" recuperación miocárdica contráctil en el seguimiento de 3 meses después de la revascularización, en un grupo muy específico de pacientes con ausencia de viabilidad en el EED de baja dosis. Adicionalmente, un valor de corte de 72% del porcentaje de captación predijo la recuperación contráctil, con excelente sensibilidad y especificidad. Entre tanto, el presente estudio no compara los dos métodos (EED de baja dosis y estudio de imagen con ^{99m}Tc-sestamibi) y una supuesta superioridad del estudio de imagen con ^{99m}Tc-sestamibi sobre el EED de baja dosis no puede ser defendida. Además de eso, aun cuando la función sistólica de reposo no muestra recuperación después de la revascularización, la presencia de

viabilidad parcial es probablemente benéfica para la reserva contráctil, tolerancia al ejercicio, prevención de remodelación y supervivencia; la revascularización aun puede ser benéfica en ese grupo de pacientes²³.

En el presente estudio, empleamos un protocolo de estudio de imagen de reposo con ^{99m}Tc-sestamibi después de la administración oral de trimetazidina.

Evidencias sólidas indican que el ^{99m}Tc-sestamibi de reposo puede ser un buen marcador de viabilidad²⁴⁻²⁶. La trimetazidina y el ^{99m}Tc-sestamibi comparten el mismo blanco intracelular: la mitocondria. Como existe reserva metabólica en el estado de hibernación, la trimetazidina puede explotar esa reserva a través del aumento del metabolismo mitocondrial. Un estudio demostró que la trimetazidina estaba asociada con un aumento en la captación de ^{99m}Tc-sestamibi en áreas miocárdicas infartadas, pero viables, y declaró que ese aumento estaba probablemente relacionado a la mejora en el metabolismo oxidativo mitocondrial, que es esencial para la retención del ^{99m}Tc-sestamibi. Concluyeron que la asociación de la administración de trimetazidina con cámara gamma de perfusión con ^{99m}Tc-sestamibi puede representar una forma mejor de detección de miocardio viable²⁷.

Nuestros resultados sugieren que la ausencia de diabetes mellitus también fue capaz de predecir la presencia de viabilidad, aunque no haya sido un predictor independiente en el análisis de regresión multivariada. Un estudio anterior realizado por Auerbach et al.²⁸ relató que, además de los síntomas anginosos, ninguna relación estadísticamente significativa fue encontrada entre la presencia de viabilidad (detectada por la tomografía de emisión de positrones) y cualquiera de las características clínicas, incluyendo diabetes²⁸. Hallazgos inconsistentes reflejaron la naturaleza heterogénea de la enfermedad de base, la falta de uniformidad en la selección de pacientes y protocolos de estudio entre los diferentes estudios.

Limitaciones del estudio

Nuestros hallazgos fueron basados en un único centro de estudio con una muestra relativamente pequeña de pacientes, un hecho que vuelve difícil generalizar nuestros resultados para todos los pacientes que son sometidos a la estratificación de riesgo a fin de predecir la recuperación contráctil después de la revascularización. Estudios multicéntricos utilizando el mismo protocolo y con un número mayor de pacientes son necesarios.

Adicionalmente, el número de pacientes que recuperó la contractilidad adecuada fue muy pequeño; de esa forma, los resultados del presente estudio deberían ser considerados con cautela. Además de eso, el período de seguimiento de tres meses puede haber sido inadecuado para permitir la recuperación de algunos segmentos disinérgicos, pero viables, lo que podría ser traducido como una mejor tasa de recuperación miocárdica contráctil. El atraso en la recuperación puede aun ocurrir en un número significativo de segmentos hasta una mediana de 14 meses después de la revascularización, un hecho que exige evaluaciones repetidas después de períodos más largos de seguimiento. El hecho de que todos los pacientes estaban recibiendo betabloqueantes antes del test de estrés con dobutamina

Artículo Original

puede haber contribuido a una proporción significativa de resultados falso negativos, ya que es sabido que ese medicamento interfiere en la sensibilidad del test de estrés con dobutamina. Una posible limitación del presente estudio es que no provee una comparación directa entre el test de estrés con dobutamina y la cámara gamma de perfusión con ^{99m}Tc -sestamibi. Llevando en consideración el hecho que el test de imagen por resonancia magnética es considerado el *gold standard* para detección de viabilidad, el hecho de que los pacientes no fueron sometidos a esa modalidad de evaluación puede constituir otra limitación. Otra limitación del estudio es la falta de métodos cuantitativos para medir el engrosamiento sistólico; al revés de eso, el operador adoptó apenas la evaluación visual. Entre tanto, el problema de la variabilidad intraobservador puede ser minimizado por fuerte adherencia a estándares metodológicos nuevos y comunes.

Finalmente, la angiografía coronaria de seguimiento no fue realizada, de forma que reestenosis o reoclusión no pueden ser excluidas de forma definitiva, algo que perjudicaría la recuperación contráctil inicialmente obtenida. Entre tanto, ningún paciente reportó evento clínico alguno durante el período de la revascularización a la evaluación ecocardiográfica de seguimiento.

Conclusión

Nuestros datos sugieren que la recuperación miocárdica contráctil después de la revascularización en pacientes sin evidencia de viabilidad en la ecocardiografía de estrés con dobutamina (EED) puede ser prevista de forma independiente por el porcentaje de captación total de ^{99m}Tc -sestamibi y de la captación por los segmentos en el territorio de la arteria descendente anterior (ADA) izquierda. Un valor de corte del

porcentaje de captación total de ^{99m}Tc -sestamibi de 72% fue el mejor predictor de la recuperación miocárdica contráctil tres meses después de la revascularización.

Implicaciones Clínicas

Pacientes con disfunción ventricular isquémica izquierda, cuyas arterias coronarias son tratables a través de revascularización y que no presentan evidencia de viabilidad en el EED, pueden aun tener alguna esperanza de obtener recuperación miocárdica contráctil significativa después de la revascularización, si presentan un "amplio" porcentaje de captación total de ^{99m}Tc -sestamibi, especialmente en la ausencia de diabetes mellitus. Lo opuesto también es verdad, entre tanto: debido a la relativamente baja especificidad de la cámara gamma de perfusión para detectar la viabilidad, el EED puede ser realizado en pacientes con viabilidad positiva a través de la cámara gamma de perfusión. Aun así, el uso rutinario de ambas modalidades conjuntamente en todos los pacientes no puede ser recomendado, pues no sería costo-efectivo.

Potencial Conflicto de Intereses

Declaro no haber conflicto de intereses pertinentes.

Fuentes de Financiamiento

El presente estudio no tuvo fuentes de financiamiento externas.

Vinculación Académica

No hay vinculación de este estudio a programas de postgrado.

Referencias

1. Dilsizian V, Bonow RO. Current diagnostic techniques of assessing myocardial viability in patients with hibernating and stunned myocardium. *Circulation*. 1993;87(1):1-20.
2. Hoffmann R. Stress echocardiography before and after interventional therapy. In: Marwick TH (ed.) *Cardiac stress testing and imaging: a clinician's guide*. New York: Churchill Livingstone; 1996. p. 355-67.
3. Beller GA. Comparison of ^{201}Tl scintigraphy and low-dose dobutamine echocardiography for the noninvasive assessment of myocardial viability. *Circulation*. 1996;94(11):2712-9.
4. Jiménez Borreguero LJ, Ruiz-Salmerón R. Assessment of myocardial viability in patients before revascularization. *Rev Esp Cardiol*. 2003;56(7):721-33.
5. Marwick TH. Stress echocardiography. *Heart*. 2003;89(1):113-8.
6. Grayburn PA. Defining the threshold of myocardial viability by dobutamine echocardiography. *Int J Cardiol*. 2003;90(1):31-2.
7. Schiller NB, Shah PM, Crawford M, DeMaria A, Devereux R, Feigenbaum H, et al. Recommendations for quantitation of the left ventricle by two-dimensional echocardiography. American Society of Echocardiography Committee on Standards, Subcommittee on Quantitation of Two-Dimensional Echocardiograms. *J Am Soc Echocardiogr*. 1989;2(5):358-67.
8. Knudsen AS, Darwish AZ, Nørgaard A, Gøtzsche O, Thygesen K. Time course of myocardial viability after acute myocardial infarction: an echocardiographic study. *Am Heart J*. 1998;135(1):51-7.
9. Chaudhry FA, Singh B, Galatro K. Reversible left ventricular dysfunction. *Echocardiography*. 2000;17(5):495-506.
10. Meluzín J, Cerný J, Frélich M, Stetka F, Spinarová L, Popelová J, et al. Prognostic value of the amount of dysfunctional but viable myocardium in revascularized patients with coronary artery disease and left ventricular dysfunction. Investigators of this Multicenter Study. *J Am Coll Cardiol*. 1998;32(4):912-20.
11. American Heart Association Writing Group on Myocardial Segmentation and Registration for Cardiac Imaging. Standardized myocardial segmentation and nomenclature for tomographic imaging of the heart: a statement for healthcare professionals from the Cardiac Imaging Committee of the Council on Clinical Cardiology of the American Heart Association. *Circulation*. 2002;105(4):539-42.
12. Hendel RC, Chaudhry FA, Bonow RO. Myocardial viability. *Curr Probl Cardiol*. 1996;21(3):145-221.
13. Bonow RO. Contractile reserve and coronary blood flow reserve in collateral-dependent myocardium. *J Am Coll Cardiol*. 1999;33(3):705-7.
14. Schinkel AF, Bax JJ, Poldermans D, Elhendy A, Ferrari R, Rahimtoola SH. Hibernating myocardium: diagnosis and patient outcomes. *Curr Probl Cardiol*. 2007;32(7):375-410.

15. Vanoverschelde JL, Wijns W, Borgers M, Heyndrickx G, Depré C, Flameng W, et al. Chronic myocardial hibernation in humans. From bedside to bench. *Circulation*. 1997;95(7):1961-71.
16. Ausma J, Cleutjens J, Thoné F, Flameng W, Ramaekers F, Borgers M. Chronic hibernating myocardium: interstitial changes. *Mol Cell Biochem*. 1995;147(1-2):35-42.
17. Valen G. The basic biology of apoptosis and its implications for cardiac function and viability. *Ann Thorac Surg*. 2003;75(2):S656-60.
18. Saffitz JE, Yamada KA. Do alterations in intercellular coupling play a role in cardiac contractile dysfunction? *Circulation*. 1998;97(7):630-2.
19. Elsässer A, Müller KD, Skwara W, Bode C, Kübler W, Vogt AM. Severe energy deprivation of human hibernating myocardium as possible common pathomechanism of contractile dysfunction, structural degeneration and cell death. *J Am Coll Cardiol*. 2002;39(7):1189-98.
20. Heusch G, Rose J, Skyschally A, Post H, Schulz R. Calcium responsiveness in regional myocardial short-term hibernation and stunning in the in situ porcine heart. Inotropic responses to postextrasystolic potentiation and intracoronary calcium. *Circulation*. 1996;93(8):1556-66.
21. Kumbasar D, Akyürek O, Dincer I, Atmaca Y, Kiliçkap M, Erol C, et al. Good collaterals predict viable myocardium. *Angiology*. 2007;58(5):550-5.
22. Abdel-Salam Z, Nammás W. Predictors of myocardial contractile recovery after coronary revascularization in patients with prior myocardial infarction. *Cardiovasc Revasc Med*. 2010;11(1):2-7.
23. Balcells E, Powers ER, Lepper W, Belcik T, Wei K, Ragosta M, et al. Detection of myocardial viability by contrast echocardiography in acute infarction predicts recovery of resting function and contractile reserve. *J Am Coll Cardiol*. 2003;41(5):827-33.
24. Kauffman GJ, Boyne TS, Watson DD, Smith WH, Beller GA. Comparison of rest thallium-201 imaging and rest technetium-99m sestamibi imaging for assessment of myocardial viability in patients with coronary artery disease and severe left ventricular dysfunction. *J Am Coll Cardiol*. 1996;27(7):1592-7.
25. Dilsizian V, Arrighi JA, Diodati JG, Quyyumi AA, Alavi K, Bacharach SL, et al. Myocardial viability in patients with chronic coronary artery disease: comparison of 99mTc-sestamibi with thallium reinjection and (18F) fluorodeoxyglucose. *Circulation*. 1994;89(2):578-87.
26. Udelsón JE, Coleman PS, Metherall J, Pandian NG, Gomez AR, Griffith JL, et al. Predicting recovery of severe regional ventricular dysfunction. Comparison of resting scintigraphy with 201Tl and 99mTc-sestamibi. *Circulation*. 1994;89(6):2552-61.
27. Ciavolella M, Greco C, Tavolaro R, Tanzilli G, Scopinaro F, Campa PP. Acute oral trimetazidine administration increases resting technetium 99m sestamibi uptake in hibernating myocardium. *J Nucl Cardiol*. 1998;5(2):128-33.
28. Auerbach MA, Schöder H, Hoh C, Gambhir SS, Yaghoubi S, Sayre JW, et al. Prevalence of myocardial viability as detected by positron emission tomography in patients with ischemic cardiomyopathy. *Circulation*. 1999;99(22):2921-6.