

# Análise Retrospectiva de Fatores de Risco para Complicações Relacionadas com Ablação Química na Cardiomiopatia Hipertrofica Obstrutiva

*Retrospective Analysis of Risk Factors for Related Complications of Chemical Ablation on Hypertrophic Obstructive Cardiomyopathy*

Cheng-Yang Li<sup>1</sup> e Yun-Qi Shi<sup>2</sup>

Department of Cardiology - Liaoning Provincial Jin Qiu Hospital,<sup>1</sup> Liaoning Province – China

Department of Cardiology - Liaoning Provincial People's Hospital,<sup>2</sup> Liaoning Province – China

## Resumo

**Fundamento:** A análise dos fatores de risco para previsão de complicações relacionadas não foi relatada até o momento.

**Objetivo:** Este estudo tem como objetivo investigar retrospectivamente os fatores de risco de complicações relacionadas da ablação miocárdica septal transluminal percutânea (PTSMA) para cardiomiopatia hipertrofica obstrutiva (CMHO).

**Método:** Dados clínicos e resultados de acompanhamento de um ano de pacientes com CMHO submetidos a PTSMA entre janeiro de 2000 e julho de 2013 no Departamento de Cardiologia do Hospital Popular da Província de Liaoning, província de Liaoning, China, foram analisados retrospectivamente para determinar fatores de risco para complicações operatórias com análise de regressão logística múltipla. Todos os valores de *p* são bilaterais, com valores de *p* < 0,05 sendo considerados estatisticamente significativos.

**Resultados:** Entre os 319 pacientes com CMHO, a PTSMA foi realizada em 224 pacientes (120 homens e 104 mulheres, com idade média de 48,20 ± 14,34 anos). A incidência de complicações relacionadas ao procedimento PTSMA foi de 36,23% (66/224), incluindo três mortes cardíacas, dois choques cardíacos, um infarto do miocárdio com supradesnivelamento de ST, duas fibrilações ventriculares e 20 bloqueios atrioventriculares (AV) de terceiro grau (quatro pacientes receberam implantes de marca-passo permanente), 32 bloqueios completos de ramo direito, dois bloqueios completos de ramo esquerdo e quatro complicações relacionadas com a punção. Após análise de regressão logística multivariada, verificou-se que idade, sexo, doenças coronarianas, diabetes, frequência cardíaca, função cardíaca à admissão, número de ablações septais e volume de álcool não foram fatores de risco independentes correlacionados com as complicações totais, exceto para hipertensão (OR: 4,856; IC 95%: 1,732-13,609). A experiência principiante parece estar associada à ocorrência de complicações.

**Conclusão:** A hipertensão arterial foi um fator de risco independente para complicações relacionadas com o procedimento de PTSMA. Pode ser muito mais seguro e eficiente se os procedimentos de PTSMA forem restritos a centros experientes, de acordo com os resultados da análise para a curva de aprendizado. (Arq Bras Cardiol. 2019; 112(4):432-438)

**Palavras-chave:** Cardiomiopatia Hipertrofica/prevenção e controle; Ablação Miocárdica Transluminal Percutânea; Disfunção Ventricular Esquerda/complicações.

## Abstract

**Background:** The analysis of risk factors for predicting related complications has not been reported to date.

**Objective:** This study aims to investigate the risk factors of related complications of percutaneous transluminal septal myocardial ablation (PTSMA) for hypertrophic obstructive cardiomyopathy (HOCM) retrospectively.

**Method:** Clinical data, and one-year follow-up results of patients with HOCM, who underwent PTSMA between January 2000 and July 2013 in the Department of Cardiology, Liaoning Province People's Hospital, Liaoning Province, China, were retrospectively analyzed to determine risk factors for operative complications with multiple logistic regression analysis. All *p* values are two-sided, with values of *p* < 0.05 being considered statistically significant.

**Results:** Among 319 patients with HOCM, PTSMA was performed in 224 patients (120 males and 104 females, mean age was 48.20 ± 14.34 years old). The incidence of PTSMA procedure-related complications was 36.23% (66/224), which included three cardiac deaths, two cardiac shocks, one ST-segment elevated myocardial infarction, two ventricular fibrillations, 20 third-degree atrioventricular (AV) blocks (four patients were implanted with a permanent pacemaker (PPM)), 32 complete right bundle branch blocks, two complete left bundle branch blocks, and four puncture-related complications. After multivariate logistic regression analysis, it was found that age, gender, coronary artery diseases, diabetes, heart rate, cardiac function on admission, the number of septal ablations, and the volume of alcohol were not independent risk factors correlated to the whole complications, except for hypertension (OR: 4.856; 95% CI: 1.732-13.609). Early experience appears to be associated with the occurrence of complications.

**Conclusion:** Hypertension was an independent risk factor for PTSMA procedure-related complications. It might be much safer and more efficient if PTSMA procedures are restricted to experienced centers, according to the analysis results for the learning curve. (Arq Bras Cardiol. 2019; 112(4):432-438)

**Keywords:** Cardiomyopathy, Hypertrophic/prevention and control; Myocardial, Percutaneous Transluminal Septal Myocardial Ablation (PTSMA); Ventricular Dysfunction Left/complications.

Full texts in English - <http://www.arquivosonline.com.br>

Correspondência: Cheng-Yang Li •

Nº. 317 XIAONAN Street. 110016, Shenhe District, Shenyang City, Liaoning Province – China

E-mail: chengyanglisvip@163.com

Artigo recebido em 23/03/2018, revisado em 19/07/2018, aceito em 15/08/2018

### Introdução

A cardiomiopatia hipertrófica obstrutiva (CMHO) é definida como hipertrofia miocárdica primária com obstrução dinâmica da via de saída do ventrículo esquerdo (VSVE) e disfunção diastólica do ventrículo esquerdo (VE). A CMHO, que induz sintomas de angina, dispneia e síncope, é um distúrbio geneticamente determinado, causado por mutações em genes que codificam proteínas contráteis sarcoméricas.<sup>1</sup> A miectomia tem provado ser capaz de melhorar a sobrevida em curto e médio prazo em pacientes com CMHO com sintomas refratários a fármacos.<sup>2,3</sup> Com o desenvolvimento de técnicas e equipamentos para intervenção coronária percutânea, a ablação miocárdica septal transluminal percutânea (PTSMA) tornou-se uma alternativa à miectomia com uma década de história.<sup>4,5</sup> Entretanto, apesar dos avanços no julgamento da indicação, habilidade operacional, tratamento clínico ideal e manejo de complicações, as complicações relacionadas com a PTSMA permanecem elevadas durante o período perioperatório. A complicação mais comum é o bloqueio de ramo direito. As complicações mais significativas incluem bloqueio de condução de alto grau que necessita de marca-passo definitivo, infarto agudo do miocárdio, choque cardíaco, morte cardíaca, complicações no local da punção.<sup>6-8</sup> Infelizmente, apenas os preditores de desfecho em acompanhamento de longo prazo foram analisados.<sup>7,9</sup> A análise dos fatores de risco para prever complicações relacionadas não foi relatada até o momento. Neste relatório, tentamos identificar os fatores de risco relacionados com as complicações do procedimento PTSMA, realizando uma revisão retrospectiva de 319 pacientes com CMHO.

### Métodos

A população do estudo foi composta por 319 pacientes com CMHO, que foram encaminhados ao Departamento de Cardiologia do Hospital da Província de Liaoning na China e foram considerados para terapia de redução de septo com PTSMA entre janeiro de 2000 e julho de 2013. Entre esses 319 pacientes, 258 atenderam aos critérios de inclusão para terapia de redução septal com gradiente de VSVE (GVSVE) em repouso  $\geq 30$  mmHg ou GVSVE induzida por exercício  $\geq 50$  mmHg.<sup>9</sup> Os critérios diagnósticos para CMHO foram espessura da parede diastólica final  $> 15$  mm e VE não dilatado com fração de ejeção (FE)  $\geq 50\%$ .<sup>10</sup> Os critérios de exclusão foram hipertrofia decorrente de outras causas ( $n = 17$ ), história de infarto do miocárdio ( $n = 10$ ) e intervenção prévia com PTSMA ( $n = 7$ ) ou miectomia septal ( $n = 0$ ). Pacientes com doença arterial coronariana (DAC) (estenose de artéria coronariana  $\geq 50\%$  avaliada na cineangiocoronariografia) sem infarto do miocárdio, doença cardíaca valvular leve ou moderada sem relação com CMHO e pacientes sob tratamento anti-hipertensivo não foram excluídos.

O diabetes foi definido de acordo com as diretrizes.<sup>11</sup> Hipertensão foi definida como elevação sistólica ou diastólica da pressão arterial ( $> 140/90$  mmHg) ou tratamento anti-hipertensivo em andamento. A hipercolesterolemia foi definida como um nível de colesterol total  $> 5,0$  mmol/L ou tratamento atual com medicamentos hipolipemiantes.

O presente estudo respeitou a Declaração de Helsinque. O Comitê de Ética Local do Hospital da Província de Liaoning aprovou o protocolo do estudo e todos os pacientes forneceram um consentimento informado.

### Ecocardiografia

Antes e durante o procedimento e no acompanhamento, todos os pacientes foram submetidos a ecocardiografia transtorácica usando um ecocardiógrafo da Hewlett-Packard Sonos 1500 (Hewlett-Packard Co., Andover, Massachusetts, EUA) com um transdutor de 2.5-MHz MHz com interface. Os seguintes parâmetros foram medidos: espessura do septo intraventricular (SIV), espessura da parede posterior do ventrículo esquerdo (PPVE) e dimensões sistólica final e diastólica final do modo-M do eixo menor do VE obtidas a partir de uma incidência bidimensional paraesternal esquerda padrão. VSVE foi medida por uma sonda Doppler de onda contínua posicionada no ápice cardíaco. A FE foi calculada automaticamente.

### Ecocardiografia sob estresse com dobutamina

A dobutamina foi administrada utilizando uma bomba de infusão com uma taxa inicial de  $5 \mu\text{g.kg}^{-1}.\text{min}^{-1}$ , com incrementos de  $5 \mu\text{g.kg}^{-1}.\text{min}^{-1}$  a cada três minutos até uma dose máxima de  $40 \mu\text{g.kg}^{-1}.\text{min}^{-1}$ , se necessário. O desfecho da ecocardiografia induzida por estresse é o fim da oitava etapa do protocolo de dobutamina, ou após dor torácica, dispneia, queda da pressão arterial de 20 mmHg ou mais e desvio do segmento ST de 1 mm ou mais.

### Cateterismo cardíaco, determinação de gradiente e procedimento de ablação

As artérias radial direita e femoral direita, bem como a veia femoral direita, foram canuladas usando a técnica padrão de Judkins. Após um bolus intravenoso de 100-150 U/kg de heparina, um eletrodo de marca-passo temporário de 6F foi colocado no ventrículo direito, um cateter pigtail de 6F foi posicionado no ápice do VE, e um cateter guia Judkins de 6F foi colocado na artéria coronária esquerda. A VSVE em repouso foi determinada pelo registro simultâneo de pressão. A provocação após contração ventricular prematura causada pelo cateter pigtail (Terumo, Japão) foi realizada quando necessário. O ramo septal adequado foi identificado no angiograma coronário; depois disso, um fio-guia de 0,014 polegadas (Bmw; Bebi Inc., Índia) foi inserido no ramo septal. Em seguida, um cateter balão guiado por fio (over-the-wire) (1,5/2,0/2,5 mm de diâmetro, 10/20 mm de comprimento; Medtronic, EUA) foi colocado na parte proximal do ramo septal. Após a insuflação do balão a 2-6 atm, a posição correta do balão foi determinada pela injeção do meio de contraste através do cateter-guia na artéria coronária esquerda e pela injeção através do cateter-balão no ramo septal. Para determinação do ramo septal alvo, insuflou-se o balão temporário e/ou realizou-se ecocardiografia com contraste miocárdico (ECM). Quando uma diminuição suficiente na VSVE foi observada através da insuflação do balão temporário, o ramo septal foi identificado como alvo. A ECM foi rotineiramente realizada de acordo com os métodos de

rotina.<sup>12</sup> Quando o ramo septal alvo foi determinado, após a administração intravenosa de 5 mg de diamorfina, 1-2 mL de álcool absoluto foram injetados lentamente através da haste do cateter balão. Dez minutos depois, o balão foi desinsuflado e o meio de contraste foi injetado pelo cateter-guia para verificar se o ramo septal estava completamente bloqueado. Os pacientes foram monitorados na Unidade Coronariana por três dias após a remoção das bainhas vasculares. Após 48 horas, quando o paciente parecia ter condução cardíaca normal, o marca-passo temporário foi removido. Se distúrbios de condução AV de alto grau fossem observados nos dias seguintes, o implante de marca-passo permanente (MPP) era oferecido. Os pacientes receberam alta e foram acompanhados em nossos ambulatórios.

### Complicações

As complicações durante os procedimentos de PTSMA e o monitoramento hospitalar foram registradas. Os eventos foram insuficiência cardíaca aguda, choque cardíaco, morte cardíaca e eventos arrítmicos (bradicardia, assistolia, taquicardia ventricular sustentada e não sustentada e fibrilação ventricular). As complicações da artéria coronária foram dissecação coronariana, perfuração coronariana, infarto agudo do miocárdio, derrame pericárdico agudo, tamponamento pericárdico e deslocamento de álcool. Bloqueio de ramo e bloqueio AV incluindo bloqueio cardíaco avançado, que levou à implantação de MPP, foram registrados. O bloqueio cardíaco avançado foi definido como bloqueio bifascicular e bloqueio AV de segundo ou terceiro grau. A assistolia devido ao bloqueio AV de terceiro grau foi classificada como bloqueio AV de terceiro grau (ou seja, bloqueio cardíaco avançado). Complicações relacionadas com punção também foram incluídas para a análise final.

### Acompanhamento do paciente

Os pacientes foram cuidadosamente monitorados na Unidade Coronariana por pelo menos três dias após o procedimento, e a estimulação de apoio foi continuada pela veia femoral quando necessário. A avaliação intra-hospitalar foi realizada para todos os desfechos clínicos, incluindo complicações hemorrágicas e vasculares (pseudoaneurisma da artéria femoral e hematoma de punção também foram incluídos para análise). Após a alta, os exames mensais de acompanhamento clínico foram realizados em ambulatório, com o objetivo de monitorar a ocorrência de eventos adversos.

Exames por cateterismo não foram realizados rotineiramente e foram realizados apenas quando sintomas residuais ou recorrentes foram observados após a alta. O PTSMA foi repetido quando necessário. Um desfecho com falhas após PTSMA foi definido como a necessidade de reintervenção devido à ausência de melhora clínica ou recorrência dos sintomas e VSVE significativa. Para analisar a influência da curva de aprendizado em relação às complicações da PTSMA, os pacientes foram separados em três grupos cronológicos (experiência principiante: de 2000 a 2004; experiência intermediária: de 2005 a 2009; experiência avançada: de 2010 a 2013) segundo sua experiência com PTSMA.

### Análise estatística

Todas as análises dos dados foram realizadas com o sistema SPSS (versão 19.0; SPSS Inc., Chicago, IL, EUA). O teste de Kolmogorov-Smirnov de uma amostra e o teste de Levene foram utilizados para testar a distribuição de normalidade e a igualdade de variância dos dados. Os dados com distribuição normal foram expressos como média  $\pm$  desvio padrão (DP). As diferenças entre os grupos foram analisadas quanto à significância estatística usando o teste *t* de Student não pareado. A frequência foi comparada pelo teste do qui-quadrado ( $X^2$ ). A regressão logística multivariada por etapas foi utilizada para selecionar variáveis independentes. Um valor de  $p < 0,05$  (bicaudal) foi considerado estatisticamente significativo.

### Resultados

Um total de 224 indivíduos, com idades entre 9 e 82 anos, foram incluídos neste estudo para análise final (Figura 1). As características demográficas e ecocardiográficas detalhadas dos pacientes foram apresentadas na Tabela 1.

### Resultados agudos

#### Alterações nos resultados hemodinâmicos durante a intervenção

Um paciente de 82 anos faleceu durante a injeção de álcool para tamponamento pericárdico agudo. A média de  $1,17 \pm 0,45$  (intervalo: 1-2) dos ramos septais foi ocluída por injeção de  $2,07 \pm 0,89$  ml (variação: 0,5-3,0 ml) de álcool. A redução na VSVE foi atingida para todos os pacientes.

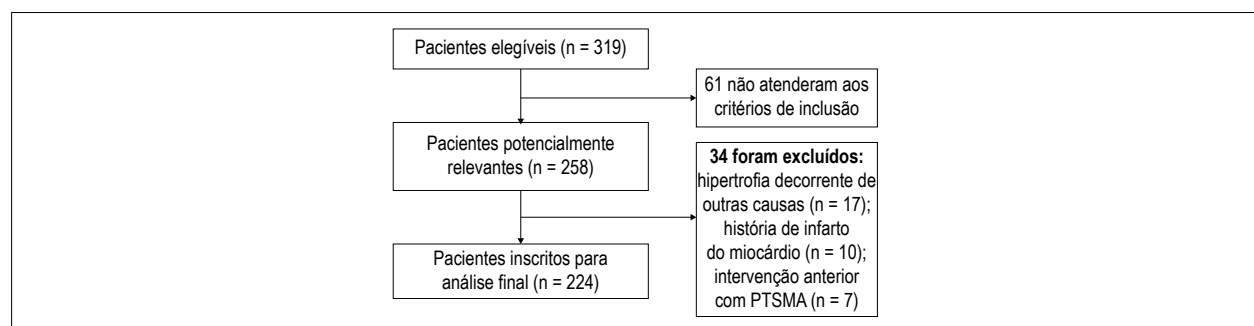


Figura 1 – Diagrama de fluxo da seleção de pacientes.

A diferença média de pressão sistólica na VSVE em repouso diminuiu de  $67,91 \pm 37,23$  para  $16,24 \pm 19,13$  ( $p < 0,01$ ). O gradiente pós-prematureto foi reduzido de  $119,42 \pm 38,44$  para  $40,83 \pm 22,61$  ( $p < 0,01$ ).

### Melhora do curso clínico

Todos os pacientes queixaram-se de dor torácica acentuada durante a injeção de álcool, e uma sensação de desconforto no tórax esquerdo durou até 30 horas (10-30 horas). Os sintomas clínicos melhoraram muito em 190 pacientes (85%). Diferenças na classe funcional da New York Heart Association (de  $1,08 \pm 0,36$  a  $1,01 \pm 0,09$ ) não foram estatisticamente significantes.

**Tabela 1 – Características clínicas de 224 pacientes com cardiomiopatia hipertrófica obstrutiva (CMHO) na admissão**

	Pacientes à admissão (n = 224)
Idade (anos)	48,20 ± 14,34
Masculino/Feminino	120/104
Classe funcional da New York Heart Association	1,08 ± 0,36
DAC	13
Hipertensão	47
DM	3
AVC	1/
FC (batimentos/min)	70,92 ± 11,66
DVSVE (mm)	9,38 ± 2,52
FE	0,65 ± 0,07

DAC: doença arterial coronariana; DM: diabetes melito; FC: frequência cardíaca; AVC: acidente vascular cerebral DVSVE: diâmetro da via de saída do ventrículo esquerdo; FE: fração de ejeção.

### Complicações

Dois pacientes desenvolveram fibrilação ventricular após injeção de álcool e o ritmo sinusal foi restabelecido em 200 J de desfibrilação. Dois pacientes apresentaram choque cardíaco devido à oclusão prolongada das artérias septais. Um caso de trombose na artéria descendente anterior esquerda durante o procedimento PTSMA foi observado. O paciente foi tratado com sucesso e os fluxos coronarianos foram normalizados. Bloqueio temporário de ramo direito e bloqueio de ramo esquerdo ocorreram em 32 pacientes e dois pacientes, respectivamente. Além disso, 20 pacientes desenvolveram bloqueio atrioventricular de terceiro grau, mas apenas quatro pacientes desenvolveram bloqueio AV completo, necessitando de implante de MPP. Complicações relacionadas com a punção ocorreram em quatro pacientes (pseudoaneurisma da artéria femoral em dois pacientes e hematoma por punção em dois pacientes), que foram tratados com sucesso com bandagem de compressão.

### Acompanhamento não invasivo de um ano

Nenhum dos pacientes foi perdido no seguimento. Nenhuma outra complicação ou eventos cardíacos adversos graves ocorreram durante o acompanhamento clínico, exceto que o PTSMA foi novamente realizado com sucesso em um paciente devido a recorrência de angina pectoris.

A análise univariada dos fatores de risco para complicações relacionadas com a PTSMA é mostrada na Tabela 2. Idade, sexo feminino, volume de álcool, número de ablações septais, comorbidades com DAC, hipertensão e diabetes melito (DM) foram associadas ao aumento da ocorrência de complicações. Os resultados da análise de regressão logística múltipla são apresentados na Tabela 3. Em múltiplos modelos logísticos, exceto para hipertensão (OR: 4,856; IC95%: 1,732-13,609), idade, sexo, volume de álcool, número de ablações septais, comorbidades com DAC e DM não foram fatores de risco potenciais para prever complicações relacionadas com PTSMA.

**Tabela 2 – Análise univariada dos fatores de risco para complicações relacionadas com PTSMA**

	Complicações (n = 66)	Sem Complicações (n = 158)	Valor de p
Idade (anos)	51,27 ± 14,13	46,91 ± 14,28	0,038
Masculino/Feminino	27/39	92/66	0,000
New York Heart Classe funcional da New York Heart Association	1,10 ± 0,40	1,08 ± 0,33	0,566
DAC	5	8	0,000
Hipertensão	19	27	0,000
DM	3	0	0,000
AVC	1	0	0,122
FC (batimentos/min)	71,55 ± 11,92	71,08 ± 12,29	0,792
DVSVE (mm)	9,13 ± 2,64	9,33 ± 2,54	0,604
FE	0,63 ± 0,13	0,66 ± 0,08	0,506
Volume de álcool	2,14 ± 0,88	1,85 ± 0,91	0,023
Número de ablação septal	1,19 ± 0,43	1,07 ± 0,27	0,034

DAC: doença arterial coronariana; DM: diabetes melito; AVC: acidente vascular cerebral FC: frequência cardíaca; DVSVE: diâmetro da via de saída do ventrículo esquerdo; FE: fração de ejeção.

A Tabela 4 mostra as comparações das características clínicas entre pacientes com e sem histórico de hipertensão. Pacientes do sexo feminino pareciam ter mais fatores de risco cardiovascular, como hipertensão, envelhecimento, DM e história de insuficiência cardíaca no presente estudo.

Conforme listado na Tabela 5, os pacientes foram cronologicamente divididos em três grupos de acordo com sua experiência com PTSMA. Além disso, as complicações intra-hospitalares foram mais frequentes em pacientes submetidos a procedimentos de PTSMA na fase inicial (de 2000 a 2004) e menos frequentemente em pacientes submetidos a procedimentos de PTSMA mais tardiamente e em períodos de tempo com maior experiência (2010-2013) ( $p = 0,022$ ).

## Discussão

A PTSMA é uma técnica não cirúrgica para reduzir a massa septal através da produção de um infarto septal usando as técnicas de cateteres relatadas por Sigwart.<sup>4</sup> A necrose septal permanente é criada por meio de injeção de álcool nos ramos septais que suprem o miocárdio e são responsáveis

pela obstrução da VSVE induzida por anormalidades de estrutura e função. Isso efetivamente reduz os gradientes de pressão em pacientes com CMHO. Essa técnica tem a vantagem de micro-trauma e alta taxa de sucesso, bem como baixa mortalidade (0–1,8%).<sup>13,14</sup> Na presente coorte, uma redução bem-sucedida no GVSVE foi alcançada na maioria dos pacientes durante o procedimento (85%) (em repouso: de  $67,91 \pm 37,23$  para  $16,24 \pm 19,13$  mmHg,  $p < 0,01$ ; pós-batimento prematuro:  $119,42 \pm 38,44$  a  $40,83 \pm 22,61$  mmHg,  $p < 0,01$ ) e na alta (96%).

No entanto, a ocorrência de complicações relacionadas com o procedimento PTSMA foi notável. No presente estudo, 14,35% (32/223) dos pacientes apresentaram bloqueio de ramo completo transitório (32/223) e 0,90% (2/223) dos pacientes apresentaram bloqueio completo do ramo esquerdo. Este fenômeno foi compatível com um relatório anterior.<sup>15</sup> O ramo direito é geralmente suprido por perfurantes septais proximais. Assim, a PTSMA frequentemente leva ao bloqueio completo do ramo direito. Além disso, a miectomia septal causa bloqueio completo do ramo esquerdo na maioria dos pacientes. Esta é a razão

**Tabela 3 – Regressão logística multivariada para potenciais fatores de risco para complicações de PTSMA**

	Valor de p	Odds ratio	IC
Idade (anos)	0,767	0,995	0,959-1,031
Masculino	0,198	0,527	0,198-1,399
DAC	0,761	0,761	0,132-4,407
Hipertensão	0,003	4,856	1,732-13,609
DM	0,176	6,620	0,428-12,527
Volume de álcool	0,385	0,757	0,403-1,420
Número de ablação septal	0,436	0,682	0,370-2,253

DAC: doença arterial coronariana; DM diabetes melito.

**Tabela 4 – Comparações das características clínicas e ecocardiográficas entre pacientes com e sem histórico de hipertensão.**

	Hipertensão (n = 46)	Sem Hipertensão (n = 178)	Valor de p
Idade	$58,13 \pm 10,10^*$	$45,23 \pm 13,95$	0,000
Feminino	28 <sup>†</sup>	75	0,025
DM	3 <sup>†</sup>	0	0,007
DAC	5	8	0,000
História de insuficiência cardíaca	7 <sup>†</sup>	8	0,010
DVSVE (mm)	$9,56 \pm 2,76$	$9,24 \pm 2,62$	0,480
FC (batimentos/min)	$70,57 \pm 11,13$	$71,37 \pm 12,46$	0,692
FE	$0,63 \pm 0,07$	$0,65 \pm 0,07$	0,113

DAC: doença arterial coronariana; DM: diabetes melito; DVSVE: diâmetro da via de saída do ventrículo esquerdo FC: frequência cardíaca; FE: fração de ejeção.

**Tabela 5 – Complicações intra-hospitalares e falência intervencionista tardia de acordo com a experiência**

	Experiência principiante (n = 75)	Experiência Intermediária (n = 93)	Experiência avançadas (n = 56)	Valor de p
Eventos	31	22	13	0,022
Sem eventos	44	71	43	

pela qual o PTSMA causou bloqueio mais completo de ramo direito e bloqueio de ramo esquerdo menos completo em nosso estudo. Não mais que 10% dos pacientes tiveram bloqueio atrioventricular de alto grau. No entanto, o implante de MPP só foi realizado em quatro pacientes (1,79%), o que foi superior quando comparado a outros centros de PTSMA (46% e 38%).<sup>16,17</sup> Complicações graves não foram incomuns. Com exceção da morte do paciente por tamponamento agudo durante o procedimento, a complicação mais significativa do procedimento foi o bloqueio cardíaco,<sup>9</sup> que levou à morte de dois pacientes em nosso estudo. Um paciente apresentou disfunção ventricular esquerda aguda grave durante o procedimento, enquanto o outro paciente apresentou insuficiência cardíaca durante o acompanhamento na Unidade Coronariana. Além disso, relatos de fibrilação ventricular intra-hospitalar em relação ao PTSMA têm atraído atenção considerável.<sup>18,19</sup> Encontramos dois (0,89%) casos de fibrilação ventricular intra-hospitalar. De acordo com nossa experiência, a monitorização cuidadosa foi indispensável para reduzir eventos adversos cardíacos causados por arritmia ventricular. Quanto a outras complicações graves não fatais, o infarto agudo do miocárdio, causado pelo derrame de álcool na artéria coronária descendente anterior, ocorreu em um paciente. No entanto, não houve dissecação coronariana e tamponamento cardíaco não fatal.

As características demográficas dos pacientes devem ser os riscos potenciais para complicações do procedimento de PTSMA. No entanto, de acordo com um relatório anterior,<sup>18</sup> nenhuma das características ecocardiográficas, clínicas e relacionadas com PTSMA em momento basal estudadas foram úteis na previsão da taxa de sucesso de PTSMA e suas complicações. Um relatório sobre os resultados de acompanhamento de nove anos do estudo SZEGED revelou que a reserva de velocidade de fluxo coronariano (VFC) foi um preditor independente de sobrevida livre de eventos cardiovasculares para pacientes com CMHO.<sup>13</sup> No entanto, a VFC foi estimada por ecocardiografia transesofágica, o que é inconveniente na prática clínica. Na análise univariada de nosso estudo, idade, sexo, volume de álcool, número de ablações septais, comorbidades com DAC, hipertensão e DM foram associadas ao aumento da ocorrência de complicações. No entanto, apenas a hipertensão, e não as outras características, mostrou-se um fator potencial para prever complicações (OR: 4,856; IC 95%: 1,732-13,609) após análise de regressão logística multivariada. Os pacientes com hipertensão eram mais velhos, apresentaram alterações mais significativas no ecocardiograma, apresentaram mais comorbidades (Tabela 4). Podemos apresentar uma hipótese de que pacientes com hipertensão apresentavam menor função de reserva cardíaca devido a mais riscos cardiovasculares nessa coorte. Assim, esta pode ser a razão pela qual a hipertensão pode ser um fator de risco potencial para complicações de PTSMA.

Sabe-se bem que a experiência clínica influencia os resultados de um procedimento. Semelhante aos resultados observados em intervenções coronarianas percutâneas,<sup>20</sup> uma carga de alto volume para operadores e instituições mostrou-se associada a melhores desfechos de procedimento. A importância de uma curva de aprendizado para PTSMA foi confirmada em nosso estudo, porque uma alta incidência de falência tardia de PTSMA foi observada no grupo de experiência principiante de pacientes, enquanto este número foi significativamente reduzido com maior experiência. Em uma

frequência de aproximadamente 16 pacientes tratados por ano, a incidência de complicações tardias de PTSMA foi reduzida de 41,33% para 23,21%, o que não foi diferente de outros centros experientes.<sup>7,21</sup> Portanto, os procedimentos de PTSMA podem ser mais seguros e mais eficientes em centros experientes.

### Limitações

Houve várias limitações importantes no presente estudo. (1) Uma das limitações mais importantes foi que apenas um número limitado de pacientes com CMHO foi examinado. (2) Neste estudo, esses procedimentos de PTSMA foram eleitos com base nas preferências dos pacientes e do médico. Portanto, os pacientes não foram inscritos consecutivamente. Se o paciente fosse uma pessoa idosa ou tivesse comorbidades significativas, o PTSMA não era tão fortemente sugerido. Para pacientes mais velhos, especialmente aqueles com doença concomitante e sem seguro suficiente, a medicação ou uma abordagem menos agressiva da PTSMA pode ser uma escolha melhor ou única, mesmo com a eliminação incompleta da obstrução da VSVE. (3) A decisão sobre a artéria septal alvo foi tomada com base nas imagens angiográficas disponíveis, bem como a assistência do ECM. No entanto, ainda não pudemos descartar que imagens mais direcionadas poderiam ter gerado valores mais anatomicamente corretos.

### Conclusão

Em resumo, o PTSMA foi efetivo na redução do GVSVE em pacientes com CMHO. A hipertensão foi o único fator de risco independente para complicações relacionadas com o procedimento PTSMA após análise de regressão logística multivariada. Além disso, procedimentos de PTSMA podem ser muito mais seguros e eficientes em centros experientes, de acordo com os resultados da análise para a curva de aprendizado.

### Contribuição dos autores

Concepção e desenho da pesquisa, Análise estatística, Obtenção de financiamento, Redação do manuscrito e Revisão crítica do manuscrito quanto ao conteúdo intelectual importante: Cheng-Yang L; Obtenção de dados e Análise e interpretação dos dados: Cheng-Yang L e Yun-Qi S.

### Potencial conflito de interesses

Declaro não haver conflito de interesses pertinentes.

### Fontes de financiamento

O presente estudo não teve fontes de financiamento externas.

### Vinculação acadêmica

Não há vinculação deste estudo a programas de pós-graduação.

### Aprovação ética e consentimento informado

Este estudo foi aprovado pelo Comitê de Ética do Hospital da Província de Liaoning. Todos os procedimentos envolvidos nesse estudo estão de acordo com a Declaração de Helsinki de 1975, atualizada em 2013. O consentimento informado foi obtido de todos os participantes incluídos no estudo.

## Referências

1. Kimura A. Contribution of genetic factors to the pathogenesis of dilated cardiomyopathy: the cause of dilated cardiomyopathy: genetic or acquired? (genetic-side). *Circ J*. 2011;75(7):1756-65.
2. Parry DJ, Raskin RE, Poynter JA, Ribero IB, Bajona P, Rakowski H, et al. Short and medium term outcomes of surgery for patients with hypertrophic obstructive cardiomyopathy. *Ann Thorac Surg*. 2015;99(4):1213-9.
3. Efthimiadis GK, Pitsis A, Pagourelis ED, Kamperidis V, Kelpis T, Meditskou S, et al. Surgical septal myectomy for hypertrophic cardiomyopathy in Greece: a single-center initial experience. *Hellenic J Cardiol*. 2014;55(2):132-8.
4. Rigopoulos AG, Seggewiss H. A decade of percutaneous septal ablation in hypertrophic cardiomyopathy. *Circ J*. 2011;75(1):28-37.
5. Butz T, Horstkotte D, Koerfer J, Langer C, Seggewiss H, Faber L. Assessment of myocardial scarring by contrast enhanced magnetic resonance imaging in a patient 11 years after percutaneous transluminal septal myocardial ablation in hypertrophic obstructive cardiomyopathy. *Int J Cardiol*. 2010;145(1):e3-5.
6. Jensen MK, Havndrup O, Hassager C, Helqvist S, Kelbaek H, Jorgensen E, et al. Survival and sudden cardiac death after septal ablation for hypertrophic obstructive cardiomyopathy. *Scand Cardiovasc J*. 2011;45(3):153-60.
7. Jensen MK, Almaas VM, Jacobsson L, Hansen PR, Havndrup O, Aakhus S, et al. Long-term outcome of percutaneous transluminal septal myocardial ablation in hypertrophic obstructive cardiomyopathy: a Scandinavian multicenter study. *Circ Cardiovasc Interv*. 2011;4(3):256-65.
8. Chikkabasavaiah NA, Puttegowda B, Panneerselvam A, Ananthkrishna R, Kapanigowda AP, Basavappa R. Remote infarction following percutaneous transluminal septal myocardial ablation: a report of two cases. *Cardiovasc Interv Ther*. 2011;26(2):142-6.
9. Nemes A, Balázs E, Soliman OI, Sepp R, Csanády M, Forster T. Long-term prognostic value of coronary flow velocity reserve in patients with hypertrophic cardiomyopathy: 9-year follow-up results from SZEGED study. *Heart Vessels*. 2009;24(5):352-6.
10. Gersh BJ, Maron BJ, Bonow RO, Dearani JA, Fifer MA, Link MS, et al. 2011 ACCF/AHA Guideline for the Diagnosis and Treatment of Hypertrophic Cardiomyopathy: a report of the American College of Cardiology Foundation/American Heart Association Task Force on Practice Guidelines. Developed in collaboration with the American Association for Thoracic Surgery, American Society of Echocardiography, American Society of Nuclear Cardiology, Heart Failure Society of America, Heart Rhythm Society, Society for Cardiovascular Angiography and Interventions, and Society of Thoracic Surgeons. *J Am Coll Cardiol*. 2011;58(25):e212-60.
11. Caselli S, Maron MS, Urbano-Moral JA, Pandian NG, Maron BJ, Pelliccia A. Differentiating left ventricular hypertrophy in athletes from that in patients with hypertrophic cardiomyopathy. *Am J Cardiol*. 2014;114(9):1383-9.
12. Rosella LC, Lebenbaum M, Fitzpatrick T, Zuk A, Booth GL. Prevalence of Prediabetes and Undiagnosed Diabetes in Canada (2007-2011) According to Fasting Plasma Glucose and HbA1c Screening Criteria. *Diabetes Care*. 2015;38(7):1299-305.
13. Moon J, Cho JJ, Shim CY, Ha JW, Jang Y, Chung N, et al. Abnormal myocardial capillary density in apical hypertrophic cardiomyopathy can be assessed by myocardial contrast echocardiography. *Circ J*. 2010;74(10):2166-72.
14. Madsen LH, Lund T, Grieg Z, Nygaard S, Holmvang L, Jurlander B, et al. Cardiac troponin I degradation in serum of patients with hypertrophic obstructive cardiomyopathy undergoing percutaneous septal ablation. *Cardiology*. 2009;114(3):167-73.
15. Gomes OM, Coelho AA, Osterne EC, Abrantes RD. Coronary morphology and conduction system disturbance induced by therapeutic embolization of the coronary septal artery. *Heart Surg Forum*. 2010;13(1):E45-8.
16. Faber L, Welge D, Fassbender D, Schmidt HK, Horstkotte D, Seggewiss H. Percutaneous septal ablation for symptomatic hypertrophic obstructive cardiomyopathy: managing the risk of procedure-related AV conduction disturbances. *Int J Cardiol*. 2007;119(2):163-7.
17. El-Jack SS, Nasif M, Blake JW, Dixon SR, Grines CL, O'Neill WW. Predictors of complete heart block after alcohol septal ablation for hypertrophic cardiomyopathy and the timing of pacemaker implantation. *J Interv Cardiol*. 2007;20(1):73-6.
18. van der Lee C, Scholzel B, ten Berg JM, Geleijnse ML, Idzerda HH, van Domburg RT, et al. Usefulness of clinical, echocardiographic, and procedural characteristics to predict outcome after percutaneous transluminal septal myocardial ablation. *Am J Cardiol*. 2008;101(9):1315-20.
19. Veselka J, Zemánek D, Tomasov P, Duchonová R, Linhartová K. Alcohol septal ablation for obstructive hypertrophic cardiomyopathy: ultra-low dose of alcohol (1 ml) is still effective. *Heart Vessels*. 2009;24(1):27-31.
20. Gersh BJ, Maron BJ, Bonow RO, Dearani JA, Fifer MA, Link MS, et al. 2011 ACCF/AHA guideline for the diagnosis and treatment of hypertrophic cardiomyopathy: executive summary: a report of the American College of Cardiology Foundation/American Heart Association Task Force on Practice Guidelines. *Circulation*. 2011;124(24): 2761-96.
21. Qiao SB, Yuan JS. How to improve the safety of percutaneous transluminal septal myocardial ablation. *Zhonghua Xin Xue Guan Bing Za Zhi*. 2011;39(3):193-5.

