

Síndrome Brânquio-Óculo-Facial (BOFS) e Cardiopatias Congênitas

Branchio-Oculo-Facial Syndrome (BOFS) and Congenital Heart Defects

Rafael Fabiano Machado Rosa, Paulo Ricardo Gazzola Zen, Carla Graziadio, Giorgio Adriano Paskulin

Genética Clínica, Universidade Federal de Ciências da Saúde de Porto Alegre (UFCSPA) e Complexo Hospitalar Santa Casa de Porto Alegre (CHSCPA), Porto Alegre, RS - Brasil

Relatamos aqui o caso de um menino com 43 dias de vida, apresentando síndrome brânquio-óculo-facial (BOFS) e cardiopatia congênita. Na avaliação clínica, ele possuía retardo de crescimento, pregas epicânticas, fendas palpebrais pequenas, telecanto, base nasal alargada, fenda labial falsa (*pseudocleft*), micrognatia, orelhas displásicas e rotadas posteriormente, fendas branquiais, pescoço curto e alado, mamilo extranumerário, hipotonia e reflexos tendinosos profundos diminuídos. A ecocardiografia verificou presença de um defeito do septo atrioventricular completo do tipo A e persistência do canal arterial. Essa descrição fortalece a possibilidade de que defeitos cardíacos congênitos possam fazer parte do espectro de anormalidades observado na BOFS.

We report the case of a 43-day-old boy with branchio-oculo-facial syndrome (BOFS) and congenital heart defect. On clinical examination, he presented growth retardation, epicanthal folds, small palpebral fissures, telecanthus, broadened nasal bridge, lip pseudocleft, micrognathia, dysplastic and posteriorly-rotated ears, branchial clefts, short and webbed neck, supernumerary nipple, hypotonia and decreased deep tendon reflexes. Echocardiography showed the presence of a type-A complete atrioventricular septal defect and patent ductus arteriosus. This description strengthens the possibility of congenital heart defects being part of the spectrum of anomalies seen in BOFS.

Introdução

A síndrome brânquio-óculo-facial (BOFS) (*MIM 113620*)¹, inicialmente nomeada em 1987 por Fujimoto e cols.², é uma doença autossômica rara com expressão altamente variável³. Mutações nos genes da via *EYA-DACH-SIX-PAX*, considerados inicialmente candidatos à síndrome pela sua relação com o desenvolvimento de algumas estruturas orofaciocervicais e doenças que se sobrepõem à BOFS, como a síndrome brânquio-oto-renal (BOR; *MIM 113650*) e a síndrome de Townes-Brocks (TB; *MIM 107480*), não têm sido identificadas em pacientes com BOFS. Entretanto, mais recentemente, Milunsky e cols.⁴ verificaram a presença de mutações no gene *TFAP2A* em uma amostra de pacientes com BOFS, um gene localizado no cromossomo 6 (região 6p24) e previamente relacionado com o desenvolvimento da câmara anterior do olho^{1,4}. Apesar desses achados, os autores concluíram que mais pacientes necessitam ser estudados para excluir uma possível heterogeneidade genética⁴. A síndrome é clinicamente caracterizada pela presença de defeitos branquiais cobertos por uma porção de pele anormal, associados ou não a fossetas pré-auriculares ou auriculares; microftalmia; coloboma; obstrução do ducto nasolacrimal; fendas labiais falsas

(*pseudoclefts*) (distorções do lábio superior e do filtro que lembram uma fenda labial pouco reparada); fendas parciais ou completas do lábio superior, e embranquecimento prematuro dos cabelos^{2,3}.

Embora malformações renais sejam frequentes em pacientes com a síndrome, o envolvimento de outros órgãos, em especial as cardiopatias congênitas (CC), tem sido raramente descrito^{3,5}. Relatamos aqui um caso raro de BOFS associada a CC.

Relato do Caso

O paciente era um menino branco, o primeiro filho de pais hígidos, jovens e não-consangüíneos. Sua história familiar era negativa para quaisquer defeitos congênitos ou doenças genéticas. Ele nasceu de 36 semanas de gestação, por parto cesário, com apresentação pélvica, pesando 2.870 g (percentil 10-50), medindo 45 cm (percentil 10-50) e com Apgar de 9 no quinto minuto. Na avaliação clínica, aos 43 dias de vida, ele apresentava peso de 2.590 g (< percentil 3), comprimento de 46 cm (< percentil 3), perímetro cefálico de 34 cm (< percentil 2), pregas epicânticas, fendas palpebrais pequenas, telecanto, base nasal alargada, fenda labial falsa, micrognatia, orelhas displásicas e rotadas posteriormente, fendas branquiais (áreas de aplasia cútis) na região cervical abaixo das orelhas, pescoço curto e alado, e mamilo extranumerário no lado direito do tórax (fig.1).

A avaliação neurológica evidenciou hipotonia e reflexos tendinosos profundos diminuídos. O ultra-som cerebral mostrou proeminência dos ventrículos laterais. O ultra-som abdominal, a avaliação oftalmológica e o cariótipo de alta resolução por bandas GTG foram normais. A ecocardiografia

Palavras-chave

Síndrome brânquio-otorrenal, cardiopatias congênitas.

Correspondência: Giorgio Adriano Paskulin •

Genética Clínica (UFCSPA) Rua Sarmento Leite, 245 / 403, Centro 90050-170, Porto Alegre, RS - Brasil
E-mail: paskulin@ufcspa.edu.br
Artigo recebido em 16/06/08; revisado recebido em 10/07/08, aceito em 10/07/08.

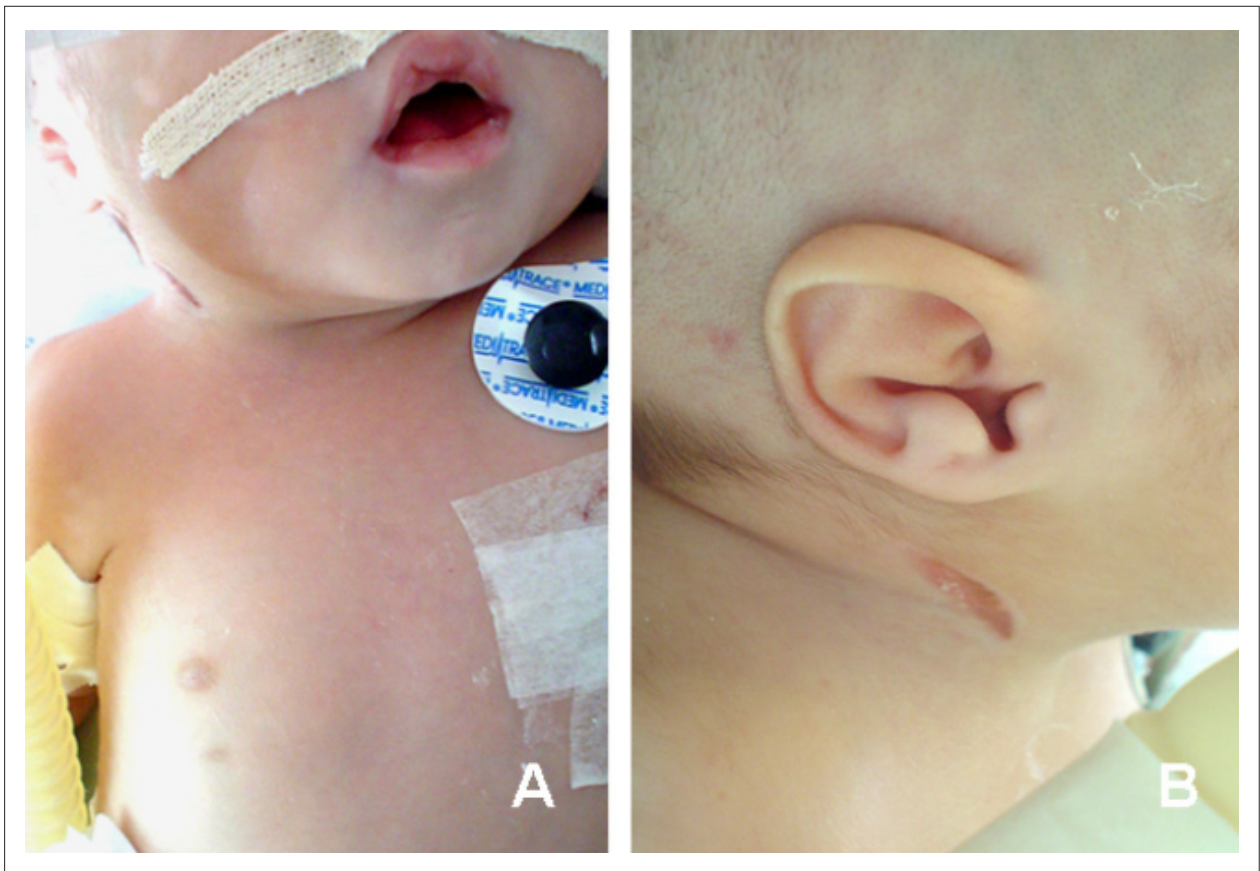


Fig. 1 - A - Paciente aos 43 dias de vida apresentando fenda labial falsa, fenda branquial abaixo da orelha direita, pescoço curto e alado, e mamilo extranumerário no lado direito do tórax; B - Detalhe da orelha displásica e da fenda branquial direita.

realizada logo após o nascimento verificou a presença de um defeito do septo atrioventricular (DSAV) e persistência do canal arterial (PCA). Embora a cirurgia cardíaca tenha sido realizada no primeiro mês de vida, a criança evoluiu com instabilidade hemodinâmica e respiratória em razão do problema cardíaco, indo a óbito no décimo mês de vida. A necropsia não foi realizada.

Discussão

A presença em nosso paciente de algumas anomalias craniofaciais específicas, em especial de telecanto, base nasal larga, fenda labial falsa, orelhas displásicas e rotadas posteriormente, associadas a fendas branquiais, consideradas possivelmente patognomônicas para BOFS³, sustentaram o seu diagnóstico. Nos bancos de dados médicos, como *OMIM*¹ e *LMD (London Medical Database)*⁶, não existe descrição da associação entre BOFS e cardiopatias congênitas. Entretanto, em nossa revisão, encontramos quatro casos confirmados de BOFS apresentando uma CC que incluíam: comunicação interatrial do tipo *ostium secundum* (dois casos)^{3,7}, tetralogia de Fallot (um caso)⁵ e estenose valvar pulmonar (um caso)⁸ (tab.1). Todos os pacientes apresentavam achados faciais característicos de BOFS associados a defeitos

branquiais^{1,3,5,8}. O presente relato é a primeira descrição de um paciente com BOFS e DSAV, uma das CC mais freqüentemente associadas a anomalias extracardíacas, em especial à síndrome de Down⁹. Hing e cols.¹⁰ descreveram um paciente apresentando malformações múltiplas e DSAV que lembrava a BOFS. Ele possuía alguns achados atípicos como holoprosencefalia e meningoencefalocele. Os autores sugeriram que esse paciente poderia representar uma variante letal da BOFS, ou, de forma alternativa, uma síndrome previamente não relatada¹⁰. Esse caso foi reavaliado por Lin e cols.³, que o consideraram atípico, provavelmente não afetado³. Embora os defeitos cardíacos conotrunciais, malformações relacionadas a uma migração anormal das células da crista neural para os arcos branquiais, sejam freqüentemente encontradas em outras síndromes com anomalias de arcos branquiais³, Bennaceur e cols.⁵ foram os únicos autores a descrever um paciente com BOFS apresentando esse tipo de CC (um paciente com tetralogia de Fallot)⁵. Os relatos restantes foram de malformações cardíacas patogenticamente classificadas dentro do grupo de defeitos do fluxo sanguíneo intracardíaco^{3,7,8} e de anormalidades da matriz extracelular (presente caso) (tab.1). Assim, este novo relato de BOFS fortifica a possibilidade de que defeitos cardíacos congênitos possam fazer parte do espectro de anormalidades observado na síndrome.

Relato de Caso

Tabela 1 – Relatos da BOFS associados a defeitos cardíacos congênitos descritos na literatura

Paciente	Autor	Ano	Cardiopatia congênita
1	Lin e cols. ³	1995	Comunicação interatrial (CIA) do tipo <i>ostium secundum</i>
2	Bennaceur e cols. ⁵	1998	Tetralogia de Fallot (TOF)
3	Kapoor e Kapur ⁸	2004	Estenose valvar pulmonar
4	Verret e cols. ⁷	2005	Comunicação interatrial (CIA) do tipo <i>ostium secundum</i>
5	Presente relato		Defeito do septo atrioventricular (DSAV) completo do tipo A e persistência do canal arterial (PCA)

Potencial Conflito de Interesses

Declaro não haver conflito de interesses pertinentes.

Fontes de Financiamento

O presente estudo não teve fontes de financiamento

externas.

Vinculação Acadêmica

Não há vinculação deste estudo a programas de pós-graduação.

Referências

1. OMIM (TM). On line Mendelian Inheritance in man (TM). Baltimore: Center for Medical Genetics of the Johns Hopkins University; 2000. [Accessed in 2008 June 12]. Available from: <http://www.3.ncbi.nlm.nih.gov/htbin-post/omnin/dispmn?229300>.
2. Fujimoto A, Lipson M, Lacro RV, Shinno NW, Boelter W, Jones KL, et al. New autosomal dominant branchio-oculo-facial syndrome. *Am J Med Genet.* 1987; 27: 943-51.
3. Lin AE, Gorlin RJ, Lurie IW, Brunner HG, van der Burgt I, Naumchik IV, et al. Further delineation of the branchio-oculo-facial syndrome. *Am J Med Genet.* 1995; 56: 42-59.
4. Milunsky JM, Maher TA, Zhao G, Roberts AE, Stalker HJ, Zori RT, et al. TFAP2A mutations result in branchio-oculo-facial syndrome. *Am J Hum Genet.* 2008; 82: 1171-7.
5. Bennaceur S, Buisson T, Bertolus C, Couly G. Branchio-oculo-facial syndrome with cleft lip and bilateral dermal thymus. *Cleft Palate Craniofac J.* 1998; 35: 454-9.
6. Winter R, Baraitser M. Winter-Baraitser Dysmorphology Database (WBDD). In: London Medical Database (LMD) Version 1.0. London: Oxford University Press; 2005.
7. Verret DJ, Murray AD, Hobar PC. Branchio-oculo-facial syndrome with ectodermal parathyroid tissue. *Otolaryngol Head Neck Surg.* 2005; 133: 983-4.
8. Kapoor S, Kapur N. Branchio-oculo-facial syndrome with valvular pulmonic stenosis. *Indian Pediatr.* 2004; 41: 1180-1.
9. Marino B, Digilio MC. Congenital heart disease and genetic syndromes: specific correlation between cardiac phenotype and genotype. *Cardiovasc Pathol.* 2000; 9: 303-15.
10. Hing AV, Torack R, Dowton SB. A lethal syndrome resembling branchio-oculo-facial syndrome. *Clin Genet.* 1992; 41: 74-8.