

A Técnica do Cone para Correção da Anomalia de Ebstein: Resultados Imediatos e em Longo Prazo

Cone Reconstruction in Ebstein's Anomaly Repair: Early and Long-term Results

José Pedro da Silva¹, Luciana da Fonseca da Silva², Luiz Felipe P. Moreira¹, Lilian Maria Lopes², Sônia Meiken Franchi², Alessandro Cavalcante Lianza², José Francisco Baumgratz², Gláucia Maria P. Tavares²

Instituto do Coração (Incor) do Hospital das Clínicas da Faculdade de Medicina da Universidade de São Paulo¹; Hospital Beneficência Portuguesa de São Paulo², São Paulo, SP, Brasil

Resumo

Fundamento: As principais correções da anomalia de Ebstein (AE) baseiam-se na reconstrução monocúspide da valva tricúspide e são limitadas pela frequente necessidade de substituição ou pela alta reincidência de insuficiência valvar.

Objetivo: Avaliar a viabilidade e os efeitos da correção anatômica da anomalia de Ebstein com a técnica do cone na evolução clínica dos pacientes, na função da valva tricúspide e na morfologia do ventrículo direito.

Métodos: Foram comparados os dados clínicos, ecocardiográficos e radiológicos de 52 pacientes consecutivos, com idade média de $18,5 \pm 13,8$ anos, submetidos à técnica do cone, obtidos nos períodos pré-operatório, pós-operatório imediato (POI) e em longo prazo (POL).

Resultados: Houve dois óbitos hospitalares (3,8%) e mais dois durante o seguimento. A classe funcional média de insuficiência cardíaca pré-operatória de 2,2 melhorou para 1,2 após 57 meses de seguimento médio de 97% dos pacientes ($p < 0,001$). O grau médio de insuficiência tricúspide pré-operatória de 3,6 diminuiu para 1,6 no POI ($p < 0,001$), mantendo-se em 1,9 no POL ($p > 0,05$). A área funcional indexada do VD aumentou de $8,53 \pm 7,02$ cm²/m² no pré-operatório para $21,01 \pm 6,87$ cm²/m² no POI ($p < 0,001$), mantendo-se inalterada em $20,28 \pm 5,26$ cm²/m² no POL ($p > 0,05$). O índice cardiotorácico médio foi reduzido de $0,66 \pm 0,09$ para $0,54 \pm 0,06$ ($p < 0,001$) em longo prazo.

Conclusão: A técnica do cone apresentou baixa mortalidade hospitalar, corrigindo a insuficiência tricúspide de maneira eficaz e duradoura, com a restauração da área funcional do ventrículo direito, permitindo o remodelamento reverso do coração e a melhora clínica na maioria dos pacientes em longo prazo. (Arq Bras Cardiol 2011; 97(3) : 199-208)

Palavras-chave: Anomalia de ebstein/fisiopatologia, anomalia de Ebstein/cirurgia, valva tricúspide/cirurgia, período perioperatório.

Abstract

Background: The main Ebstein anomaly (EA) repairs are based on the monocusp reconstruction of the tricuspid valve and are limited by the frequent need for replacement or the high recurrence of valve regurgitation.

Objective: To evaluate the feasibility and effects of anatomical repair of Ebstein's anomaly using the cone reconstruction technique on patients' clinical evaluation, tricuspid valve function and right ventricular morphology.

Methods: We compared the clinical, echocardiographic and radiological data of 52 consecutive patients, with a mean age of 18.5 ± 13.8 years, submitted to the cone reconstruction technique, obtained in the preoperative, early postoperative (EPO) and long-term (LPO) periods.

Results: There were two in-hospital deaths (3.8%) and two more during the follow-up. Mean functional class of pre-operative heart failure improved from 2.2 to 1.2 after 57 months of mean follow up of 97% of patients ($p < 0.001$). The mean degree of preoperative tricuspid regurgitation decreased from 3.6 to 1.6 in the EPO ($p < 0.001$), remaining at 1.9 in LPO period ($p > 0.05$). The indexed RV functional area increased from 8.53 ± 7.02 cm²/m² preoperatively to 21.01 ± 6.87 cm²/m² in the EPO ($p < 0.001$) and remained unchanged at 20.28 ± 5.26 cm²/m² in LPO period ($p > 0.05$). The mean cardiothoracic ratio was decreased from 0.66 ± 0.09 to 0.54 ± 0.06 ($p < 0.001$) in the long term.

Conclusion: The cone technique showed low in-hospital mortality, resulting in an effective and long-lasting repair of tricuspid regurgitation, restoring the functional area of the right ventricle and allowing reverse remodeling of the heart and clinical improvement in most patients in the long term. (Arq Bras Cardiol 2011; 97(3) : 199-208)

Keywords: Ebstein anomaly / physiopathology; Ebstein Anomaly / surgery; tricuspid valve / surgery; perioperative period.

Full texts in English - <http://www.arquivosonline.com.br>

Correspondência: José Pedro da Silva •

Rua Maestro Cardim, 769 - Sala 202, Paraíso, 01323-001, São Paulo, SP, Brasil
E-mail: dasilvajp@uol.com.br, clinicajpdasilva@uol.com.br

Artigo recebido em 20/10/10, revisado recebido em 07/04/11; aceito em 26/04/11.

Introdução

A anomalia de Ebstein, em razão da complexidade das alterações anatômicas e funcionais que envolvem a valva tricúspide e o ventrículo direito (VD), tem suscitado o desenvolvimento de diferentes técnicas cirúrgicas para sua correção.

Em 1972, Danielson e cols.¹ desenvolveram uma técnica de plastia da valva tricúspide, modificada da operação de Hardy², que se tornou um dos procedimentos mais utilizados no tratamento da anomalia de Ebstein. Essa técnica, que inclui a plicatura transversal da porção atrializada do VD, resulta em valva tricúspide formada por folheto único (monocúspide) coaptando-se com o septo interventricular. Entretanto, a necessidade de se ter a válvula anterior grande e móvel para alcançar o objetivo de corrigir a insuficiência atrioventricular (AV) direita limita essa operação para um grupo restrito de variações anatômicas, sendo necessária a substituição da valva tricúspide em 36% a 65% dos casos³⁻⁵.

Carpentier e cols.⁶ relataram uma nova técnica em 1988, com plicatura longitudinal do ventrículo direito e reposicionamento da valva AV direita para o nível anatomicamente correto, com remodelamento do anel valvar e reforço com anel protético, obtendo boa morfologia do ventrículo direito, e mostrando-se capaz de aplicar esse procedimento à maioria das apresentações anatômicas da doença, mas a mortalidade hospitalar foi elevada (14%) em sua série inicial, com complicações frequentes no longo prazo. Publicação subsequente de técnica similar mostrou incidência alta de insuficiência tricúspide moderada e importante⁷.

Em 1989, desenvolvemos uma nova técnica cirúrgica, denominada reconstrução cônica da valva tricúspide, visando à sua reconstrução à semelhança da valva normal⁸. De 1993 em diante, uniformizamos os conceitos técnicos dessa operação e passamos a utilizá-la, rotineiramente, no

tratamento dos pacientes com anomalia de Ebstein. Essa operação foi aplicada aos primeiros 40 pacientes consecutivos, com mortalidade de 2,5% e sem nenhuma troca valvar, com excelente resultado ecocardiográfico imediato, melhora clínica e baixa incidência de reoperações no seguimento em médio prazo⁹.

Objetivos

Avaliar a viabilidade da técnica do cone para a anomalia de Ebstein, avaliando seus efeitos na evolução clínica dos pacientes e nas morfologias e funções da valva tricúspide e do ventrículo direito no pós-operatório imediato e em longo prazo.

Métodos

As operações foram realizadas no Hospital São Joaquim da Real e na Benemérita Associação Portuguesa de Beneficência de São Paulo, por dois cirurgiões da mesma equipe.

A avaliação ecocardiográfica em longo prazo foi realizada no Instituto do Coração do Hospital das Clínicas da Universidade de São Paulo (INCOR), após a obtenção do consentimento informado e a aprovação do projeto pela comissão de ética em pesquisa da Faculdade de Medicina da Universidade de São Paulo sob o nº número 055/05.

População do estudo

O objeto deste estudo são 52 pacientes portadores de anomalia de Ebstein submetidos, consecutivamente, à correção cirúrgica com a técnica do cone, entre novembro de 1993 e dezembro de 2006, cujos dados clínicos estão mostrados na Tabela 1. O tratamento cirúrgico foi indicado seguindo critérios usuais previamente descritos⁹, tendo sido possível a aplicação da mesma técnica a todos os pacientes

Tabela 1 – Características clínicas pré-operatórias dos 52 pacientes

Variável	Valores
Idade: faixa (média ± DP)	0,25 a 49 anos (18,5 ± 13,8)
Sexo	
Masculino	28 (53,8%)
Feminino	24 (46,2%)
Cianose	30 (58%)
Edema	3 (5,8%)
Cardiomiopatia do VE	2 (3,8%)
Defeitos cardíacos associados	
CIA – Forame oval	46 (88,5%)
Via de condução acessória (WPW)	12 (23,1%)
CIV	1 (1,9%)
Estenose pulmonar	3 (5,8%)
Drenagem anômala parcial de veias pulmonares	1 (1,9%)

VE – ventrículo esquerdo; DP – desvio-padrão; CIA – comunicação interatrial; CIV – comunicação interventricular; WPW – síndrome de Wolff-Parkinson-White.

com indicação cirúrgica, independentemente da gravidade e do tipo anatômico. Dois neonatos submetidos a outro tipo de procedimento cirúrgico não foram incluídos nessa série.

Técnica Cirúrgica

Com o uso da circulação extracorpórea com hipotermia sistêmica moderada e proteção miocárdica com cardioplegia sanguínea, realiza-se atriotomia oblíqua direita, desinserindo proximalmente os megafolhetos anterior e posterior da valva tricúspide. Em seguida, os músculos papilares anormais e outros tecidos entre as válvulas e a parede ventricular direita são seccionados, tomando-se o cuidado especial de preservar a fixação ao ápice do ventrículo direito. A borda livre do folheto posterior é rodada no sentido horário e suturada na borda septal do folheto anterior, transformando a nova valva tricúspide em um cone com vértice fixo na ponta do ventrículo direito. Em seguida, faz-se a plicatura longitudinal do VD atrializado, excluindo-se sua porção fina.

O novo anel valvar é construído no nível anatomicamente correto por meio da plicatura do anel verdadeiro, adequando-o à base do cone previamente construído. A valva é fixada ao anel verdadeiro com pontos separados. A seguir, realiza-se uma sutura contínua, com o reforço da nova junção da valva tricúspide ao anel, passando-se pontos muito superficiais próximos à área do nó atrioventricular. Nessa sutura, utilizam-se fios de polipropileno em pacientes adultos e fios de polidioxanone (PDS) em crianças, quando há interesse do crescimento da junção AV.

Finalmente, em relação ao fechamento da comunicação interatrial, a capacidade de permitir o fluxo da direita para a esquerda é preservada, através do fechamento parcial do forame oval. A comunicação interatrial do tipo *ostium secundum*, se presente, é fechada com a técnica valvada. Mais detalhes técnicos podem ser vistos em outras publicações^{9,10}.

Procedimentos cirúrgicos adicionais à plastia consistiram em: um fechamento de comunicação interventricular, uma plastia da valva mitral, uma correção de drenagem anômala parcial de veias pulmonares, três ampliações da via de saída do VD e 11 casos de secção de via acessória de condução anômala.

Evolução Clínica

Consideraram-se relevantes presença de cianose, arritmias cardíacas e especialmente WPW, os dados referentes ao tempo de circulação extracorpórea, tempo de pinçamento aórtico, tempo de internação em unidade de terapia intensiva (UTI), tempo de internação hospitalar e mortalidade hospitalar, definida como óbito no primeiro mês de pós-operatório, e classe funcional segundo a escala NYHA.

Obteve-se avaliação clínica no seguimento em longo prazo por meio de exame ambulatorial ou entrevista telefônica, seguindo ficha protocolar específica, com a coleta dos seguintes desfechos: óbitos, reoperações, presença de arritmias e necessidade de marcapasso cardíaco.

Radiografia do tórax

As radiografias torácicas dos pacientes, em incidência frontal, obtidas no período pré-operatório, foram utilizadas

para se calcularem os índices cardiorácicos, que foram comparados com os índices na evolução em longo prazo. O índice cardiorácico foi calculado pelo método descrito por Danzer¹¹.

Ecocardiograma

Os estudos ecocardiográficos obtidos antes da operação (pré-operatórios) e na alta hospitalar (pós-operatórios imediatos) foram gravados para posterior avaliação pelo mesmo ecocardiografista responsável pelos estudos ecocardiográficos em longo prazo.

O diâmetro anteroposterior do anel tricúspideo verdadeiro e as dimensões das cavidades cardíacas foram medidos na incidência de quatro câmaras. Foi avaliada a função da valva tricúspide quanto a estenose, insuficiência ou ambos. A insuficiência da valva foi avaliada pelo Método de Suzuki e cols.¹² modificado. Foram medidas as áreas das cavidades cardíacas e indexadas pela superfície corpórea. As áreas das cavidades foram estimadas com a utilização do método de planimetria em modo bidimensional modificado.

Análise estatística

Os dados numéricos foram expressos como média e desvio-padrão (DP). As variáveis qualitativas foram expressas em percentual. Utilizou-se o programa *GraphPad Prism software* (versão 4.0; *Graphpad Software, Inc.*, San Diego, Califórnia). O nível descritivo assumido foi de 0,05. Para as variáveis contínuas, recorreu-se à comparação de médias através do teste-t não pareado, bicaudado; para as variáveis categóricas classe funcional pré e pós-operatória, o teste de Wilcoxon; e, para os graus de insuficiência tricúspide, o teste de Friedman. As mudanças de tamanho do anel da valva tricúspide e da área do VD foram analisadas pela variância de medidas repetidas (ANOVA), com a complementação pelo teste de Bonferroni. A curva atuarial de sobrevivência foi determinada pelo método de Kaplan-Meier, e os valores apresentados pelo erro-padrão.

Resultados

Perioperatório e pós-operatório imediato

O tempo de circulação extracorpórea variou de 45 a 185 minutos (média $112,3 \pm 33,23$ minutos) e de pinçamento aórtico, de 25 a 115 minutos (média $74,35 \pm 21,93$ minutos). Foi possível a aplicação da plastia da valva tricúspide com a técnica do cone em todos os pacientes, não se fazendo necessária a substituição da valva tricúspide em nenhum paciente.

O tempo médio de UTI foi de $4 \pm 4,7$ dias, variando de 1 a 31, e o tempo de internação hospitalar variou de 7 a 45 dias, com média de $13,7 \pm 8,6$. A mortalidade hospitalar foi de 3,8% (n = 2): o primeiro óbito resultou de cardiomiopatia biventricular por hipoxemia prolongada no período pré-operatório, tendo sido o baixo débito cardíaco a causa da morte no quarto dia pós-operatório. O segundo, em paciente com 40 anos, no sétimo dia de pós-operatório, devido a uma insuficiência cardíaca direita. Em ambos os casos, a plastia da valva tricúspide foi efetiva na avaliação ecocardiográfica pós-operatória imediata.

Seguimento em longo prazo

Esses dados foram obtidos com o seguimento de 49 pacientes, 97,9% dos 50 que sobreviveram à fase hospitalar. Houve dois óbitos: o primeiro devido a uma endocardite bacteriana da valva tricúspide após infecção dentária, três anos depois da operação, e o segundo sete anos após a cirurgia, devido a uma disfunção ventricular direita e arritmias ventriculares.

Os dados referentes à classe funcional de insuficiência cardíaca (NYHA), com seguimento de 9,6 a 162 meses (média de 57,44 +/- 45,14 meses), coletados na última avaliação, comparados com os obtidos no pré-operatório em 47 pacientes (97,9%) (Tabela 2), mostraram melhora significativa das classes funcionais, no pós-operatório em longo prazo ($p < 0,001$). A curva de sobrevivência estimada pelo método de Kaplan-Meier (Figura 1), que inclui mortalidade hospitalar, mostrou valores de sobrevivência de $94,1 \pm 3,2\%$ de um mês a seis anos de seguimento e de $86,2 \pm 8\%$ após sete anos de seguimento. Reoperações foram necessárias em quatro pacientes, sendo realizada replastia da tricúspide em todos eles, nos terceiro, quarto, quinto e décimo anos de

pós-operatório, descritas a seguir: insuficiência tricúspide importante em dois casos, por deiscência da sutura da porção septal e presença de WPW não diagnosticado anteriormente, associada a uma pequena deiscência de sutura no terceiro paciente. Esses pacientes tiveram boa evolução posterior. A outra paciente, após várias tentativas de ablação de arritmia por cateter, foi reoperada em outra equipe, não se tornando clara a causa da insuficiência valvar, com óbito dois anos depois, devido a uma disfunção ventricular direita e arritmias ventriculares.

Três pacientes apresentaram arritmias atriais, sendo um submetido à ablação com sucesso e os demais controlados clinicamente. Dos 11 pacientes com síndrome de Wolff-Parkinson-White submetidos à secção cirúrgica do feixe anômalo no mesmo ato cirúrgico, obteve-se sucesso em 10. O outro paciente foi submetido a tentativas repetidas de ablação, desenvolvendo regurgitação da tricúspide, sendo necessária uma reoperação no quinto ano pós-operatório.

Houve necessidade de um implante de marcapasso, devido a um bloqueio AV de primeiro grau que, após o uso de amiodarona, apresentara episódios intermitentes de

Tabela 2 – Comparação das classes funcionais pareadas de insuficiência cardíaca entre períodos pré- e pós-operatório em longo prazo

Classe funcional	Pré-operatório (n)	POL	Valor de p
Classe I	5	44	
Classe II	11	2	$p < 0,0001$
Classe III	27	1	
Classe IV	4	0	

POL- pós-operatório longo prazo.

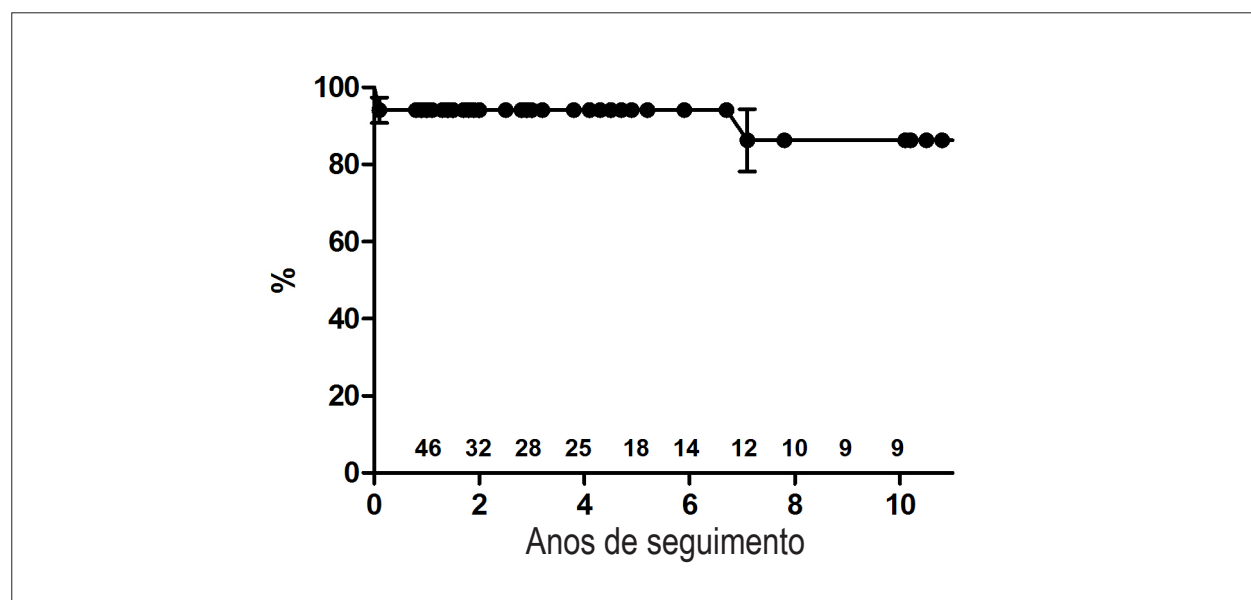


Fig. 1 – Curva atuarial de sobrevivência estimada pelo método Kaplan-Meier mostra sobrevivência de $94,1 \pm 3,2\%$ de 1 mês a 6 anos de seguimento e de $86,2 \pm 8\%$ após 7 anos. Os dados são apresentados com erro-padrão e os números indicam os pacientes em risco a cada período.

bloqueio AV total um ano após cirurgia. Um paciente com cardiomiopatia grave biventricular teve acidente vascular cerebral no sexto ano pós-operatório, estando atualmente no nono ano pós-operatório. Embora esteja em uso de terapêutica adequada para insuficiência cardíaca, persiste em classe funcional III. Os demais pacientes estão livres de eventos; uma paciente, inclusive, teve uma gravidez a termo, sem complicações, após dois anos da cirurgia. Não houve substituição da valva tricúspide por prótese em nenhum paciente dessa série.

Radiografias de tórax – Índice cardiotorácico

Houve redução significativa dos índices cardiotorácicos dos pacientes de 0,66 +/- 0,09, IC: 0,56-0,97 no pré-operatório para 0,54 +/- 0,06, IC: 0,44-0,66 ($p < 0,0001$) nos estudos realizados nos mesmos pacientes com seguimento médio de 37,2 meses.

Resultados ecocardiográficos

Foram obtidos estudos ecocardiográficos completos (pré-operatórios, pós-operatórios imediatos e pós-operatórios em longo prazo) em 40 pacientes. Houve redução do grau de insuficiência da valva AV direita no período pós-operatório imediato (POI), em comparação com o pré-operatório, e essa redução se manteve em longo prazo (Tabela 3, Figura 2). O anel valvar tricúspide ficou menor no POI (de $42,8 \pm 12$ mm a 19 ± 6 mm, $p < 0,01$), porém cresceu na avaliação em longo prazo (22 ± 6 mm), embora sem significância estatística. Essa redução inicial causou aceleração do fluxo na valva AV em cinco pacientes – um deles, inclusive, apresentava discreta estenose (gradiente médio de 7 mmHg) em longo prazo.

No que diz respeito à dimensão do VD, as áreas medidas (cm^2/m^2) indexadas pelas superfícies corpóreas dos pacientes mostraram aumento do VD funcional comparando-se o pré-operatório ($8,53 \pm 7$, IC95 2,13-32) e o pós-operatório imediato (21 ± 7 , IC95 8,59-38,8), $p < 0,01$, sem modificação em longo prazo (21 ± 5 , IC05: 12-32,4), $p > 0,05$, quando comparadas com as obtidas no POI (Figura 3).

Houve redução indexada do AD comparando-se o pré-operatório (29 ± 12 cm^2/m^2 , IC95: -7,78-16,3) e o pós-operatório imediato ($17 \pm 6,6$ cm^2/m^2 IC95: -10,8-19,35), $p < 0,05$. Em longo prazo, ocorreu discreta redução do átrio direito ($14 \pm 5,4$ cm^2/m^2 , IC95: 1,2-7,3) em comparação ao POI, que não se mostrou estatisticamente significativa (Figura 4).

A Figura 5 ilustra a evolução ecocardiográfica de uma paciente, mostrando a restauração do ventrículo direito funcional e a anatomia pós-operatória da valva tricúspide.

Discussão

Embora a técnica do cone fora concebida seguindo alguns conceitos de Carpentier e cols.⁶, no sentido de trazer os folhetos da valva tricúspide para a posição do verdadeiro anel e a plicatura longitudinal do ventrículo direito atrializado, restaurando a morfologia e o volume ventricular, essa técnica resulta em uma valva anatomicamente muito diferente. Carpentier e cols.⁶ mobilizaram a valva tricúspide deslocada para o interior do ventrículo direito, trazendo-a para o nível normal do anel AV direito e rodando-a parcialmente apenas para atingir a região septal. Portanto, o reimplante ocorre no formato monocúspide, com fluxo diastólico fora do centro valvar. Na reconstrução cônica, realiza-se a rotação completa, no sentido horário, da margem lateral do conjunto dos folhetos anterior e posterior da valva tricúspide, com a preservação das fixações no ápice do ventrículo direito. Além disso, a circunferência completa da base desse cone é suturada no nível normal do anel tricúspide, incluindo a região septal, o que resulta em fluxo sanguíneo central e restauração da função do folheto septal.

Hetzer e cols.¹³ publicaram nova técnica de plastia tricúspide, que recompõe o mecanismo valvar no nível do verdadeiro anel AV, com a utilização dos folhetos com maior mobilidade, sem a plicatura da câmara atrializada do VD, portanto excluindo-se os folhetos com inserção anômala, com a criação de um ou dois orifícios valvares. Essa técnica, que precisa ser adaptada para cada caso, demanda uma quantidade razoável de folheto anterior móvel, o que a limita aos casos de anatomia mais favorável. Além disso, como os pontos são relativamente

Tabela 3 – Grau de insuficiência da valva tricúspide: Comparação de medidas repetidas em 40 pacientes

Insuficiência tricúspide	Pré-operatório (n)	POI (n)	POL (n)
Grau 1	0	19	11
Grau 2	1	17	22
Grau 3	15	4	7
Grau 4	24	0	0

Comparação	Teste de Friedman Valor de p
POI - Pré	< 0,001
POL - Pré	< 0,001
POL - POI	> 0,05

Pré - pré-operatório, POI- pós-operatório imediato; POL- pós-operatório longo prazo.

Artigo Original

profundos, houve maior frequência de bloqueio atrioventricular total, havendo necessidade de implante de marcapasso cardíaco em 10,5% dos casos constantes dessa série.

Na presente série, não houve ocorrência de bloqueio atrioventricular no pós-operatório imediato, similar ao trabalho de Wu e Huang^{14,15}, que suturam um enxerto de

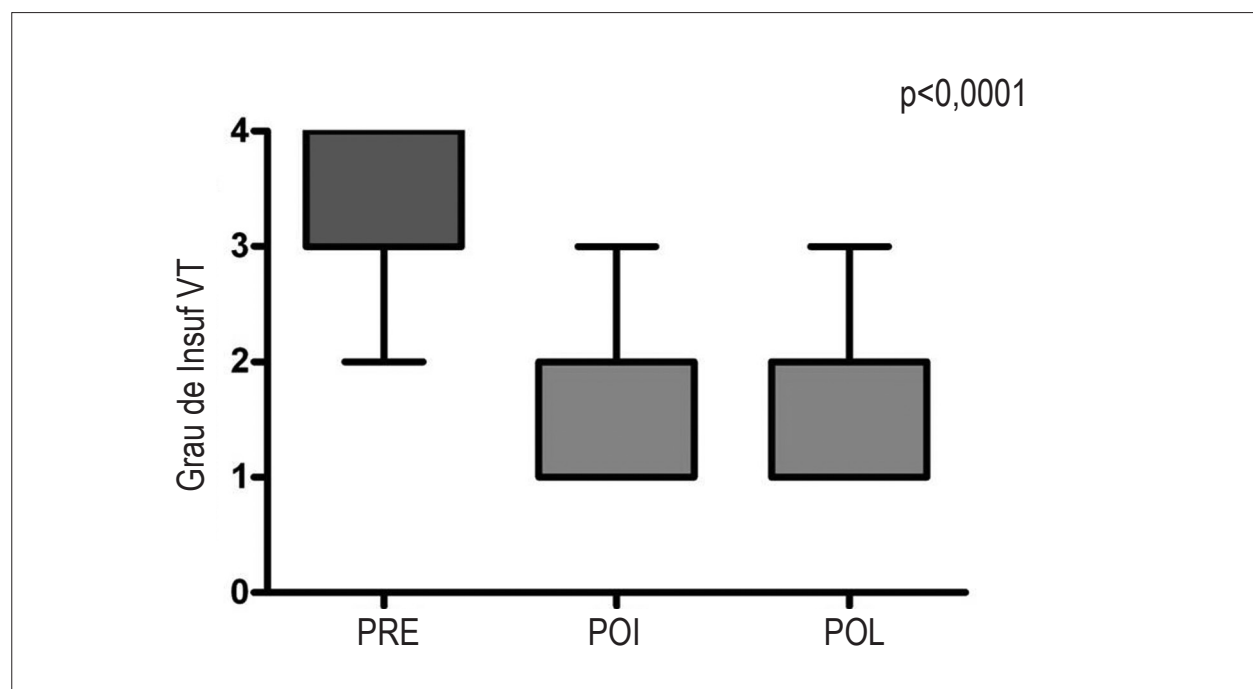


Fig. 2 – Insuficiência da valva tricúspide: Comparação entre períodos pré-operatórios (PRE), pós-operatório imediato (POI) e pós-operatório em longo prazo (POL). Média \pm intervalo de confiança de 95%. POI – pós-operatório imediato, POL – pós-operatório em longo prazo e VT – valva tricúspide.

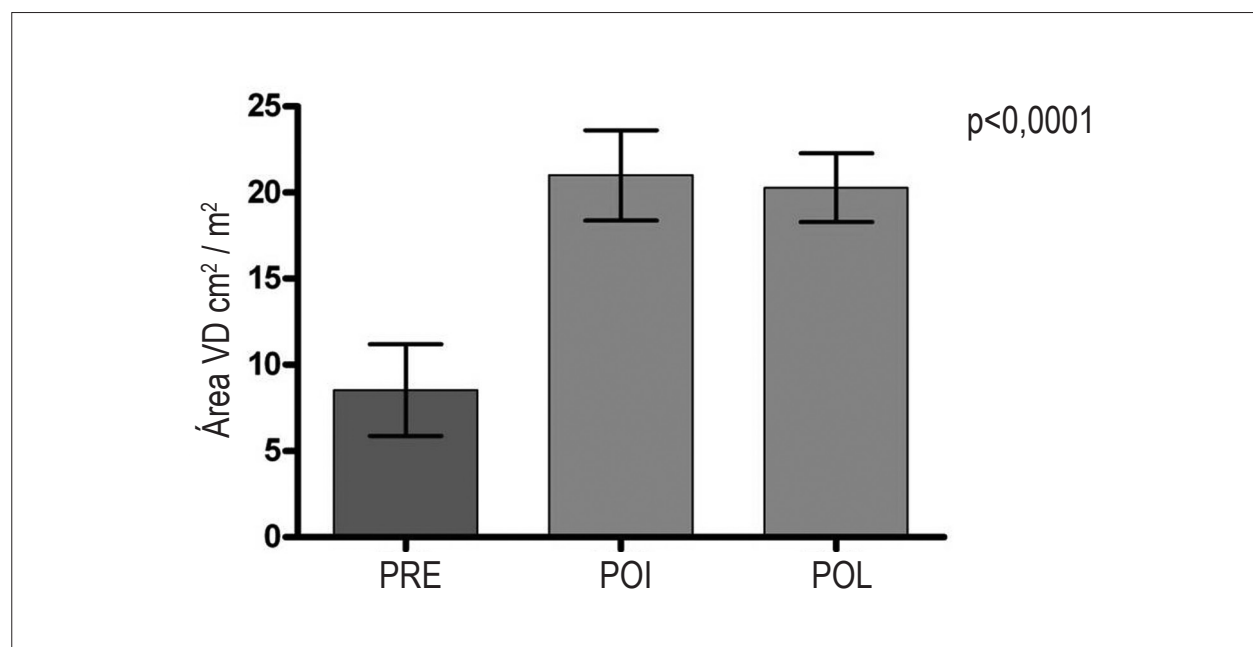


Fig. 3 – Área funcional do ventrículo direito, indexada pela superfície corpórea, em cm^2/m^2 : Comparação entre medidas nos períodos pré-operatório, pós-operatório imediato e pós-operatório em longo prazo. Média \pm intervalo de confiança de 95%. VD – ventrículo direito, POI – pós-operatório imediato, POL – pós-operatório em longo prazo.

pericárdio autólogo fresco um pouco abaixo do anel AV direito para reconstruir o folheto septal, ressaltada a importância da colocação superficial de uma sutura nessa área.

Os tempos cirúrgicos mostraram-se bastante variáveis, o que reflete o amplo espectro das variações anatômicas da anomalia de Ebstein e, conseqüentemente, as variações de complexidade das operações corretivas. O tempo médio de isquemia miocárdica, de 74 minutos, foi superior ao tempo médio, de 38 minutos, da casuística inicial de Carpentier e cols.⁶ com 14 pacientes. Entretanto, com o uso dos métodos de preservação miocárdica atuais, esse tempo é compatível com um bom desempenho do coração no pós-operatório.

Evolução clínica pós-operatória

Os resultados clínicos imediatos, com mortalidade hospitalar de 3,8%, tempos curtos de internação e ausência de troca valvar podem ser considerados muito bons. O grupo da Mayo Clinic¹⁶, que utiliza a técnica de Danielson, apresentou mortalidade de 5,8% em plastias valvares de crianças com menos de 12 anos, mas a plastia valvar só foi possível em 27% das 186 crianças, sendo substituída a valva tricúspide por prótese em 62% dos casos. Segundo a experiência do grupo de Carpentier, representando a segunda maior casuística entre as publicadas, houve mortalidade de 9%¹⁷. Na publicação de Sarris e cols.¹⁸, com o relato dos resultados coletivos de 13 instituições associadas à *European Congenital Heart Surgeons Association*, a mortalidade hospitalar foi de 13,3%, embora tenham sido incluídos os recém-nascidos, que constituem um grupo de maior risco.

Em relação à troca da valva tricúspide na anomalia de Ebstein, Kiziltan e cols.¹⁹ revisaram sua série de 323 pacientes com troca da valva tricúspide realizada em 48,9%

dos pacientes. Nos resultados em longo prazo, 97,5% dos pacientes estavam livres de troca valvar por bioprótese, após cinco anos e 80,6%, após 10 anos. Não houve diferença estatística para reoperação aos 10 e 12 anos, entre a troca valvar e a plastia da valva tricúspide, resultados talvez relacionados ao grande tamanho da bioprótese implantada, em relação ao tamanho do paciente, e à pressão sistólica ventricular direita, geralmente baixa, nos pacientes após a correção da anomalia de Ebstein. Entretanto, trata-se de um estudo que compara a troca com a técnica monocúspide de plastia da valva tricúspide, por um período limitado, notando-se tendência ao aumento das retocas após 10 anos, o que não reduz a importância de se procurar realizar a plastia da valva tricúspide eficiente e durável, especialmente em crianças.

Em geral, a técnica cirúrgica de manuseio do CIA, na anomalia de Ebstein, não tem sido considerada pelos autores, e todos a realizam apenas o fechamento rotineiro. Nessa série, CIA valvada sempre foi mantida, de modo a permitir o fluxo sanguíneo apenas da direita para a esquerda. Isso se mostrou útil no curso pós-operatório imediato de seis pacientes com disfunção ventricular direita importante, que mantiveram um débito cardíaco adequado, à custa de uma queda moderada da saturação de oxigênio, que aumentou assim que a função ventricular direita melhorou. Essa estratégia de descompressão do ventrículo direito permitiu que a derivação cavopulmonar não se fizesse necessária em nossos pacientes. Nesse sentido, Chauvaud e cols.²⁰ relataram a melhora dos resultados com o emprego de anastomose cavopulmonar bidirecional, adjunto à operação de Carpentier, em pacientes com disfunção ventricular direita grave. Esses autores usaram aquela técnica em 36% dos pacientes, com o objetivo de reduzir a pré-carga do ventrículo direito nos casos de disfunção ventricular direita grave, obtendo, assim, redução significativa na

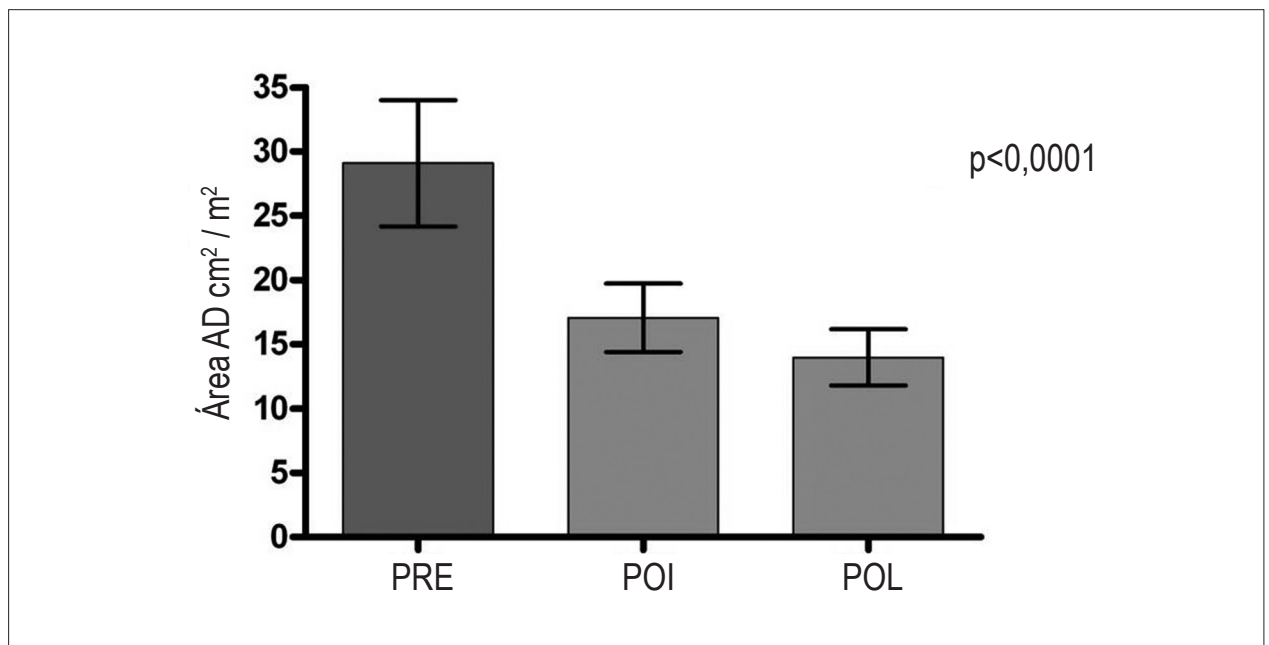


Fig. 4 – Área do átrio direito indexada pela superfície corpórea, em cm^2/m^2 : Comparação entre medidas nos períodos pré-operatório, pós-operatório imediato e pós-operatório em longo prazo. Média \pm intervalo de confiança de 95%. AD – átrio direito, POI – pós-operatório imediato, POL – pós-operatório em longo prazo.

Artigo Original

mortalidade causada pela falência ventricular direita. Em nossa casuística, não tivemos necessidade de empregar anastomose cavopulmonar. As duas séries, porém, apresentaram características diferentes, pois os nossos pacientes eram mais jovens e apresentavam menor índice cardiotorácico do que os da série de Chauvaud e cols.²⁰

Os resultados clínicos em longo prazo apontaram redução significativa da classe funcional de insuficiência cardíaca, baixa

incidência de arritmias e mortalidade. Poucas reoperações se fizeram necessárias, sendo a causa principal a deiscência de sutura na região septal da valva tricúspide.

Índice Cardiotorácico

No pré-operatório, o índice cardiotorácico médio de 0,66 foi reduzido para 0,54 no pós-operatório tardio, aproximando-se da normalidade. Esse índice adquire

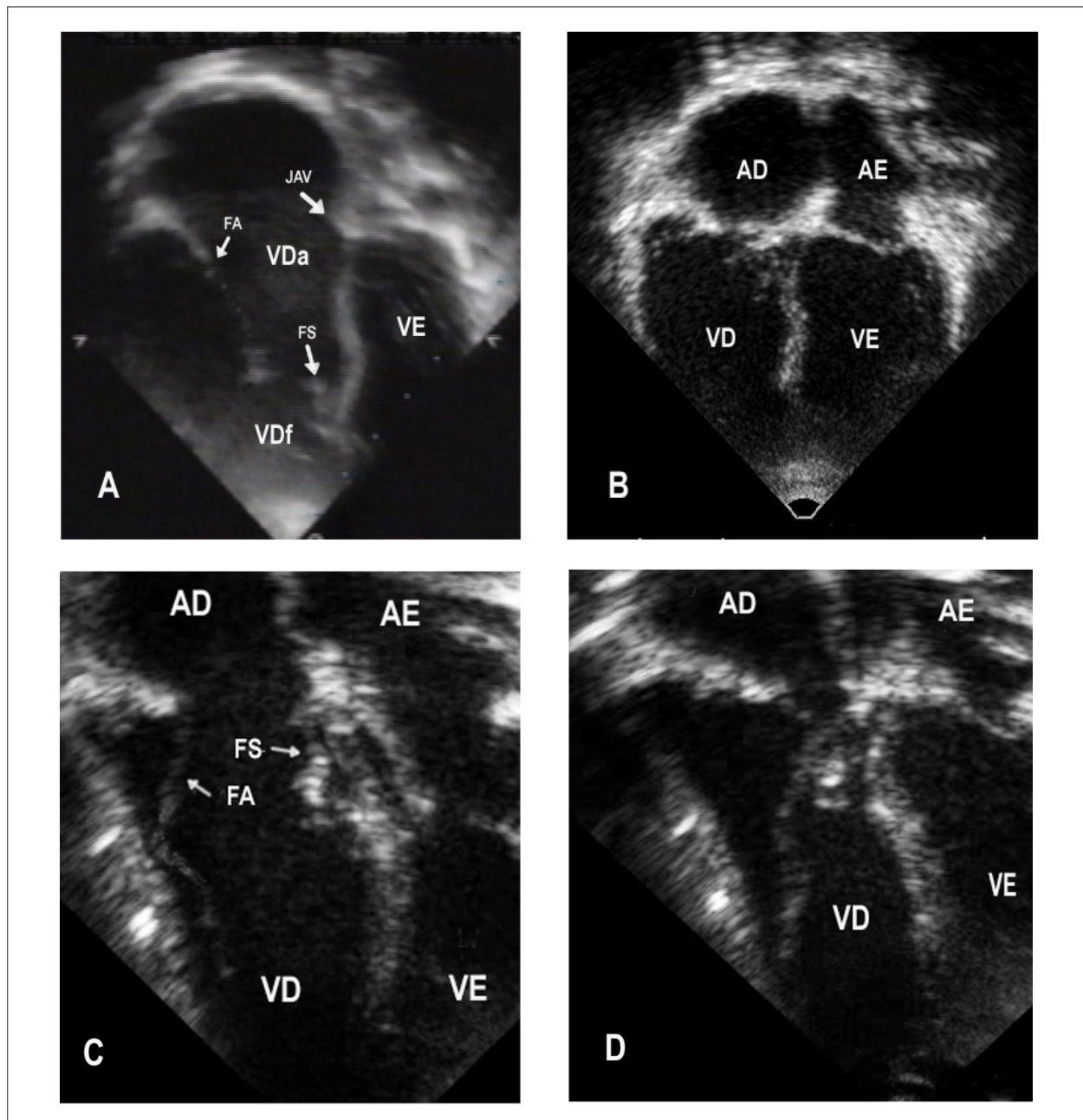


Fig. 5 – Ecocardiograma bidimensional mostrando: morfologia do ventrículo direito funcional pequeno no pré-operatório (A) foi restaurada no pós-operatório com o reposicionamento da valva tricúspide na junção atrioventricular (B), a boa abertura da valva tricúspide na diástole (C) e seu fechamento e coaptação adequados dos folhetos na sístole (D). AD - átrio direito; AE - átrio esquerdo; JAV - junção átrio-ventricular; Vdf - ventrículo direito funcional; VDa - ventrículo direito atrializado; VD - ventrículo direito; VE - ventrículo esquerdo; FA - folheto anterior da valva tricúspide e FS - folheto septal da valva tricúspide.

importância na avaliação da anomalia de Ebstein, em que o ventrículo e o átrio esquerdos apresentam dimensões normais ou até mesmo inferiores ao normal, sendo o aumento da silhueta cardíaca determinado pelas dimensões do átrio e do ventrículo direitos. Exceção a essa regra são os casos que desenvolvem miocardiopatia do ventrículo esquerdo. Como nessa casuística houve apenas um caso de disfunção do ventrículo esquerdo entre os sobreviventes, o remodelamento reverso do coração está relacionado ao remodelamento reverso das câmaras cardíacas direitas.

Resultados ecocardiográficos relacionados à função valvar

Os resultados relativos à anatomia e à função da valva AV direita foram bons e duradouros.

As operações descritas por Carpentier e cols.⁶ e Quaegebeur e cols.²¹ mostraram incidência substancial de insuficiência tricúspide em longo prazo. No estudo de Chen e cols.⁷ (grupo Quaegebeur) avaliando 25 pacientes, foram obtidos 16 ecocardiogramas em médio prazo, observando insuficiência moderada (18%) e importante (12%), com dois pacientes apresentando a necessidade de realizar troca valvar. Na reconstrução cônica, foi pequena a reincidência de regurgitação; e a redução importante da insuficiência da valva tricúspide foi mantida em longo prazo, não havendo necessidade de substituição valvar em nenhum paciente.

Observou-se estenose da valva tricúspide em apenas um paciente em longo prazo, sendo discreta ao ecocardiograma e sem repercussão clínica. A inclusão da válvula septal para aumentar a valva parece ser importante na prevenção de estenose, particularmente em pacientes adultos. A rotação do tecido do folheto posterior para ser encaixado na válvula septal hipoplásica, completando seu aspecto proximal, é uma manobra útil para se obter uma valva tricúspide maior. Houve redução significativa do anel valvar, como consequência da intervenção cirúrgica, e seu crescimento em longo prazo, o que parece ser benéfico em crianças.

A não utilização de anel protético na técnica da reconstrução cônica da valva tricúspide parece ser importante nas crianças, em que a fixação permanente do anel tricúspide, já diminuído, poderia resultar em estenose no longo prazo. Além disso, a flexibilidade anular permite a redução do anel tricúspide na sístole, podendo contribuir para o mecanismo de fechamento valvar. A possibilidade de crescimento e flexibilidade desse anel, a boa evolução clínica em longo prazo e as poucas reoperações nessa série de pacientes são argumentos contrários ao uso rotineiro de anel protético.

A restauração do ventrículo direito, devido à plicatura longitudinal do VD e à montagem da valva tricúspide em seu anel verdadeiro, ficou demonstrada pelo aumento considerável da área do ventrículo direito funcional, já imediatamente após a cirurgia, com a utilização da técnica do cone. Nesse aspecto, essa técnica se diferencia da técnica de Danielson¹, que, ao fazer a plicatura transversal da porção atrializada do VD, deixando a valva AV no mesmo

local em que ela existe no VD, não aumenta o tamanho do VD funcional.

O ecocardiograma bidimensional é limitado para se avaliarem a morfologia e a função do ventrículo direito. Enquanto a proximidade das valvas mitral e aórtica confere ao VE formato piriforme, a geometria do VD é mais complexa, pelo fato de a valva tricúspide estar distante da valva pulmonar. Essas características morfológicas dificultam a análise geométrica dos volumes e também não permitem o enquadramento total do ventrículo em apenas uma projeção ecocardiográfica²². Além da complexidade geométrica, há maior dificuldade em se definir perfeitamente o endocárdio em toda sua extensão. As medidas da fração de ejeção no modo monodimensional não foram aplicáveis devido ao movimento anormal da parede septal e à distorção da geometria dos ventrículos. Eidem e cols.²³ sugerem que o índice de Tei, ou índice de performance miocárdica, é útil como medida quantitativa da função ventricular nesses pacientes. O ecocardiograma tridimensional e o Doppler tecidual poderiam ajudar na definição dos limites do VD, mas não estavam disponíveis nos estudos iniciais dessa casuística.

Foram escolhidas as áreas, e não os volumes, em virtude de estudos anteriores que utilizaram essas medidas na avaliação da gravidade da anomalia de Ebstein, como, por exemplo, o índice de Celermajer²⁴, ou a soma das áreas do átrio direito e do ventrículo direito atrializado dividida pela soma das áreas do VD funcional, AE e VE.

É necessário que se realizem estudos adicionais prospectivos com imagens de ressonância ou de tomografia, que constituem métodos mais precisos para se avaliarem a morfologia e a dimensão do VD, a fim de elucidar a função e o remodelamento reverso dessa cavidade.

Conclusões

A técnica do cone na correção da anomalia é viável com baixa mortalidade hospitalar, corrigindo a insuficiência tricúspide sem exigir substituição valvar, o que resulta em boa evolução clínica, restauração da área funcional do ventrículo direito e remodelamento reverso do coração na maioria dos pacientes.

Potencial Conflito de Interesses

Declaro não haver conflito de interesses pertinentes.

Fontes de Financiamento

O presente estudo não teve fontes de financiamento externas.

Vinculação Acadêmica

Este artigo é parte de tese de Doutorado de José Pedro da Silva pelo INCOR - Faculdade de Medicina da USP.

Referências

1. Danielson GK, Maloney JD, Devloo RA. Surgical repair of Ebstein's anomaly. *Mayo Clin Proc.* 1979;54(3):185-92.
2. Hardy KL, May IA, Webster CA, Kimball KG. Ebstein's anomaly: a functional concept and successful definitive repair. *J Thorac Cardiovasc Surg.* 1964;48:927-40.
3. Danielson GK, Driscoll DJ, Mair DD, Warnes CA, Oliver WC Jr. Operative treatment of Ebstein's anomaly. *J Thorac Cardiovasc Surg.* 1992;104(5):1195-202.
4. Kiziltan HT, Theodoro DA, Warnes CA, O'Leary PW, Anderson BJ, Danielson GK. Late results of bioprosthetic tricuspid valve replacement in Ebstein's anomaly. *Ann Thorac Surg.* 1998;66(5):1539-45.
5. Dearani JA, Danielson GK. Surgical management of Ebstein's anomaly in the adult. *Semin Thorac Cardiovasc Surg.* 2005;17(2):148-54.
6. Carpentier A, Chauvaud S, Macé L, Relland J, Mihaileanu S, Marino JP, et al. A new reconstructive operation for Ebstein's anomaly of the tricuspid valve. *J Thorac Cardiovasc Surg.* 1988;96(1):92-101.
7. Chen JM, Mosca RS, Altman K, Printz BF, Targoff K, Mazzeo PA, et al. Early and medium-term results for repair of Ebstein anomaly. *J Thorac Cardiovasc Surg.* 2004;127(4):990-9.
8. Silva JP, Baumgratz JF, Fonseca L, Afiune JY, Franchi SM, Lopes LM, et al. Anomalia de Ebstein: resultados com a reconstrução cônica da valva tricúspide. *Arq Bras Cardiol.* 2004;82(3):212-6.
9. Da Silva JP, Baumgratz JF, da Fonseca L, Franchi SM, Lopes LM, Tavares GM, et al. The cone reconstruction of the tricuspid valve in Ebstein's anomaly. The operation: early and midterm results. *J Thorac Cardiovasc Surg.* 2007;133(1):215-23.
10. Dearani J, Bacha E, da Silva JP. Cone reconstruction of the tricuspid valve for Ebstein's anomaly: anatomic repair. *Oper Tech Thorac Cardiovasc Surg.* 2008;13(1):109-25.
11. Danzer CS. The cardio-thoracic ratio: an index of cardiac enlargement. *Am J Med Sci.* 1919;157:513-21.
12. Suzuki Y, Kambara H, Kadota K, Tamaki S, Yamazato A, Nohara R, et al. Detection and evaluation of tricuspid regurgitation using a real-time two-dimensional color coded Doppler flow imaging system: comparison with contrast two dimensional echocardiography and right ventriculography. *Am J Cardiol.* 1986;57(10):811-5.
13. Hetzer R, Nagdyman N, Ewert P, Weng YG, Alexi-Meskhisvili V, Berger F, et al. A modified repair technique for tricuspid incompetence in Ebstein's anomaly. *J Thorac Cardiovasc Surg.* 1998;115(4):857-68.
14. Wu Q, Huang Z. Anatomic correction of Ebstein anomaly. *J Thorac Cardiovasc Surg.* 2001;122(6):1237-8.
15. Wu Q, Huang Z. A new procedure for Ebstein's anomaly. *Ann Thorac Surg.* 2004;77(2):470-6.
16. Boston US, Dearani JA, O'Leary PW, Driscoll DJ, Danielson GK. Tricuspid valve repair for Ebstein's anomaly in young children: a 30-year experience. *Ann Thorac Surg.* 2006;81(2):690-6.
17. Chauvaud S. Ebstein's malformation: surgical treatment and results. *Thorac Cardiovasc Surg.* 2000;48(4):220-3.
18. Sarris GE, Giannopoulos NM, Tsoutsinos AJ, Chatzis AK, Kirvassilis G, Brawn WJ, et al. / European Congenital Heart Surgeons Association. Results of surgery for Ebstein anomaly: a multicenter study from the European Congenital Heart Surgeons Association. *J Thorac Cardiovasc Surg.* 2006;132(1):50-7.
19. Kiziltan HT, Theodoro DA, Warnes CA, O'Leary PW, Anderson BJ, Danielson GK. Late results of bioprosthetic tricuspid valve replacement in Ebstein's anomaly. *Ann Thorac Surg.* 1998;66(5):1539-45.
20. Chauvaud S, Berrebi A, d'Attellis N, Mousseaux E, Hernigou A, Carpentier A. Ebstein's anomaly: repair based on functional analysis. *Eur J Cardiothorac Surg.* 2003;23(4):525-31.
21. Quaegebeur JM, Sreenam N, Fraser AG, Bogers AJ, Stumper OF, Hess J, et al. Surgery for Ebstein anomaly: the clinical and echocardiographic evaluation of a new technique. *J Am Coll Cardiol.* 1991;17(3):722-8.
22. Tei C, Dujardin KS, Hodge DO, Bailey KR, McGoon MD, Tajik AJ, et al. Doppler echocardiographic index for assessment of right ventricular function. *J Am Soc Echocardiogr.* 1996;9(6):838-47.
23. Eidem BW, Tei C, O'Leary PW, Cetta F, Seward JB. Nongeometric quantitative assessment of right and left ventricular function: myocardial performance index in normal children and patients with Ebstein anomaly. *J Am Soc Echocardiogr.* 1998;11(6):849-56.
24. Celermajer DS, Cullen S, Sullivan ID, Spiegelhalter DJ, Wyse RK, Deanfield JE. Outcome in neonates with Ebstein's anomaly. *J Am Coll Cardiol.* 1992;19(5):1041-6.