

## Caso 6 - Mulher Portadora de Cardiopatia Isquêmica Internada por Dor Torácica e Choque

Case 6 – Woman with Ischemic Heart Disease Admitted due to Chest Pain and Shock

Rafael Amorim Belo Nunes, Hilda Sara Montero Ramirez, Vera Demarchi Aiello

Instituto do Coração do Hospital das Clínicas da Faculdade de Medicina da Universidade de São Paulo (InCor-HC-FMUSP), São Paulo, SP - Brasil

Mulher de 67 anos procurou atendimento médico de emergência com queixa de dor precordial prolongada.

Em abril de 2009 a paciente havia apresentado dor precordial prolongada e na ocasião procurou atendimento médico. Foi hospitalizada, e recebeu o diagnóstico de ter sofrido infarto do miocárdio.

A paciente era portadora de hipertensão arterial, diabetes melito, dislipidemia e tabagista.

Na evolução, depois do infarto do miocárdio, foi submetida à cinecoronariografia, a qual revelou presença de lesões de 70% na artéria coronária direita, descendente anterior e circunflexa. A ventriculografia esquerda revelou acinesia apical com sinais de trombo intracavitário nessa região.

O ecocardiograma (maio de 2009) revelou disfunção ventricular acentuada por hipocinesia difusa, com fração de ejeção de ventrículo esquerdo de 28%.

Foi recomendado o tratamento clínico e medicamentoso.

A paciente evoluiu sem apresentar sintomas até outubro de 2009 quando apresentou quadro de acidente vascular cerebral, com seqüela motora.

Em 30 de dezembro de 2009 a paciente apresentou dor precordial intensa que perdurou por uma hora e procurou atendimento médico.

O exame físico revelou frequência cardíaca de 100 batimentos por minuto, pressão arterial 100/60 mmHg. A semiologia pulmonar foi normal. O exame do coração revelou sopro sistólico ++/6+ em área mitral. O restante do exame físico foi normal.

O eletrocardiograma (1h 19 min; 30 dez 2009) revelou ritmo sinusal, frequência de 103 bpm, intervalo PR 122 ms, duração de QRS 159 ms, intervalo QT 367 ms, e QT corrigido

480 ms. Havia sobrecarga atrial esquerda, baixa voltagem dos complexos QRS plano frontal, provável área eletricamente inativa inferior e bloqueio de ramo esquerdo (Figura 1)

A radiografia do tórax revelou grande derrame pleural em hemitórax direito.

Os exames laboratoriais revelaram hemoglobina 13 g/dL, hematócrito 40%, VCM 91 fL, leucócitos 12400/mm<sup>3</sup> (66% neutrófilos, 1% eosinófilos, 1% basófilos, 19% linfócitos e 13% monócitos), plaquetas 421000/mm<sup>3</sup>, colesterol total 228 mg/dL, HDL-colesterol 35 mg/dL, LDL-colesterol 162 mg/dL, triglicérides 157 mg/dL, CK-MB massa 5,63 ng/mL, troponina I 0,21 ng/mL, ureia 33 mg/dL, creatinina 0,66 mg/dL, sódio 137 mEq/L, potássio 3,4 mEq/L. A gasometria venosa revelou pH 7,46, pCO<sub>2</sub> 39,3 mmHg, pO<sub>2</sub> 36,3 mmHg, saturação de O<sub>2</sub> 62,7%, bicarbonato 27,7 mEq/L e excesso de bases 4,1 mEq/L.

Cerca de duas horas após a internação apresentou convulsões e parada cardíaca em atividade elétrica sem pulso, revertida em 5 min.

O eletrocardiograma após a parada cardíaca (4 h e 18 min; 30 dez 2009) revelou frequência de 64 bpm, ausência de ondas P, bloqueio de ramo esquerdo. A alteração do complexo QRS, em relação ao traçado anterior, foi a positivação do complexo QRS na derivação V<sub>6</sub> (Figura 2).

Apresentou nova parada cardíaca 20 min mais tarde, que também foi revertida. Depois de meia hora, novo episódio de parada cardíaca ocorreu, este irreversível e a paciente faleceu (5h 45 min; 30 dez 2009).

### Aspectos clínicos

Trata-se de mulher de 67 anos com fatores de risco cardiovasculares e miocardiopatia isquêmica com grave disfunção sistólica do ventrículo esquerdo. O cateterismo cardíaco revelou doença coronariana multiarterial e acinesia apical com trombo intracavitário. Durante o acompanhamento ambulatorial, optou-se pelo tratamento clínico, possivelmente influenciado pelo status clínico da paciente, assim como pelas características da anatomia coronariana.

A indicação do tratamento cirúrgico com revascularização do miocárdio em pacientes coronariopatas com insuficiência cardíaca e grave disfunção sistólica do ventrículo esquerdo ainda é motivo de debate, mas dados recentes derivados do estudo STICH sugerem benefício na sobrevida em longo prazo nos pacientes submetidos à revascularização miocárdica.<sup>1</sup>

Durante o seguimento no mês de outubro de 2009, a paciente apresentou quadro sugestivo de acidente vascular encefálico que pode ter sido de origem aterotrombótica em

### Palavras-chave

Isquemia Miocárdica; Infarto do Miocárdio; Dor no Peito; Cateterismo Cardíaco; Tromboembolismo; Choque Cardiogênico.

**Editor da Seção:** Alfredo José Mansur (ajmansur@incor.usp.br)

**Editores Associados:** Desidério Favarato (dclfavarato@incor.usp.br)

Vera Demarchi Aiello (anpvera@incor.usp.br)

**Correspondência:** Vera Demarchi Aiello •

Avenida Dr. Enéas de Carvalho Aguiar, 44, subsolo, bloco I, Cerqueira César.

CEP 05403-000, São Paulo, SP – Brasil

E-mail: demarchi@cardiol.br, anpvera@incor.usp.br

Artigo recebido em 04/10/2018, revisado em 05/10/2018, aceito em 09/10/2018

**DOI:** 10.5935/abc.20180231

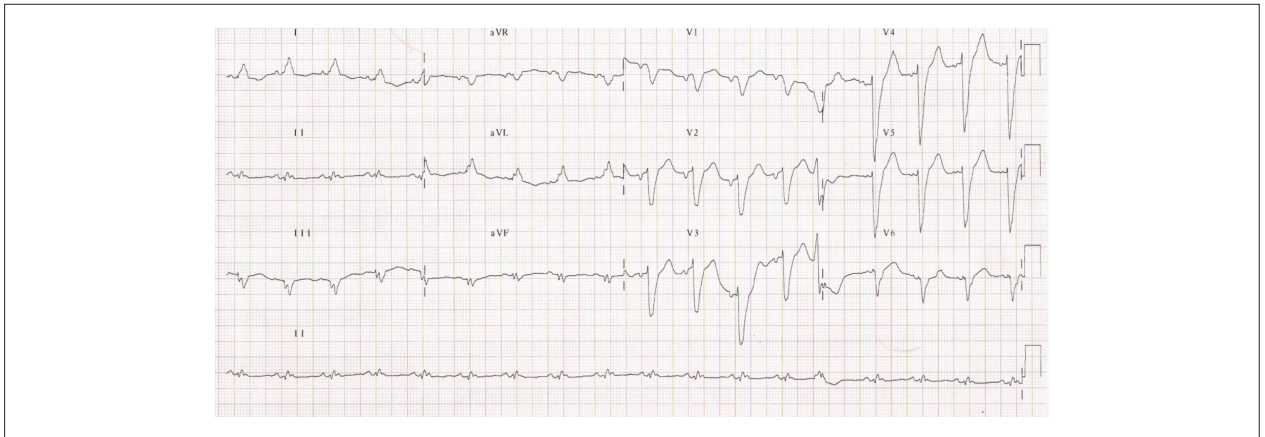


Figura 1 – Eletrocardiograma – Ritmo sinusal, baixa voltagem dos complexos QRS no plano frontal, área eletricamente inativa em parede inferior e bloqueio de ramo esquerdo.

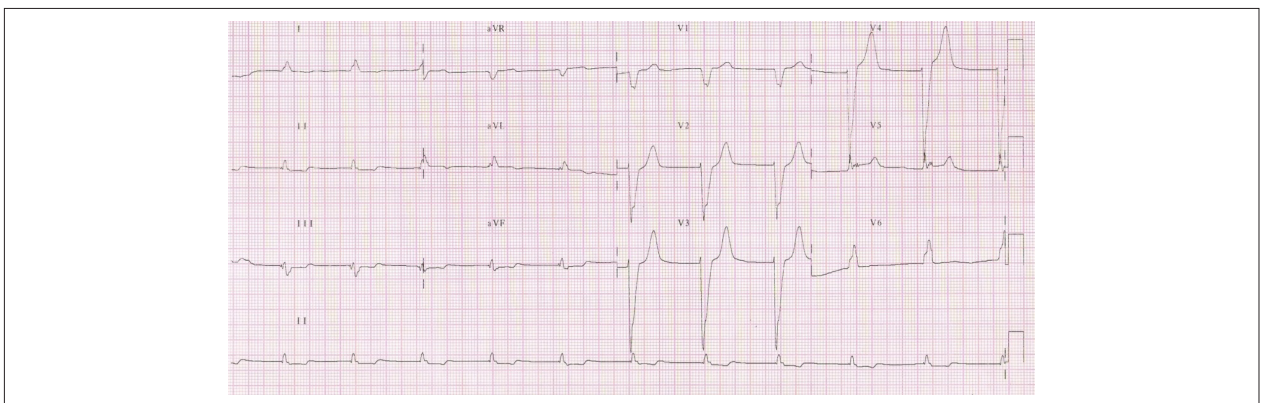


Figura 2 – Eletrocardiograma – Ritmo sinusal, bloqueio de ramo esquerdo e ondas T positivas em derivação de QRS também positivo.

função dos múltiplos fatores de riscos cardiovasculares ou de fonte cardioembólica associada a trombos intracavitários.

Em dezembro de 2009 a paciente foi admitida no serviço de emergência com dor torácica aguda. Apresentava-se discreta taquicárdica e com pressão arterial sistólica limítrofe de 100 mmHg. O eletrocardiograma revelou taquicardia sinusal, sobrecarga atrial esquerda e bloqueio do ramo esquerdo.

Em pacientes com dor torácica aguda e eletrocardiograma com bloqueio de ramo esquerdo agudo ou indeterminado devemos considerar, em especial na vigência de instabilidade hemodinâmica, a possibilidade de infarto agudo do miocárdio. Critérios como aquele proposto por Sgarbossa et al.,<sup>2</sup> e Smith et al.,<sup>3</sup> modificado por outros autores podem contribuir para melhora da acurácia diagnóstica neste contexto.<sup>2,3</sup> Entretanto, devemos considerar que a ocorrência de bloqueio de ramo esquerdo é, mais comumente, um marcador de doença cardíaca estrutural prévia.

A paciente apresentou parada cardiorrespiratória em atividade elétrica sem pulso (AESP) com pouco tempo após a admissão hospitalar. No infarto agudo do miocárdio, a AESP pode ocorrer em pacientes com grave disfunção ventricular e choque cardiogênico e/ou complicações mecânicas

como ruptura da parede livre do ventrículo esquerdo com tamponamento cardíaco, ruptura e/ou disfunção grave do músculo papilar e comunicação interventricular aguda.

Outras condições devem ser consideradas em pacientes com dor torácica aguda que apresentam rápida deterioração clínica como a dissecação aórtica e a tromboembolia pulmonar. A radiografia de tórax revelou derrame pleural volumoso em hemitórax direito, apesar deste achado não ter sido prontamente evidenciado durante o exame físico. Na paciente em questão, o derrame pleural pode ser decorrente de descompensação da insuficiência cardíaca crônica, mas também pode estar associada a outras afecções como doenças reumatológicas, tuberculose ou carcinomatose pleural por neoplasias. As duas últimas condições citadas não são infrequentes em pacientes com cardiopatias crônicas. Adicionalmente, derrames pleurais volumosos, em algumas condições, podem coexistir com acometimento pericárdico e consequente tamponamento cardíaco.<sup>4</sup> Derrame pleural também pode estar presente em pacientes com aortopatias agudas como dissecação da aorta e úlcera aórtica com rotura associada, mas normalmente o derrame mais frequente está localizado no espaço pleural esquerdo em função da anatomia aórtica. (Dra. Hilda Sara Montero Ramirez)

## Correlação Anatomoclínica

**Hipótese principal:** Infarto agudo do miocárdio complicado por choque cardiogênico. (**Dra. Hilda Sara Montero Ramirez**)

**Diagnósticos diferenciais:** Tamponamento cardíaco, Tromboembolismo pulmonar e Dissecção da aorta. (**Hilda Sara Montero Ramirez**)

### Necrópsia

O coração pesou 422g e tinha volume aumentado, mostrando aos cortes (eixo curto dos ventrículos) infarto do miocárdio transmural cicatrizado nas paredes anterior e septal do ventrículo esquerdo. Havia afilamento e fibrose das paredes acometidas, com aneurisma ântero-apical e trombo no ápice (Figura 3). Encontramos ainda sinais de tromboembolismo sistêmico prévio com infartos antigos renais e cerebrais, estes últimos cavitados e acometendo regiões temporal e occipital do hemisfério cerebral esquerdo.

O comprometimento aterosclerótico de aorta e artérias coronárias era de grau acentuado, com placas ulceradas na aorta e obstruções maiores de 70% em terços inicial e médio do ramo interventricular anterior da coronária esquerda e entre 50 e 70% no ramo circunflexo da mesma artéria e na coronária direita.

Sinais de insuficiência cardíaca congestiva foram encontrados em pulmões e em fígado.

A causa terminal do óbito foi tromboembolismo pulmonar à direita, com infartos em organização na base pulmonar (Figura 4). A pleura direita exibia depósitos de fibrina e no exame histológico havia pleurite fibrinosa aguda (Figura 5). Havia derrame pleural também à direita (500ml de líquido citrino) (**Profa. Dra. Vera D. Aiello**).

### Diagnósticos anatomopatológicos

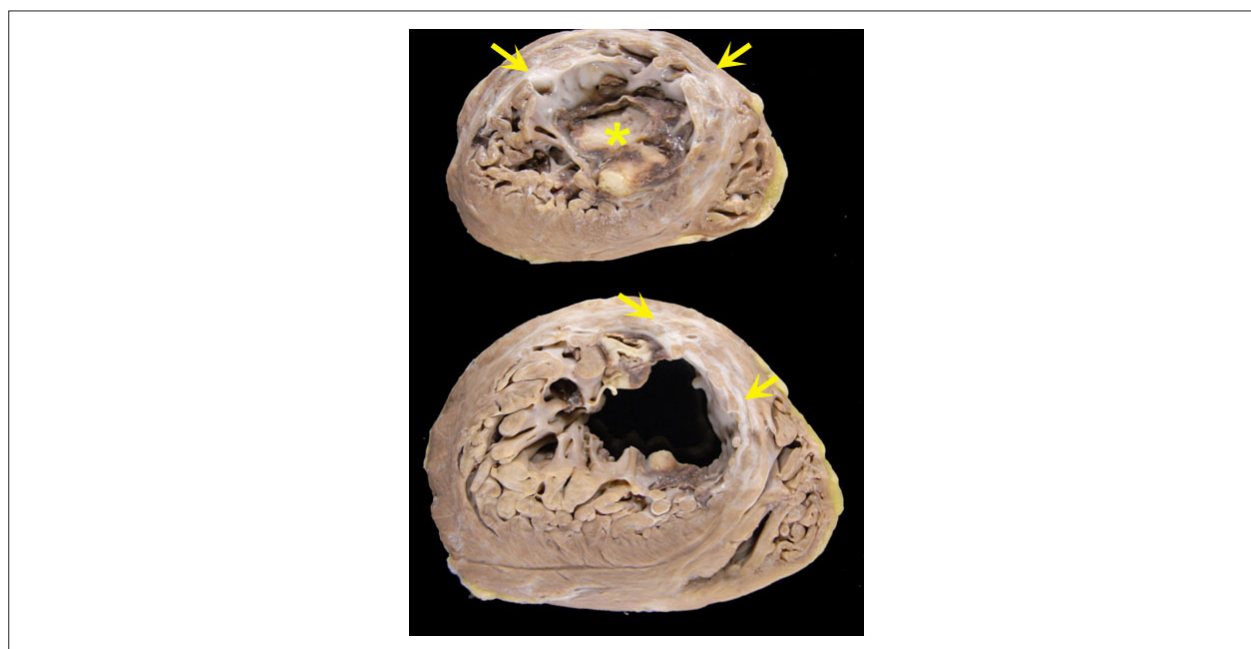
- Cardiopatia isquêmica com infartos transmurais cicatrizados em parede anterior e em septo ventricular e aneurisma ântero-septal.
- Trombo apical no ventrículo esquerdo.
- Aterosclerose sistêmica e coronariana de grau moderado a acentuado.
- Infartos antigos em rins e em córtex temporal e occipital do hemisfério cerebral esquerdo.
- Tromboembolismo pulmonar à direita, com infarto pulmonar recente.
- Pleurite aguda fibrinosa à direita, com derrame pleural (500 ml) (**Profa. Dra. Vera D. Aiello**)

### Comentários

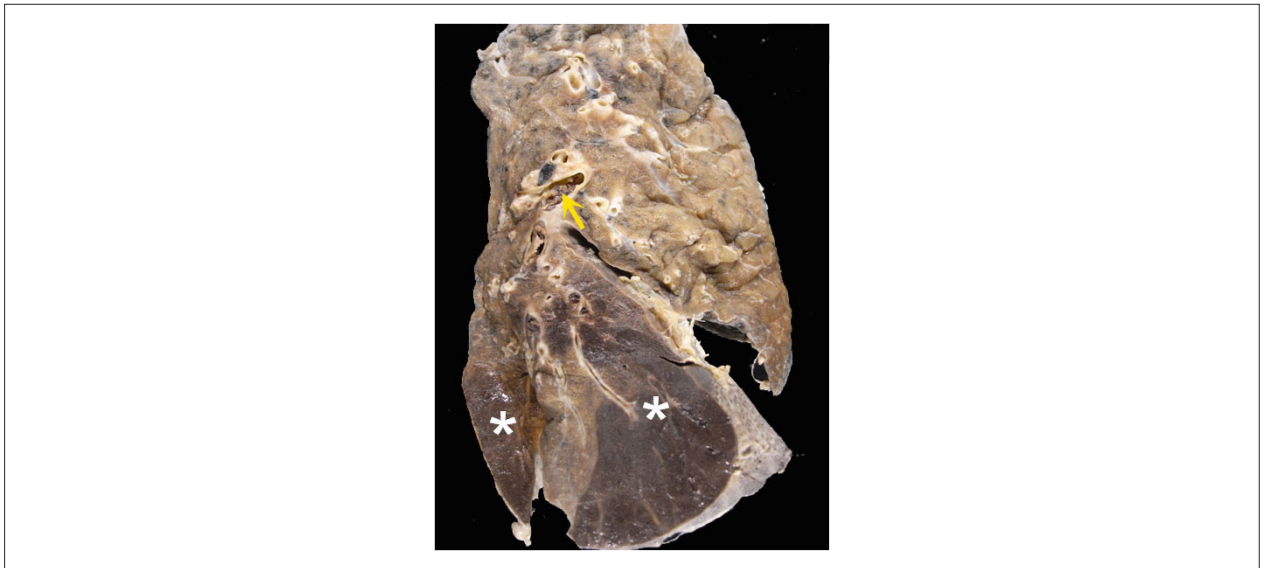A paciente em questão procurou atendimento de urgência com dor precordial, e era sabidamente portadora de doença isquêmica do coração. A investigação clínica para infarto agudo foi inconclusiva e a paciente foi a óbito menos de 24 horas após a internação.

A necrópsia demonstrou infartos antigos e sinais de insuficiência cardíaca congestiva. Não encontramos evidências de infarto recente e atribuímos a dor precordial ao achado de tromboembolismo pulmonar à direita recente, com infarto pulmonar e pleurite aguda fibrinosa.

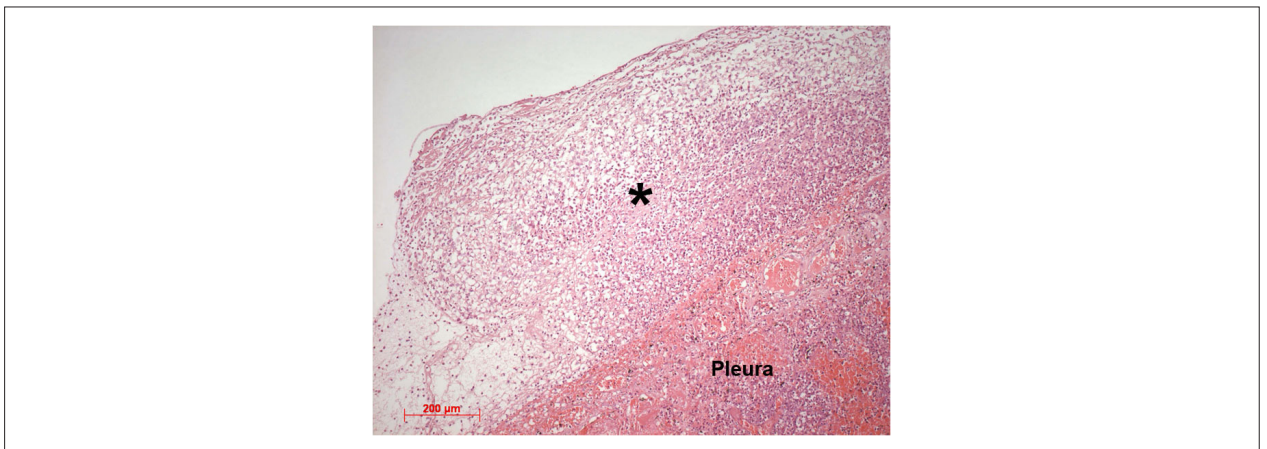
Em estudo conduzido em nossa instituição, em que se avaliou a concordância entre diagnósticos clínicos e de achados de necrópsia, a maior discrepância se deu em casos de tromboembolismo pulmonar (34,1%).<sup>5</sup> (**Profa. Dra. Vera Demarchi Aiello**)



**Figura 3** – Cortes transversais do coração ao nível dos ventrículos (eixo curto) mostrando infartos antigos transmurais em paredes anterior e septal (setas). Nesses mesmos locais existe afilamento da parede e dilatação localizada discreta (aneurisma). Existe também trombo cavitário no ápice ventricular (asterisco).



**Figura 4** – Corte do pulmão direito pelo seu eixo longo mostrando em ramo central da artéria pulmonar a presença de trombo-embolo (seta). Na base há duas áreas triangulares (asteriscos) onde o parênquima é homogêneo e vinhoso, correspondendo a infartos pulmonares recentes.



**Figura 5** – Fotomicrografia da pleura direita mostrando exsudato neutrofilico na superfície (asterisco), caracterizando pleurite aguda. Coloração pela hematoxilina-eosina, aumento da objetiva = 10X.

## Referências

1. Velazquez EJ, Lee KL, Jones RH, Al-Khalidi HR, Hill JÁ, Panza JÁ, et al. Coronary-artery bypass surgery in patients with Ischemic cardiomyopathy. *N Engl J Med*. 2016;374(16):1511-20.
2. Sgarbossa EB, Pinski SL, Barbagelata A, Underwood DA, Gates KB, Topol EJ. Electrocardiographic diagnosis of evolving acute myocardial infarction in the presence of left bundle-branch block. GUSTO-1 (Global Utilization of Streptokinase and Tissue Plasminogen Activator for Occluded Coronary Arteries) Investigators. *N Engl J Med* 1996;334(6):481-7.
3. Smith SW, Dodd KW, Henry TD, Dvorak DM, Pearce LA. Diagnosis of ST-elevation myocardial infarction in the presence of left bundle branch block with the ST-elevation to S-wave ratio in a modified Sgarbossa rule. *Ann Emerg Med* 2012;60(6):766-76.
4. Kopterides P, Lignos M, Papanikolaou S, Papadomichalakis E, Mentzelopoulos S, Armaganidis A, et al. Pleural effusion causing cardiac tamponade: report of two cases and review of the literature. *Heart Lung* 2006; 35(1): 66-7.
5. Saad R, Yamada AT, Pereira da Rosa FH, Gutierrez PS, Mansur AJ. Comparison between clinical and autopsy diagnoses in a cardiology hospital. *Heart*. 2007;93(11):1414-9.

