

Átrio Esquerdo Gigante

Giant Left Atrium

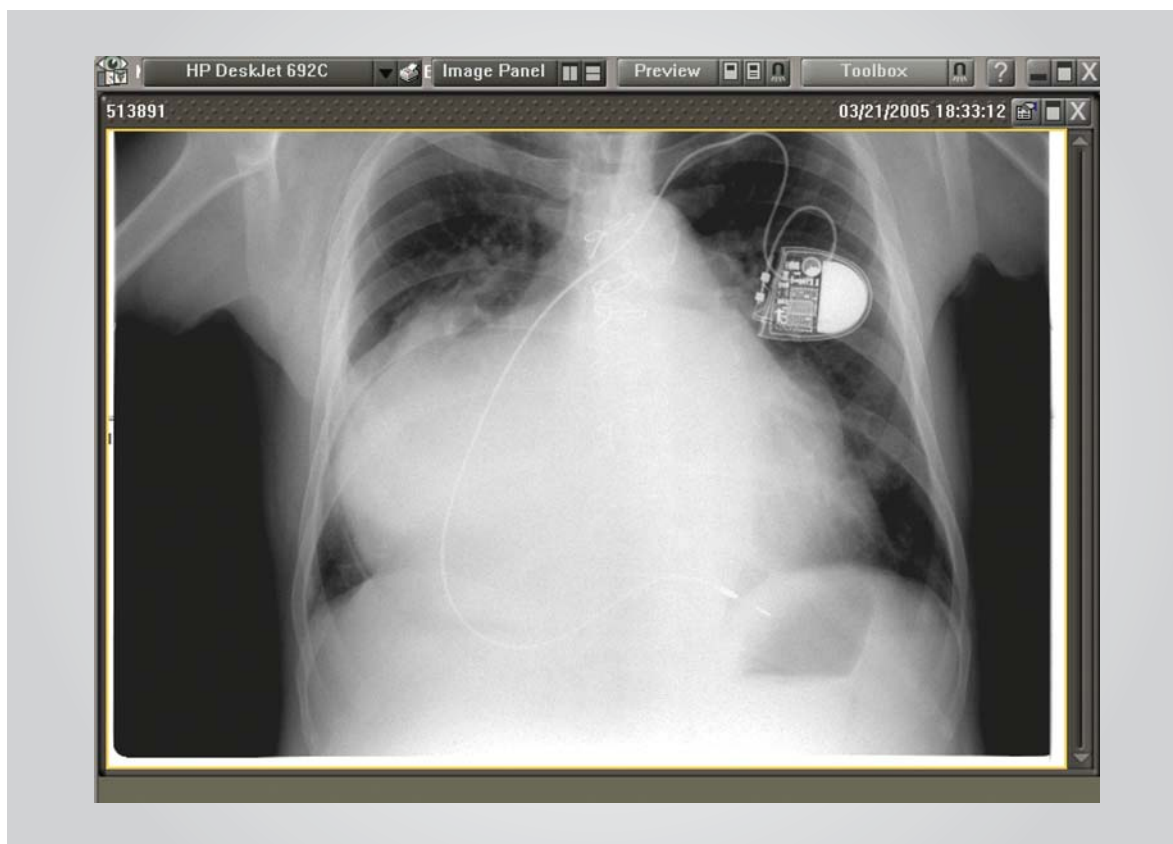
Flávio Justo Maciel, Lucas de Lima Carvalho, Mário Osvaldo Vrandecic
Biocor Instituto de Doenças Cardiovasculares - Belo Horizonte, MG

Homem de 57 anos submetido a implante de bioprótese mitral há 10 anos. Internado em março de 2005 em insuficiência cardíaca congestiva (ICC), classe IV e bloqueio atrioventricular (AV) avançado (que requereu implante de marcapasso - MP). Ausculta compatível com insuficiência mitral severa.

Ecocardiograma - Ventrículo esquerdo com dimensões normais (VDF-141 ml; VSF - 44 ml). Fração de ejeção - 0,69. Bioprótese mitral espessada, permitindo regurgitação importante. Átrio esquerdo de dimensões

muito aumentadas (diâmetro = 159 mm). Presença de duas massas sugestivas de trombos aderidas à parede atrial medindo 54 x 70 mm e 49 x 73 mm.

Comentário - O relevante do caso é o inusitado volume do átrio esquerdo. O autor Charles K. Friedberg¹, em seu *Tratado de Cardiologia*, mencionava o maior átrio por ele visto (em autópsia) tendo a capacidade volumétrica de 1 litro. No nosso caso, fazendo cálculos como se o átrio fosse grosseiramente uma esfera, obtivemos o extravagante volume de 2,1 litros.



REFERÊNCIA

1. Friedberg CK. Enfermedades del Corazón. México: Ed. Interamericana; 1968.

Correspondência: Flávio Justo Maciel • Rua Maranhão, 904/302 – 30150-330 – Belo Horizonte, MG
E-mail: fjmaciell@cardiol.br *Recebido em 03/06/05 • Aceito em 08/06/05*