

## Utilidad de la Pericardioscopia en el Diagnóstico de Derrame Pericárdico

Fernando Conrado Abrão, Benoit Jacques Bibas, Paulo Manuel Pêgo-Fernandes, Fabio Biscegli Jatene

Instituto do Coração do Hospital das Clínicas da Faculdade de Medicina da USP, São Paulo, SP - Brasil

El pericardio puede ser afectado por enfermedades infecciosas, neoplásicas, inflamatorias y metabólicas. Muchas condiciones exigen tratamientos específicos, de forma que un diagnóstico preciso es importante. Así, la biopsia del pericardio tiene un rol importante en la evaluación de los derrames pericárdicos. La pericardioscopia ofrece la ventaja del tradicional abordaje subxifoideo al permitir acceso a partes del pericardio que no podrían alcanzarse a través de palpación digital, así como visualización directa a través de la ventana subxifoidea o toracoscopia.

Referimos el caso de un paciente con gran derrame pericárdico y masa mediastinal no-diagnosticada, en quien la pericardioscopia videoasistida fue fundamental en el diagnóstico y tratamiento de la enfermedad.

### Introducción

El pericardio puede afectarse virtualmente por cualquier tipo de enfermedad<sup>1</sup>. Algunas de estas condiciones exigen terapias específicas y, consecuentemente, un diagnóstico etiológico preciso es algunas veces imperativo. La investigación clínica y los métodos actuales de evaluación por imagen vienen haciendo del diagnóstico de derrame pericárdico y taponamiento una práctica rutinaria. Sin embargo, el mismo no se produce respecto a la determinación de su etiología<sup>2</sup>. De esta forma, la biopsia pericárdica tiene un rol importante en la evaluación de derrames pericárdicos de origen indeterminado.

La técnica ideal de biopsia operativa debe confirmar la etiología del derrame, así como ser terapéutica y mínimamente invasiva. La pericardioscopia videoasistida es un procedimiento seguro, permite la inspección completa de la superficie pericárdica y la selección de la región de la biopsia, de esta forma aumentando la precisión diagnóstica.

### Palabras clave

Pericardio, derrame pericárdico/diagnóstico, biopsia.

### Caso Clínico

Un joven de 18 años fue evaluado debido a disnea progresiva con duración de tres semanas. El paciente dijo que no había tenido fiebre, sudores nocturnos ni pérdida de peso. El examen físico no reveló adenopatía periférica. El paciente estaba taquicárdico y la presión arterial sistémica era de 100 x 70 mmHg. É presentaba presión de pulso estrecha seguida de pulso paradójico, ruidos cardíacos distantes y presión venosa central elevada. Los sonidos pulmonares estaban normales. La tomografía computarizada (TC) reveló una gran masa mediastinal, asociada a un gran derrame pericárdico (Figuras 1A y 1B). El ecocardiograma reveló señales de compresión atrial y ventricular derecha. Se decidió realizar una pericardioscopia videoasistida a fin de drenar, inspeccionar y llevar a cabo la biopsia en el pericardio.

El paciente fue operado a través de una pequeña incisión subxifoidea en la línea promedio, bajo anestesia general. La técnica operatoria ya se describió anteriormente<sup>3</sup>.

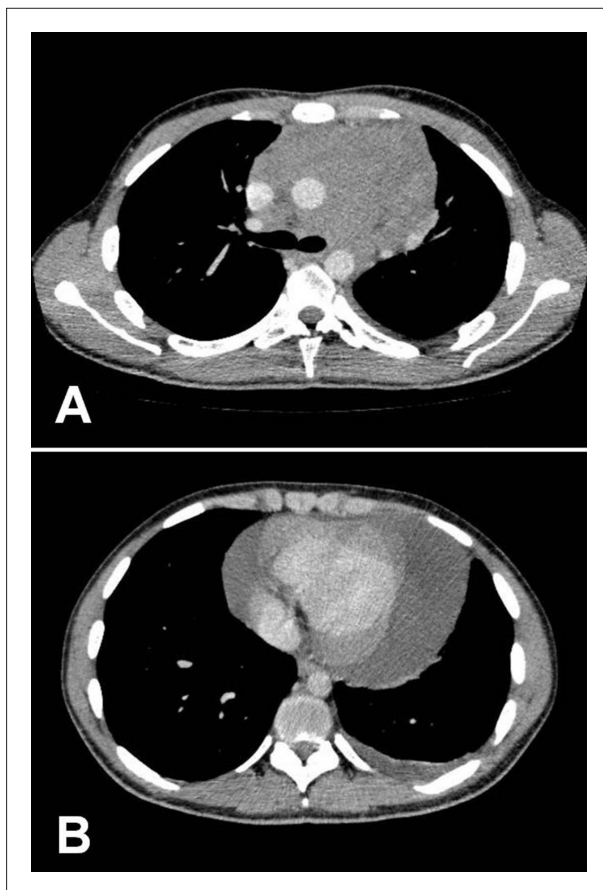
La pericardiocentesis permitió la remoción de 1.500 ml de fluido pericárdico. La pericardioscopia videoasistida se llevó a cabo y mostró invasión neoplásica macroscópica en la porción superior del pericardio (Figura 2). Las biopsias guiadas se llevaron a cabo y se enviaron para análisis histológico. Una amplia resección pericárdica anterior también se efectuó, con el objetivo de reducir la recurrencia. El espacio pericárdico fue drenado a través de un tubo de toracostomía. El paciente presentó una recuperación libre de interurrencias y el diagnóstico final fue linfoma de Hodgkin.

### Discusión

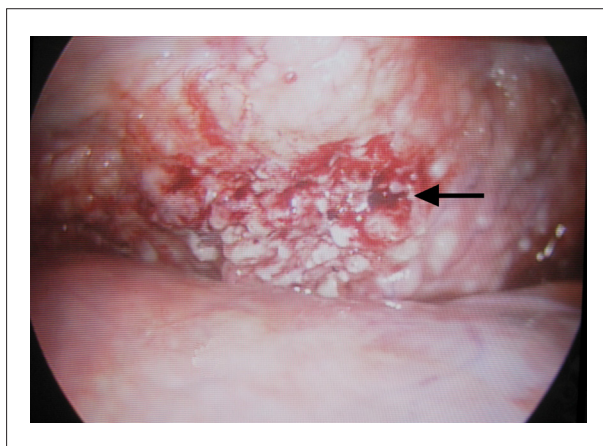
Los métodos diagnósticos invasivos son necesarios a fin de identificar las etiologías de la pericarditis. La biopsia pericárdica es el procedimiento más comúnmente realizado<sup>4</sup>. La ruta de acceso para la biopsia pericárdica puede ser por vía transtorácica, esternotomía mediana o subxifoidea<sup>2</sup>. El examen del derrame es difícil, ya que hay limitaciones citológicas y microbiológicas en el análisis del fluido pericárdico<sup>3,4</sup>. Con relación a la biopsia pericárdica, la mayor limitación es la dificultad de obtener tejido adecuado para el análisis. El tradicional abordaje subxifoideo permite una exposición limitada del pericardio, resultando en un bajo índice de diagnóstico etiológico y tasas de recurrencia de derrame pericárdico de hasta el 20%<sup>5</sup>. Con el desarrollo del equipamiento endoscópico, fue posible introducir nuevas técnicas, tales como la pericardioscopia videoasistida<sup>2,3</sup> y la ventana pericárdica toracoscópica<sup>6,7</sup>.

La ventana pericárdica toracoscópica es una técnica

Correspondencia: Fernando Conrado Abrão •  
Rua Souza Ramos, 144 apt. 11 - Vila Mariana - 04120-080 - São Paulo, SP - Brasil  
E-mail: fernandocabrao@uol.com.br  
Artículo recibido el 04/06/09; revisado recibido el 16/06/09; aceptado el 21/09/09.



**Fig. 1A e 1B** - Tomografía computarizada del tórax, mostrando: (A) - Gran masa mediastinal anterior midiendo 13 x 10 cm, y (B) - Gran derrame pericárdico.



**Fig. 2** - Imagen pericardioscópica videoasistida, lo que evidencia extensa infiltración neoplásica de la parte posterior del pericardio. La flecha indica la región seleccionada de la biopsia.

efectiva para drenaje pericárdica<sup>6,7</sup>. Tiene la ventaja de permitir la efectuación simultánea de procedimientos adicionales, tales como la biopsia de masas mediastinales o el tratamiento de un derrame pleural<sup>6,7</sup>. No obstante la necesidad de ventilación pulmonar única, anestesia general

y la necesidad de posicionamiento lateral (que impide el fácil acceso al pericardio) pueden limitar el rol del procedimiento en pacientes hemodinámicamente inestables<sup>8</sup>. O'Brien et al<sup>8</sup> compararon 15 ventanas pericárdicas toracoscópicas con 71 abordaje subxifoideos. La morbilidad general de los procedimientos fue baja, pero fue más alta en el grupo de la ventana pericárdica y estaba relacionada en su mayoría a complicaciones asociadas al acceso del espacio pleural (particularmente neumotórax). La mayor morbilidad parece reflejar la mayor complejidad del procedimiento. Recurrencia observada en 1 paciente tras la toracoscopia (8%) y en 5 pacientes tras el abordaje subxifoideo (10%) y el tiempo de anestesia fue significativamente más largo en la toracoscopia.

La pericardioscopia videoasistida ofrece las ventajas del abordaje subxifoideo tradicional: 1) el paciente permanece en la posición supina y el acceso está prontamente disponible para pericardiocentesis, si hay inestabilidad tras la inducción; 2) puede llevarse a cabo bajo anestesia local; 3) no necesita ventilación pulmonar única; 4) no penetra el espacio pleural y 5) la incisión abdominal no otorga riesgo de neuralgia prolongada que puede producirse después de la toracotomía<sup>2,3,8</sup>. Además de eso, permite la visualización directa de la superficie pericárdica y biopsias guiadas de áreas sospechosas o depósitos intrapericárdicos. De esta forma, permite el acceso a partes del pericardio que no podrían ser alcanzadas a través de palpación digital, visualización directa a través de la ventana subxifoidea o toracoscopia<sup>3</sup>.

En este caso, el objetivo del procedimiento quirúrgico era la resolución del riesgo de taponamiento cardíaco y proveer un diagnóstico etiológico. El ecocardiograma reveló señales de compresión atrial y ventricular derecha, y por esta razón, decidimos mantener el paciente en la posición supina y el abordaje quirúrgico se efectuó a través de la pericardioscopia videoasistida. Otro abordaje sería la tradicional biopsia subxifoidea; sin embargo, el tumor no se alcanzaría porque estaba en la parte superior del pericardio, en la emergencia de la aorta.

Porte et al<sup>9</sup> evaluaron a 114 pacientes con derrame pericárdico y histórico de cáncer. En un 22,7%, la pericardioscopia mejoró los resultados de la citología del fluido pericárdico y la biopsia pericárdica quirúrgica. Las sensibilidades de los estudios citológicos del fluido pericárdico, exámenes patológicos de la biopsia pericárdica y biopsia pericárdica pericardioscópica fueron del 75%, el 65% y el 97% respectivamente. La mortalidad perioperatoria fue de un 3,5%, y la morbilidad postoperatoria fue de un 6,1%.

Analizamos a 91 pacientes con derrames pericárdicos de origen indeterminado que fueron sometidos a pericardioscopia videoasistida en un período de 9 años<sup>3</sup>. El diagnóstico fue establecido de la siguiente forma: inflamación no-específica en 50 (54,94%) casos, enfermedades neoplásicas en 22 (24,17%) casos, tuberculosis en 11 (12,08%) casos, proceso inflamatorio bacteriano en 3 (3,29%) casos, quilopericardio en 2 (2,19%) casos, infecciones fúngicas en 2 (2,19%) casos e infección viral en 1 (1,09%) caso. Biopsias guiadas videoasistidas del pericardio establecieron el diagnóstico en un 36,26% de los casos; el diagnóstico a través del análisis del fluido se obtuvo en un 13,18% de los casos y una asociación de ambos métodos garantizaron un 45,05% de diagnósticos definitivos

## Caso Clínico

en el estudio. La morbilidad general fue de un 4,3% y las complicaciones más comunes fueron arritmias debido a la manipulación intraoperatoria. Hubo 1 óbito (1,09%) en el período perioperatorio debido a taponamiento cardíaco durante la inducción de la anestesia, a pesar del drenaje inmediato del derrame.

### Conclusión

La pericardioscopia videoasistida es un método seguro y eficiente de obtener un diagnóstico definitivo y resultados terapéuticos satisfactorios en casos de derrame pericárdico de origen indeterminado. La excelente visualización de la superficie pericárdica permite la biopsia guiada de áreas sospechas. También permite acceso a regiones del pericardio

que no se alcanzarían a través del uso de otras técnicas de biopsia disponibles.

### Potencial Conflicto de Intereses

Declaro no haber conflicto de intereses pertinentes.

### Fuentes de Financiación

El presente estudio no tuvo fuentes de financiación externas.

### Vinculación Académica

No hay vinculación de este estudio a programas de postgrado.

### Referencias

1. Hoit BD. Pericardial disease and pericardial tamponade. *Crit Care Med*. 2007; 35 (8 Suppl): S355-64.
2. Pêgo-Fernandes PM, Fernandes F, Ianni BM, Rohr SS, Bernardelli IM, Jatene FB, et al. Video-assisted pericardioscopy: how to improve diagnostic efficacy in pericardial effusions. *Arq Bras Cardiol*. 2001; 77 (5): 399-406.
3. Pêgo-Fernandes PM, Mariani AW, Fernandes F, Ianni BM, Stolf NG, Jatene FB. The role of videopericardioscopy in evaluating indeterminate pericardial effusions. *Heart Surg Forum*. 2008; 11 (1): E62-5.
4. Fernandes F, Ianni BM, Arteaga E, Benvenuti L, Mady C. Value of pericardial biopsy in the etiologic diagnosis of pericarditis. *Arq Bras Cardiol*. 1998; 70 (6): 393-5.
5. Naunheim KS, Kesler KA, Fiore AC, Turrentine M, Hammell LM, Brown JW, et al. Pericardial drainage: subxiphoid vs transthoracic approach. *Eur J Cardiothorac Surg*. 1991; 5 (2): 99-104.
6. Georgiou GP, Stamler A, Sharoni E, Fichman-Horn S, Berman M, Vidne BA, et al. Video-assisted thoracoscopic pericardial window for diagnosis and management of pericardial effusions. *Ann Thorac Surg*. 2005; 80 (2): 607-10.
7. Neragi-Miandoab S, Linden PA, Ducko CT, Bueno R, Richards WG, Sugarbaker DJ, et al. VATS pericardiotomy for patients with known malignancy and pericardial effusion: survival and prognosis of positive cytology and metastatic involvement of the pericardium: a case control study. *Int J Surg*. 2008; 6 (2): 110-4.
8. O'Brien PK, Kucharczuk JC, Marshall MB, Friedberg JS, Chen Z, Kaiser LR, et al. Comparative study of subxiphoid versus video-thoracoscopic pericardial "window". *Ann Thorac Surg*. 2005; 80 (6): 2013-9.
9. Porte HL, Janecki-Delebecq TJ, Finzi L, Métois DG, Millaire A, Wurtz AJ. Pericardioscopy for primary management of pericardial effusion in cancer patients. *Eur J Cardiothorac Surg*. 1999; 16 (3): 287-91.