

Infarto do Miocárdio Inferior Evoluído com Pseudoaneurisma do Ventrículo Esquerdo: Um Dilema Diagnóstico

Evolved Inferior Wall Myocardial Infarction with Left Ventricular Pseudoaneurysm: A Diagnostic Dilemma

Sónia Gomes Coelho,¹ Clara F. Jorge,¹ Pedro B. Carlos,¹ Anne Delgado,² Leopoldina Vicente¹

Centro Hospitalar Cova da Beira EPE - Department of Internal Medicine,¹ Covilhã - Portugal

Centro Hospitalar Cova da Beira EPE - Department of Cardiology,² Covilhã - Portugal

Introdução

O pseudoaneurisma (PA) do ventrículo esquerdo (VE) constitui uma complicação mecânica rara do infarto agudo do miocárdio (IAM).¹ Resulta de ruptura miocárdica, em que o processo hemorrágico é contido pelo pericárdio aderente. Ocorre mais comumente na parede ventricular inferior e posterior, uma vez que a ruptura da parede anterior do ventrículo conduz habitualmente ao tamponamento cardíaco e morte imediata, enquanto que a face ínfero-posterior do coração se apoia sobre o diafragma, facilitando a contenção da cavidade ventricular pelo pericárdio.¹⁻³ Os métodos de imagem são cruciais para estabelecer o diagnóstico. A ecocardiografia transtorácica (ETT) e transesofágica permite o diagnóstico definitivo em 26% e 75% dos casos, respectivamente.^{1,2} A ressonância magnética cardíaca (RMC) é útil no diagnóstico diferencial de PA e aneurisma do VE, com uma sensibilidade reportada de 100%.² A presença de realce tardio pericárdico na RMC é um achado altamente sugestivo de PA do VE, podendo representar o efeito da passagem de sangue para o espaço pericárdico quando da ruptura miocárdica, com subsequente inflamação e fibrose pericárdicas.^{1,2,4}

Relato do Caso

Mulher, 87 anos, com antecedentes pessoais relevantes de dislipidemia, bócio multinodular e quisto renal direito, recorreu ao Serviço de Urgência (SU) por quadro clínico, com 3 semanas de evolução, caracterizado por cansaço fácil e dispnéia para pequenos esforços, pré-cordialgia com irradiação dorsal, tipo moinha, anorexia e náuseas. Encontrava-se hemodinamicamente estável, com fervores bibasais, sem outras alterações assinaláveis ao exame físico. O electrocardiograma mostrava supra-desnivelamento do segmento ST nas derivações DII, DIII e

Palavras-chave

Infarto do Miocárdio/complicações; Pseudoaneurisma; Ruptura Cardíaca; Ecocardiografia/métodos; Espectroscopia de Ressonância Magnética/métodos.

Correspondência: Sónia Gomes Coelho •

Centro Hospitalar Cova da Beira EPE - Quinta do Alvito, 6200-251, Covilhã - Portugal

E-mail: s.coelho88@gmail.com

Artigo recebido em 19/11/2019, revisado em 12/01/2020, aceito em 19/02/2020

DOI: <https://doi.org/10.36660/abc.20200029>

aVF. Laboratorialmente com elevação do valor da troponina I (551,1 ng/L) e NT-proBNP (12.568 pg/mL). A doente foi internada com o diagnóstico de IAM com elevação do segmento ST (IAMcST) inferior. Tendo em conta o tempo de evolução, considerou-se não ter indicação para fibrinólise. O ETT mostrou disfunção biventricular (fração de ejeção do VE de 40% por método Simpson Biplano), acinesia médio-basal pósterio-lateral e inferior com formação aneurismática (Figura 1), insuficiência mitral moderada e hipertensão arterial pulmonar moderada. Realizou teste de isquemia (cintilografia de perfusão do miocárdio) sem evidência de isquemia, documentando defeito fixo na parede inferior, não sendo candidata a coronariografia. A doente teve alta com estabilidade clínica e medicada com dupla antiagregação plaquetar, estatina e beta-bloqueante (baixa dose). Passados dois dias regressou ao SU com clínica sugestiva de insuficiência cardíaca. A doente estava taquicárdica, polipneica, com necessidade de aporte suplementar de oxigênio. Radiologicamente visualizava-se derrame pleural bilateral. Eletrocardiograficamente sem alterações dinâmicas. Repetiu-se o ETT observando-se derrame pericárdico moderado, sem sinais de compromisso hemodinâmico, e aumento das dimensões do aneurisma, colocando-se a possibilidade de tratar-se de um PA (Figura 2). Fez RMC em outra instituição (Figuras 3 e 4) que confirmou tratar-se de PA da parede inferior do ventrículo com 7x5,4 cm, de colo largo (3,5 cm), com trombo parietal. O caso foi discutido com a equipe de cirurgia cardiotorácica, que tendo em conta a idade avançada, estado de fragilidade e irreversibilidade do quadro clínico, considerou que a doente apresentava elevada morbi-mortalidade intra e peri-operatória, não beneficiando de tratamento cirúrgico. A doente evoluiu em choque cardiogénico, vindo a falecer após quatro dias de internamento.

Contribuição dos autores

Obtenção de dados: Coelho SG, Jorge CF, Carlos PB, Delgado A, Vicente L; Análise e interpretação dos dados: Coelho SG, Jorge CF, Carlos PB, Delgado A, Vicente L; Redação do manuscrito: Coelho SG. Revisão crítica do manuscrito quanto ao conteúdo intelectual importante: Coelho SG, Jorge CF, Carlos PB, Delgado A, Vicente L.

Potencial conflito de interesses

Declaro não haver conflito de interesses pertinentes.

Fontes de financiamento

O presente estudo não teve fontes de financiamento externas.

Vinculação acadêmica

Não há vinculação deste estudo a programas de pós-graduação.

Aprovação ética e consentimento informado

Este artigo não contém estudos com humanos ou animais realizados por nenhum dos autores.

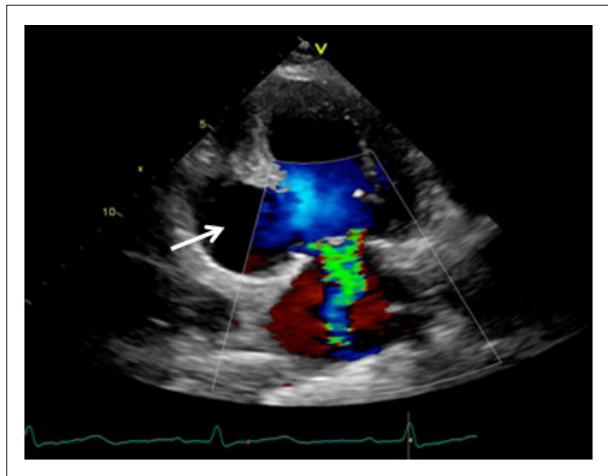


Figura 1 - Ecocardiografia transtorácica (incidência apical 2 câmaras) evidenciando formação aneurismática (seta).

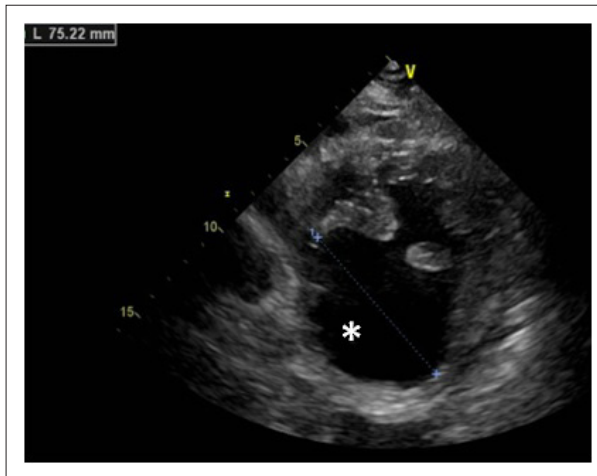


Figura 2 - Ecocardiografia transtorácica (incidência eixo curto) sugestiva de pseudoaneurisma da parede inferior do ventrículo esquerdo (asterisco).

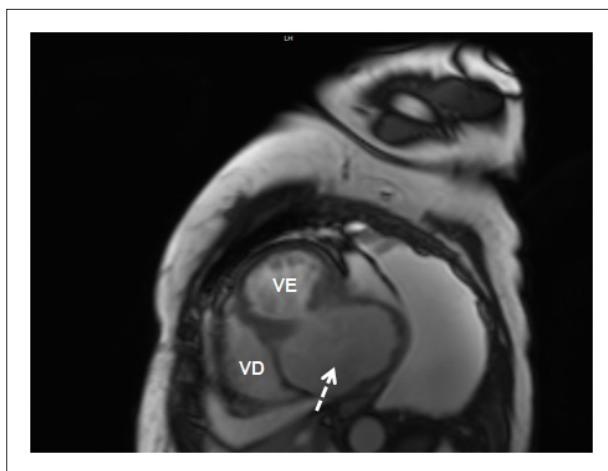


Figura 3 - Ressonância magnética cardíaca (imagem estática de um cine, eixo curto) confirmando a presença de volumoso pseudoaneurisma ventricular esquerdo (seta tracejada). VD: ventrículo direito; VE: ventrículo esquerdo.

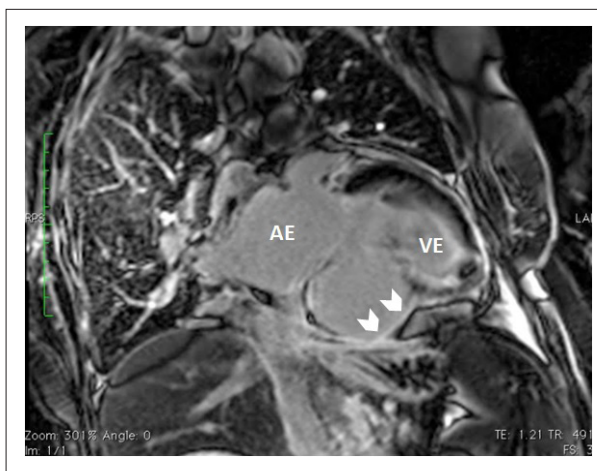


Figura 4 - Ressonância magnética cardíaca, após injeção de gadolínio, observando-se a presença de realce tardio sobre os folhetos pericárdicos (pontas de seta), apoiando o diagnóstico de pseudoaneurisma. AE: aurícula esquerda; VE: ventrículo esquerdo.

Referências

1. Faustino M, Ranchordás S, Abecasis J, Freitas A, Ferreira M, Gil V, et al. Pseudoaneurisma ventricular esquerdo – um desafio diagnóstico. Rev Port Cardiol. 2016; 35(6):373.e1-373.e6.
2. Inayat F, Ghani AR, Riaz I, Ali NS, Sarwar U, Bonita R, et al. Left Ventricular Pseudoaneurysm: An Overview of Diagnosis and Management. J Investig Med High Impact Case Rep. 2018 Aug 2;6:2324709618792025
3. Falcão JLAA, Falcão SNRS, Garcia MFMA, Arruda ALMA, Hueb AC, Jatene FB, et al. Pseudoaneurisma de Ventriculo Esquerdo Associado a Insuficiência Mitral Grave Complicando Infarto Agudo do Miocárdio Infero-Látero-Dorsal. Arq Bras Cardiol. 2005;84(6):488-91.
4. Oliveira SM, Dias P, Pinho T, Gavina C, Almeida PB, Madureira AJ, et al. Pseudoaneurisma gigante do ventrículo esquerdo: contributo diagnóstico de diferentes modalidades de imagem não invasivas. Rev Port Cardiol. 2012; 31(6):439-44.



Este é um artigo de acesso aberto distribuído sob os termos da licença de atribuição pelo Creative Commons