

Fibrose Miocárdica em Pacientes com Cardiomiopatia Hipertrófica com Alto Risco para Morte Súbita Cardíaca

Myocardial Fibrosis in Patients with Hypertrophic Cardiomyopathy and High Risk for Sudden Death

Afonso Akio Shiozaki*, Tiago Senra*, Edmundo Arteaga, Cristiane Guedes Pita, Martino Martinelli Filho, Luis Francisco R. Ávila, José Rodrigues Parga Filho, Charles Mady, Carlos Eduardo Rochitte

Instituto do Coração (InCor) do Hospital das Clínicas da Faculdade de Medicina da Universidade de São Paulo, São Paulo, SP - Brasil

* Ambos os autores contribuíram igualmente neste trabalho

Resumo

Fundamento: A estratificação de risco para morte súbita na cardiomiopatia hipertrófica (CMH), continua a ser um verdadeiro desafio devido à grande heterogeneidade da sua apresentação, em que a maioria dos indivíduos permanecem assintomáticos por toda sua vida e outros apresentam a morte súbita como primeiro sintoma. Recentes trabalhos vêm sugerindo que a fibrose miocárdica pode constituir-se em um importante substrato para as arritmias ventriculares malignas, responsáveis pela morte súbita nesta doença.

Objetivo: Avaliação da prevalência e quantificação da fibrose miocárdica (FM), em pacientes com CMH com alto risco ou recuperados de morte súbita, portadores de cardiodesfibrilador implantável (CDI).

Métodos: Vinte e oito pacientes com CMH portadores de CDI foram submetidos à tomografia computadorizada com múltiplos detectores, para realização da técnica de realce tardio, e avaliação da fibrose miocárdica.

Resultados: 96% dos pacientes apresentavam fibrose miocárdica (20,38 ± 15,55 gramas) correspondendo a 15,96 ± 10,20% da massa miocárdica total. A FM foi significativamente mais prevalente que os demais fatores de risco clássicos para morte súbita.

Conclusão: Concluímos que existe uma alta prevalência de fibrose miocárdica em pacientes com cardiomiopatia hipertrófica de alto risco ou recuperados de morte súbita, como neste grupo - portadores de cardiodesfibrilador implantável. A maior prevalência da fibrose miocárdica comparada aos fatores de risco de pior prognóstico levantam a hipótese de que a fibrose miocárdica possa ser um importante substrato potencialmente necessário na gênese das arritmias desencadeadoras da morte súbita. (Arq Bras Cardiol. 2010; [online]. ahead print, PP0-0)

Palavras-chave: Cardiomiopatia hipertrófica, fibrose miocárdica, tomografia computadorizada com múltiplos detectores, realce tardio e cardiodesfibrilador implantável.

Abstract

Background: The stratification of risk for sudden death in hypertrophic cardiomyopathy (HCM) continues to be a true challenge due to the great heterogeneity of this disease's presentation, as most individuals remain asymptomatic during their entire lives and others present sudden death as first symptom. Recent studies have suggested that myocardial fibrosis may represent an important substrate for the malignant ventricular arrhythmias, that are responsible for the cases of sudden death related to this disease.

Objective: To assess the prevalence and quantification of myocardial fibrosis (MF) in hypertrophic cardiomyopathy (HCM) patients with implantable cardioverter - defibrillator (ICD) indicated due to their high risk or recovered from cardiac sudden death.

Methods: Twenty-eight HCM patients with ICD were submitted to multidetector computed tomography to assess myocardial fibrosis by delayed enhancement technique.

Results: Myocardial fibrosis was present in 96% of these HCM patients with (20.38 ± 15.55 g) comprising 15.96 ± 10.20% of the total myocardial mass. MF was observed in a significantly higher prevalence as compared to other classical risk factors for sudden death.

Conclusion: It is possible to conclude that there is a high prevalence of myocardial fibrosis in hypertrophic cardiomyopathy patients with high-risk or recovered from cardiac sudden death, like those with clinical indication to implantable cardioverter -defibrillator. The higher prevalence of myocardial fibrosis in comparison to classical risk factors of worse prognosis raise the hypothesis that the myocardial fibrosis may be an important substrate in the genesis of lifethreatening arrhythmias in these high risk HCM population. (Arq Bras Cardiol. 2010; [online]. ahead print, PP0-0)

Key words: Hypertrophic cardiomyopathy; myocardial fibrosis; multidetector computed tomography.

Full texts in English - <http://www.arquivosonline.com.br>

Correspondência: Carlos E. Rochitte •

Instituto do Coração - InCor - Setor de Ressonância Magnética e Tomografia Computadorizada Cardiovascular - Av. Dr. Enéas de Carvalho Aguiar, 44 - Cerqueira César - 05403-000 - São Paulo, SP - Brasil
E-mail: rochitte@incor.usp.br

Artigo recebido em 17/11/08; revisado recebido em 14/05/09; aceito em 01/07/09.

Introdução

A cardiomiopatia hipertrófica (CMH) é considerada a maior responsável pela morte súbita cardíaca (MSC) em adultos jovens¹⁻⁴.

Apesar dos tradicionais critérios clínicos de pior prognóstico⁵⁻¹² e dos avanços genéticos na descoberta de mais de duzentas mutações responsáveis pela doença¹³⁻¹⁸, a estratificação de risco para morte súbita na CMH continua a ser um verdadeiro desafio devido à grande heterogeneidade da sua apresentação: a maioria dos indivíduos permanecem assintomáticos por toda sua vida e outros apresentam a morte súbita como primeiro sintoma.

Análise histopatológica de corações de pacientes com CMH que foram a óbito por morte súbita demonstrou considerável presença de fibrose miocárdica¹⁹ (FM). Tal fibrose pode ser diagnosticada de maneira não invasiva pela técnica de realce tardio por ressonância magnética²⁰, podendo constituir-se em um importante substrato para as arritmias ventriculares malignas, como sugerido por estudos que correlacionaram a presença de taquicardia ventricular não sustentada e a presença de FM diagnóstica pela ressonância magnética^{18, 21-24}.

Assim, apesar da técnica de realce tardio por ressonância magnética demonstrar ser uma ferramenta importante na avaliação da FM na CMH^{20,25}, ela apresenta algumas limitações - como, por exemplo, na avaliação de pacientes com marcapasso e cardiodesfibriladores implantáveis (CDI), visto que, nestes casos, há contra-indicação formal quanto à realização da ressonância magnética²⁶.

Recentemente, foi demonstrada a detecção da FM na cardiomiopatia isquêmica utilizando a técnica de realce tardio por tomografia computadorizada com múltiplos detectores^{27,28} (TCMD). Além disso, nosso grupo foi o primeiro a demonstrar a potencial capacidade da avaliação da FM pelo realce tardio por TCMD em um paciente com CMH utilizando uma técnica semelhante à utilizada nos isquêmicos, onde as áreas de FM avaliadas pela tomografia apresentaram uma excelente correlação com a ressonância²⁹.

Assim, neste trabalho objetivamos testar a capacidade da técnica de realce tardio pela TCMD e investigar a prevalência da fibrose miocárdica em um grupo de pacientes com CMH de alto risco para morte súbita, nos hipertróficos portadores de CDI por indicação clínica.

Métodos

Entre outubro de 2006 e dezembro de 2007, 30 pacientes hipertróficos portadores de CDI por indicação clínica, acompanhados na unidade de cardiomiopatias e de estimulação cardíaca artificial do Instituto do Coração (InCor-HC, FMUSP) foram consecutivamente encaminhados para avaliação da fibrose miocárdica pela TCMD. Destes, um paciente com insuficiência renal e outro que se negou a participar do estudo foram excluídos. Assim, os 28 pacientes restantes que assinaram o termo de consentimento livre esclarecido foram submetidos ao estudo após a aprovação do comitê de ética local.

Tomografia computadorizada com múltiplos detectores

A avaliação da FM pela técnica de realce tardio por TCMD

foi obtida utilizando um tomógrafo com 64 colunas de detectores (Aquilion 64, Toshiba Medical Systems, Otawara, Japão). As imagens foram adquiridas 7 minutos após a infusão de 150 ml de contraste iodado (Iopamiron 370, Shering AG, Alemanha), utilizando o seguinte protocolo sincronizado retrospectivamente com eletrocardiograma: velocidade de rotação do tomógrafo ajustado pela frequência cardíaca de 350 a 500 ms, de modo a permitir uma reconstrução multi-segmentada, colimação de 64 x 0,5 mm, voltagem do tubo de 120 kV, corrente do tubo de 500 mA, velocidade da mesa (helical pitch)-14,4 (ou fator de pitch de 0,225), e campo de visão de escaneamento de 220 mm.

Características clínicas

A avaliação dos fatores de risco para morte súbita cardíaca foi considerada segundo diretriz previamente descrita⁴. Desta forma, foram consideradas: síncope, como episódios de perda de consciência sem etiologia definida nos últimos 12 meses antes do implante do CDI³⁰; morte súbita recuperada³¹; história familiar de morte súbita cardíaca em parentes de primeiro grau com menos de 40 anos de idade^{32,33}; registro de taquicardia ventricular não sustentada (TVNS) no Holter^{7,8,34,35}, definidas como três ou mais extrassístoles ventriculares consecutivas com frequência maior ou igual a 120 batimentos/min, durante menos de 30 segundos; hipertrofia miocárdica em diástole máxima maior que 30 mm^{6,36} pelo ecocardiograma. Além disso, outros critérios também foram analisados: dilatação do ventrículo esquerdo foi considerada como diâmetro diastólico maior que 50 mm; fração de ejeção do VE menor que 60%³⁷; obstrução da via de saída do VE foi considerada como gradiente intraventricular maior que 30 mmHg e finalmente fibrilação atrial foi considerada como características clínicas que poderiam estar associadas a um pior prognóstico. Sintomas de insuficiência cardíaca foram classificados de acordo com a NYHA e a utilização de drogas antiarrítmicas, também foram registrados.

Análise das imagens

Os dados das imagens adquiridas pelo tomógrafo foram reconstruídos utilizando um algoritmo de reconstrução multisegmentar, com espessura de 1 mm durante fase diastólica (na fase 75% do intervalo R-R). As imagens axiais foram processadas utilizando reformatação multiplanar, para gerar cortes contíguos em eixo curto cobrindo toda extensão do ventrículo esquerdo da base ao ápice, com espessura de 10 mm, utilizando uma técnica capaz de refletir uma média de todos os pixels do corte de maneira a evitar a perda de qualquer pixel que pudesse representar a fibrose miocárdica. Habitualmente, 12 cortes em eixo curto foram suficientes para cobrir todo VE. Todos os segmentos envolvidos pelos artefatos causados pelos cabos do CDI foram retirados da análise, deste modo, a parede ínfero-septal foi retirada devido aos artefatos do CDI, de todos os pacientes (Figura 1)³⁸. As áreas de fibrose miocárdica foram definidas com o auxílio de software dedicado (Image J, NIH, USA). Utilizando a densidade dos pixels em um histograma que compreendia a representação gráfica das áreas com fibrose miocárdica e as áreas de miocárdio sem fibrose, foi aplicada de maneira semi-automática uma técnica de limiar que distinguiu as

densidades das áreas com ou sem fibrose miocárdica, definidas visualmente.

Análise estatística

Os dados foram demonstrados como média \pm desvio padrão. Shapiro-Wilk test foi utilizado para confirmar a distribuição da normalidade. A prevalência dos fatores de risco tradicionalmente aceitos para a morte súbita e a presença de fibrose miocárdica foram expressas em percentagens e comparadas por Qui-quadrado ou teste exato de Fisher. Além disso, também foram registradas as prevalências da classe funcional de ICC pela NYHA, obstrução intraventricular e fibrilação atrial desta amostra.

Resultados

A média de idade foi de $38,5 \pm 16,6$ anos, sendo 46,4% do sexo masculino.

Dos critérios de risco clássico para morte súbita, 18% apresentavam morte súbita recuperada, 68% apresentavam história de síncope sem etiologia definida, história familiar de morte súbita encontrava-se presente em 78%, presença de TVNS em 32% e 21% dos pacientes apresentavam hipertrofia

septal maior que 30 mm.

Além disso, a presença de obstrução intraventricular foi observada em 50% desta amostra, a fibrilação atrial em 32%, ICC classe funcional II em 39%, apenas um paciente em classe funcional III e nenhum em classe IV. A fração de ejeção média do VE foi de $70,9 \pm 12,4\%$ e o diâmetro diastólico do VE foi de $4,1 \pm 0,5$ cm e o tamanho médio do átrio esquerdo foi de $4,3 \pm 0,6$ cm medidos pelo ecocardiograma.

No momento da aquisição da tomografia, 86% dos indivíduos faziam uso de betabloqueadores, 53% utilizavam antiarrítmicos, 28% antagonistas dos canais de cálcio, 39% inibidores da enzima conversora de angiotensina ou os antagonistas dos receptores de angiotensina II, 14% espirolactona e 28% ácido acetilsalicílico ou anticoagulante oral.

Interessantemente, 96,4% dos indivíduos apresentaram fibrose miocárdica pela técnica do realce tardio, analisadas pela tomografia computadorizada com múltiplos detectores. Não houve discordâncias entre a análise da presença ou a ausência de fibrose entre os dois observadores que analisaram as imagens independentes e de maneira cega.

A prevalência de fibrose miocárdica nesta população selecionada de altíssimo risco para morte súbita cardíaca,

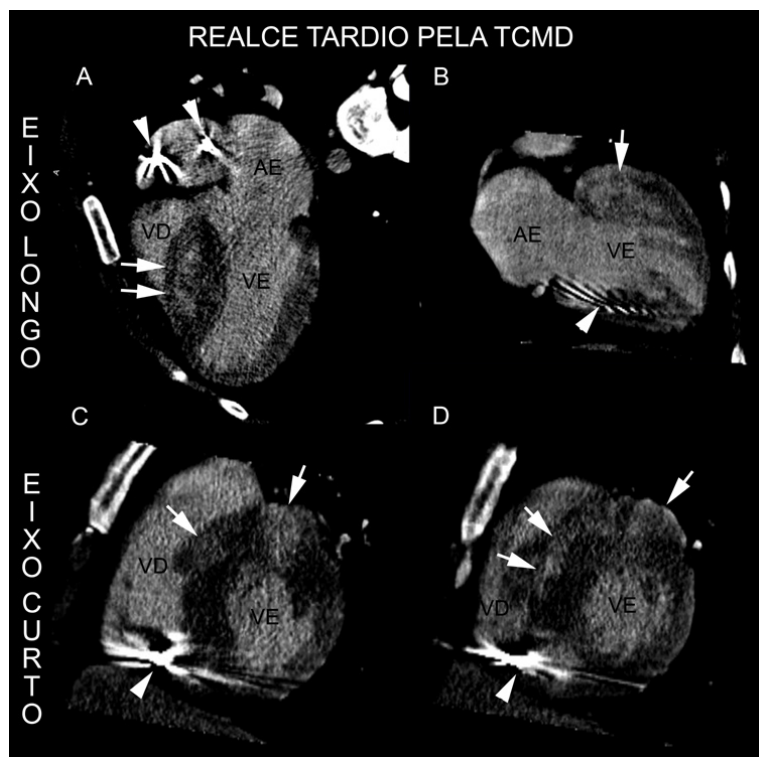


Fig. 1 - Realce tardio (RT) pela tomografia computadorizada com 64 colunas de detectores (TCMD). Imagens de RT pela TCMD de jovem paciente com Cardiomiopatia hipertrófica portador de CDI indicado por morte súbita familiar (pai <40 anos), síncope, TVNS e hipertrofia septal maior que 30 mm. Quadro A e B. Imagens em eixo longo, 4 câmaras e 2 câmaras, demonstrando acentuada hipertrofia septal e fibrose miocárdica (setas brancas). Os artefatos metálicos causados pelos cabos do CDI são demonstrados pelas cabeças das setas. Quadro C e D. Imagens em eixo curto, das porções basal e média do miocárdio respectivamente, onde é observada acentuada hipertrofia anterior e septal e fibrose miocárdica (setas brancas). Os artefatos metálicos causados pelos cabos do CDI são predominantemente nos segmentos infero-septais demonstrados pelas cabeças das setas. Para não se apresentar como fator confundidor da fibrose miocárdica todo segmento infero-septal foi retirado e excluído da análise do realce tardio miocárdico.

além de estar presente em todos os pacientes desta amostra exceto um, mostrou-se ser mais prevalente que os demais fatores tradicionais de risco individualmente, relacionados com pior prognóstico nesta doença (Figura 2).

O padrão do realce tardio pela TCMD foi peculiar, caracterizado pelo padrão difuso em múltiplos focos, não respeitando nenhum território coronariano, poupando o subendocárdio (Figura 1).

A massa de fibrose miocárdica média foi de $20,38 \pm 15,55$ gramas e a percentagem de fibrose miocárdica média foi de $15,96 \pm 10,20\%$ da massa do ventrículo esquerdo.

Discussão

Este é o primeiro estudo demonstrando a capacidade da análise da fibrose miocárdica pela técnica do realce tardio pela tomografia computadorizada com múltiplos detectores em pacientes com cardiomiopatia hipertrófica portadores de CDI.

Este tipo de análise não invasiva da fibrose miocárdica, até então realizada exclusivamente pela ressonância magnética, não era possível de realizar-se em função da contra-indicação formal à técnica nos portadores de CDI.

Desta maneira, a tomografia pode se tornar um importante método no diagnóstico na avaliação da fibrose miocárdica em pacientes com contra-indicação à ressonância magnética.

Além disso, a presença de fibrose miocárdica em todos os pacientes exceto um, desta seleta população de hipertróficos com alto risco de morte súbita ou mesmo com morte súbita recuperada, sugere que a fibrose miocárdica possa ser um importante substrato na gênese das arritmias ventriculares complexas responsáveis pela morte súbita, como sugerido por trabalho que demonstrou haver a presença de fibrose miocárdica em corações de pacientes com cardiomiopatia hipertrófica que foram a óbito subitamente^{19,39,40}. Adicionalmente, estudos com ressonância magnética em pacientes hipertróficos também demonstraram a maior presença de TVNS em pacientes com fibrose do que aqueles sem fibrose miocárdica^{21,22}.

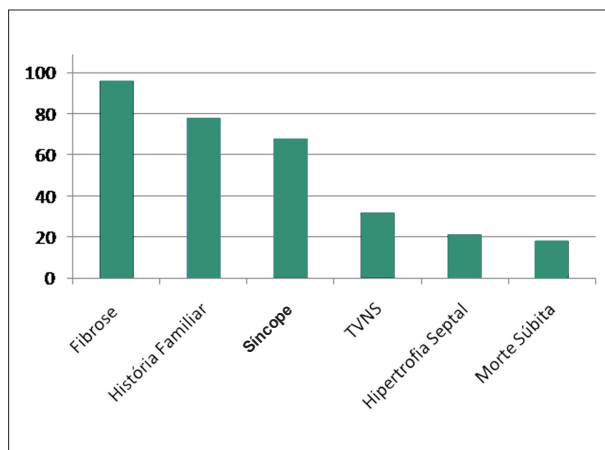


Fig. 2 - Prevalência da fibrose miocárdica e dos demais fatores de risco clássicos para morte súbita em pacientes com cardiomiopatia hipertrófica de alto risco para morte súbita (portadores de CDI).

A maior prevalência da fibrose miocárdica em relação a todos os outros critérios clássicos de pior prognóstico observada neste trabalho pode sugerir também que a fibrose possa ser um fator de risco com maior sensibilidade do que os demais critérios tradicionalmente correlacionados com a morte súbita.

Aparentemente, as evidências vêm demonstrando que a fibrose miocárdica nos pacientes com CMH, consiste num importante substrato para as arritmias responsáveis pela morte súbita nesta doença^{21,22,25}. É possível que, futuramente, a pesquisa não invasiva da fibrose miocárdica - pela ressonância ou pela tomografia - seja mais um importante critério prognóstico na complexa determinação da estratificação de risco destes pacientes, auxiliando na indicação de uma terapia mais ou menos agressiva como o implante de CDIs por exemplo; podendo, ao mesmo tempo, otimizar gastos e evitar que muitas mortes secundárias a esta doença ocorram.

Limitações

O número de pacientes incluídos no estudo é pequeno. Entretanto, neste período, recrutamos todos os pacientes com cardiomiopatia hipertrófica portadores de CDI por indicação clínica, acompanhados no nosso ambulatório.

Neste trabalho também não utilizamos grupo controle, ou seja, não realizamos a tomografia para a investigação da fibrose miocárdica em pacientes com cardiomiopatia hipertrófica não submetidos a implante de CDI ou em pacientes normais, uma vez que estes, podem ser submetidos à pesquisa de fibrose miocárdica pela ressonância magnética, que já se encontra consagrada (padrão-ouro para fibrose miocárdica), além de não emitir radiação ionizante. Além disso, o método da TCMD para fibrose foi previamente validado contra a ressonância magnética (padrão-ouro para fibrose) em doença isquêmica^{27,28} e em publicação pelo nosso grupo²⁹.

Assim, o grupo analisado em questão somente foi submetido a TCMD para pesquisa de fibrose miocárdica pelo fato dos CDIs constituírem-se em contra-indicação absoluta à ressonância.

Os artefatos causados pelos cabos do CDI levaram à exclusão dos segmentos ínfero-septais da maioria dos pacientes, fazendo com que a fibrose miocárdica, que é caracteristicamente frequente neste segmento, fosse subestimada.

Conclusão

Este é um estudo pioneiro na detecção de fibrose miocárdica em pacientes com cardiomiopatia hipertrófica e cardiodesfibrilador implantável.

Concluimos que existe uma alta prevalência de fibrose miocárdica em pacientes com cardiomiopatia hipertrófica de alto risco para morte súbita, como aqueles portadores de cardiodesfibrilador implantável. A maior prevalência da fibrose miocárdica comparado aos fatores de risco de pior prognóstico ou mesmo àqueles com morte súbita recuperada, levantam a hipótese de que a fibrose miocárdica possa ser um importante substrato, potencialmente necessário, na gênese das arritmias

desencadeadoras da morte súbita.

Estudos futuros com uma amostra maior e um longo tempo de acompanhamento dos pacientes poderão confirmar a direta correlação entre as arritmias ventriculares malignas e a fibrose miocárdica.

Agradecimentos

FAPESP (Fundação de Amparo à Pesquisa do Estado de São Paulo) n. 07/58876-8 e a Fundação Zerbini.

Dr. Afonso Akio Shiozaki também recebeu apoio da Sociedade Brasileira de Cardiologia.

Referências

1. Elliott P, McKenna WJ. Hypertrophic cardiomyopathy. *Lancet*. 2004;363:1881-91.
2. Maron BJ, Shirani J, Poliac LC, Mathenge R, Roberts WC, Mueller FO. Sudden death in young competitive athletes. Clinical, demographic, and pathological profiles. *JAMA*. 1996;276(3):199-204.
3. Maron BJ. Sudden death in young athletes. *N Engl J Med*. 2003;349(11):1064-75.
4. Maron BJ, McKenna WJ, Danielson GK, Kappenberger LJ, Kuhn HJ, Seidman CE, et al. American College of Cardiology/European Society of Cardiology clinical expert consensus document on hypertrophic cardiomyopathy. A report of the American College of Cardiology Foundation Task Force on Clinical Expert Consensus Documents and the European Society of Cardiology Committee for Practice Guidelines. *J Am Coll Cardiol*. 2003;42(9):1687-713.
5. Elliott PM, Poloniecki J, Dickie S, Sharma S, Monserrat L, Varnava A, et al. Sudden death in hypertrophic cardiomyopathy: identification of high risk patients. *J Am Coll Cardiol*. 2000;36(7):2212-8.
6. Spirito P, Bellone P, Harris KM, Bernabo P, Bruzzi P, Maron BJ. Magnitude of left ventricular hypertrophy and risk of sudden death in hypertrophic cardiomyopathy. *N Engl J Med*. 2000;342(24):1778-85.
7. Maron BJ, Savage DD, Wolfson JK, Epstein SE. Prognostic significance of 24 hour ambulatory electrocardiographic monitoring in patients with hypertrophic cardiomyopathy: a prospective study. *Am J Cardiol*. 1981;48(2):252-7.
8. McKenna WJ, England D, Doi YL, Deanfield JE, Oakley C, Goodwin JF. Arrhythmia in hypertrophic cardiomyopathy. I: Influence on prognosis. *Br Heart J*. 1981;46(2):168-72.
9. McKenna W, Deanfield J, Faruqui A, England D, Oakley C, Goodwin J. Prognosis in hypertrophic cardiomyopathy: role of age and clinical, electrocardiographic and hemodynamic features. *Am J Cardiol*. 1981;47(3):532-8.
10. Sadoul N, Prasad K, Elliott PM, Bannerjee S, Frenneaux MP, McKenna WJ. Prospective prognostic assessment of blood pressure response during exercise in patients with hypertrophic cardiomyopathy. *Circulation*. 1997;96(9):2987-91.
11. Elliott PM, Gimeno B Jr, Mahon NG, Poloniecki JD, McKenna WJ. Relation between severity of left-ventricular hypertrophy and prognosis in patients with hypertrophic cardiomyopathy. *Lancet*. 2001;357(9254):420-4.
12. Cecchi F, Olivetto I, Montereggi A, Santoro G, Dolara A, Maron BJ. Hypertrophic cardiomyopathy in Tuscany: clinical course and outcome in an unselected regional population. *J Am Coll Cardiol*. 1995;26(6):1529-36.
13. Maron BJ, Niimura H, Casey AS, Soper MK, Wright GB, Seidman JG, et al. Development of left ventricular hypertrophy in adults in hypertrophic cardiomyopathy caused by cardiac myosin-binding protein C gene mutations. *J Am Coll Cardiol*. 2001;38(2):315-21.
14. Niimura H, Bachinski LL, Sangwatanaraj S, Watkins H, Chudlay AE, McKenna W, et al. Mutations in the gene for cardiac myosin-binding protein

Potencial Conflito de Interesses

Declaro não haver conflito de interesses pertinentes.

Fontes de Financiamento

O presente estudo foi financiado pela FAPESP (Fundação de Amparo à Pesquisa do Estado de São Paulo).

Vinculação Acadêmica

Este artigo é parte de tese de Doutorado de Afonso Akio Shiozaki pelo Instituto do Coração - Hospital das Clínicas da Faculdade de Medicina da Universidade de São Paulo.

- C and late-onset familial hypertrophic cardiomyopathy. *N Engl J Med*. 1998;338(18):1248-57.
15. Thierfelder L, Watkins H, MacRae C, Lamas R, McKenna W, Vosberg HP, et al. Alpha-tropomyosin and cardiac troponin T mutations cause familial hypertrophic cardiomyopathy: a disease of the sarcomere. *Cell*. 1994;77(5):701-12.
16. Watkins H, McKenna WJ, Thierfelder L, Suk HJ, Anan R, O'Donoghue A, et al. Mutations in the genes for cardiac troponin T and alpha-tropomyosin in hypertrophic cardiomyopathy. *N Engl J Med*. 1995;332(16):1058-64.
17. Charron P, Dubourg O, Desnos M, Bennaceur M, Carrier L, Camfroux AC, et al. Clinical features and prognostic implications of familial hypertrophic cardiomyopathy related to the cardiac myosin-binding protein C gene. *Circulation*. 1998;97(22):2230-6.
18. Anan R, Greve G, Thierfelder L, Watkins H, McKenna WJ, Solomon S, et al. Prognostic implications of novel beta cardiac myosin heavy chain gene mutations that cause familial hypertrophic cardiomyopathy. *J Clin Invest*. 1994;93(1):280-5.
19. Tanaka M, Fujiwara H, Onodera T, Wu DJ, Hamashima Y, Kawai C. Quantitative analysis of myocardial fibrosis in normals, hypertensive hearts, and hypertrophic cardiomyopathy. *Br Heart J*. 1986;55(6):575-81.
20. Choudhury L, Mahrholdt H, Wagner A, Choi KM, Elliott MD, Klocke FJ, et al. Myocardial scarring in asymptomatic or mildly symptomatic patients with hypertrophic cardiomyopathy. *J Am Coll Cardiol*. 2002;40(12):2156-64.
21. Adabag AS, Maron BJ, Appelbaum E, Harrigan CJ, Buros JL, Gibson CM, et al. Occurrence and frequency of arrhythmias in hypertrophic cardiomyopathy in relation to delayed enhancement on cardiovascular magnetic resonance. *J Am Coll Cardiol*. 2008;51(14):1369-74.
22. Dimitrow PP, Klimeczek P, Vliegenthart R, Pasowicz M, Oudkerk M, Podolec P, et al. Late hyperenhancement in gadolinium-enhanced magnetic resonance imaging: comparison of hypertrophic cardiomyopathy patients with and without nonsustained ventricular tachycardia. *Int J Cardiovasc Imaging*. 2008;24(1):77-83.
23. Teraoka K, Hirano M, Ookubo H, Sasaki K, Katsuyama H, Amino M, et al. Delayed contrast enhancement of MRI in hypertrophic cardiomyopathy. *Magn Reson Imaging*. 2004;22(2):155-61.
24. Shirani J, Pick R, Roberts WC, Maron BJ. Morphology and significance of the left ventricular collagen network in young patients with hypertrophic cardiomyopathy and sudden cardiac death. *J Am Coll Cardiol*. 2000;35(1):36-44.
25. Moon JC, McKenna WJ, McCrohon JA, Elliott PM, Smith GC, Pennell DJ. Toward clinical risk assessment in hypertrophic cardiomyopathy with gadolinium cardiovascular magnetic resonance. *J Am Coll Cardiol*. 2003;41(9):1561-7.
26. Kanal E, Borgstede JP, Barkovich AJ, Bell C, Bradley WG, Etheridge S, et al. American College of Radiology White Paper on MR Safety: 2004 update and revisions. *AJR Am J Roentgenol*. 2004;182(5):1111-4.

27. Gerber BL, Belge B, Legros CJ, Lim P, Poncelet A, Pasquet A, et al. Characterization of acute and chronic myocardial infarcts by multidetector computed tomography: comparison with contrast-enhanced magnetic resonance. *Circulation*. 2006;113(6):823-33.
28. Lardo AC, Cordeiro MA, Silva C, Amado LC, George RT, Sallaris AP, et al. Contrast-enhanced multidetector computed tomography viability imaging after myocardial infarction: characterization of myocyte death, microvascular obstruction, and chronic scar. *Circulation*. 2006;113(3):394-404.
29. Shiozaki AA, Santos TS, Artega E, Rochitte CE. Images in cardiovascular medicine. Myocardial delayed enhancement by computed tomography in hypertrophic cardiomyopathy. *Circulation*. 2007;115(17):e430-e431.
30. Spirito P, Seidman CE, McKenna WJ, Maron BJ. The management of hypertrophic cardiomyopathy. *N Engl J Med*. 1997;336(11):775-85.
31. Cecchi F, Maron BJ, Epstein SE. Long-term outcome of patients with hypertrophic cardiomyopathy successfully resuscitated after cardiac arrest. *J Am Coll Cardiol*. 1989;13(6):1283-8.
32. Maron BJ. Hypertrophic cardiomyopathy. *Lancet*. 1997;350(9071):127-33.
33. Maron BJ. Hypertrophic cardiomyopathy: a systematic review. *JAMA*. 2002;287(10):1308-20.
34. Monserrat L, Elliott PM, Gimeno JR, Sharma S, Penas-Lado M, McKenna WJ. Non-sustained ventricular tachycardia in hypertrophic cardiomyopathy: an independent marker of sudden death risk in young patients. *J Am Coll Cardiol*. 2003;42(5):873-9.
35. Spirito P, Rapezzi C, Autore C, Bruzzi P, Bellone P, Ortolani P, et al. Prognosis of asymptomatic patients with hypertrophic cardiomyopathy and nonsustained ventricular tachycardia. *Circulation*. 1994;90(6):2743-7.
36. Spirito P, Maron BJ. Relation between extent of left ventricular hypertrophy and occurrence of sudden cardiac death in hypertrophic cardiomyopathy. *J Am Coll Cardiol*. 1990;15(7):1521-6.
37. Harris KM, Spirito P, Maron MS, Zenovich AG, Formisano F, Lesser JR, et al. Prevalence, clinical profile, and significance of left ventricular remodeling in the end-stage phase of hypertrophic cardiomyopathy. *Circulation*. 2006;114(3):216-25.
38. Ford WR, Menon V, Bhambhani A, Liyanage R, Khan MI, Jugdutt BI. Changes in myocardial density during postinfarction healing: effect on estimation of in vivo left ventricular mass by echocardiographic imaging. *Can J Physiol Pharmacol*. 1997;75(9):1075-82.
39. Basso C, Thiene G, Corrado D, Buja G, Melacini P, Nava A. Hypertrophic cardiomyopathy and sudden death in the young: pathologic evidence of myocardial ischemia. *Hum Pathol*. 2000;31(8):988-98.
40. Varnava AM, Elliott PM, Sharma S, McKenna WJ, Davies MJ. Hypertrophic cardiomyopathy: the interrelation of disarray, fibrosis, and small vessel disease. *Heart*. 2000;84(5):476-82.