

## Morte Súbita Cardíaca e Síndrome do QT Curto

### Sudden Cardiac Death and Short QT Syndrome

Maria Lícia Ribeiro Cury Pavão, Viviane Cristina Ono, Elerson Arfelli, Marcus Vinícius Simões, José Antonio Marin Neto, André Schmidt

Divisão de Cardiologia do Departamento de Clínica Médica do Hospital das Clínicas da Faculdade de Medicina de Ribeirão Preto da Universidade de São Paulo, São Paulo, SP - Brasil

### Introdução

A abordagem de pacientes recuperados de morte súbita (MS) baseia-se em investigação diagnóstica visando à identificação de cardiopatias estruturais e à exclusão de distúrbios metabólicos ou doenças não cardíacas. Após exclusão dessas patologias, depara-se com a morte súbita cardíaca (MSC) sem doença cardíaca estrutural, na qual doenças elétricas do coração e cardiopatias latentes respondem por até 56% dos casos, com o restante permanecendo como de causa idiopática<sup>1</sup>. Este último grupo tem sido progressivamente reduzido em virtude da crescente caracterização de mecanismos moleculares geradores de arritmias potencialmente letais. Relata-se o caso de jovem recuperado de MSC, sem cardiopatia estrutural evidente, por provável doença elétrica do coração associada a feixe anômalo oculto, sendo ambos os diagnósticos possíveis por meios disponíveis na prática clínica.

### Relato do Caso

Masculino, branco, 23 anos, solteiro, técnico em impressão, encaminhado com história de, há três meses, ter apresentado palpitações intensas e logo após perda da consciência durante partida de futebol de que participava. Segundo relato de testemunhas, o paciente foi levado à Unidade Básica de Saúde (trajeto de cinco minutos) por estar inconsciente e sem resposta a estímulos, sendo constatada parada cardiorrespiratória (PCR) em assistolia, conforme relatório de médico presente ao evento. Manobras de ressuscitação cardiopulmonar foram iniciadas, com tempo total descrito de PCR de 25 minutos. Encaminhado à UTI de sua cidade, onde foi tratado com hipotermia induzida (32-34°C) por 24 h. Houve recuperação neurológica completa e recebeu alta hospitalar em cinco dias.

Paciente relatou que desde os 14 anos apresentava palpitações taquicárdicas desencadeadas por grandes esforços

### Palavras-chave

Morte súbita; síndrome do QT curto; via acessória oculta.

#### Correspondência: André Schmidt •

Avenida dos Bandeirantes n 3900 Bairro Campus Universitário Monte Alegre CEP 14048-900 Ribeirão Preto, São Paulo, SP - Brasil  
E-mail: andreschmidtfrmp@gmail.com, aschmidt@usp.br  
Artigo recebido em 23/05/13; revisado em 03/07/13; aceito em 17/12/13.

DOI: 10.5935/abc.20140133

com duração de 30-40 minutos, sem sintomas associados e que melhoravam com o repouso. Relatou ainda dois episódios de perda da consciência: aos 18 anos, enquanto nadava, apresentou palpitações, sem outros sintomas associados; logo após sair da piscina perdeu a consciência, com rápida recuperação e sem confusão mental ou liberação esfínteriana; aos 19 anos, enquanto jogava futebol, apresentou síncope com as mesmas características.

Não apresentava outras doenças conhecidas ou história de MS na família. Negava etilismo, tabagismo, uso de drogas ilícitas ou medicações. Ao exame físico, não foram observadas anormalidades, especialmente no aparelho cardiovascular. Internado para investigação, o paciente apresentou os resultados:

- **Eletrocardiograma (ECG):** Ritmo sinusal, 55 bpm, intervalo PR 130 ms, QRS 60 ms, QTc 349 ms (método de máxima inclinação e fórmula de Framingham), intervalo ponto J- pico onda T 220 ms (Figura 1).

- **Teste ergométrico:** Protocolo Rampa (4,5 km/h a 9 km/h/ 6% a 16%); 15,7 MET. FC máxima: 200 bpm. Ausência de arritmias. FC e Intervalos QTc pré-esforço, pico e recuperação, respectivamente: 94 bpm, 431 ms; 200 bpm, 422 ms; 130 bpm, 404 ms.

- **Holter:** Ritmo sinusal. FC média: 79 bpm; mínima, 53 bpm (sono) e máxima de 179 bpm (assistindo a jogo). Variabilidade RR normal. Duas extrassístoles ventriculares isoladas. Extrassístoles atriais raras<sup>40</sup>.

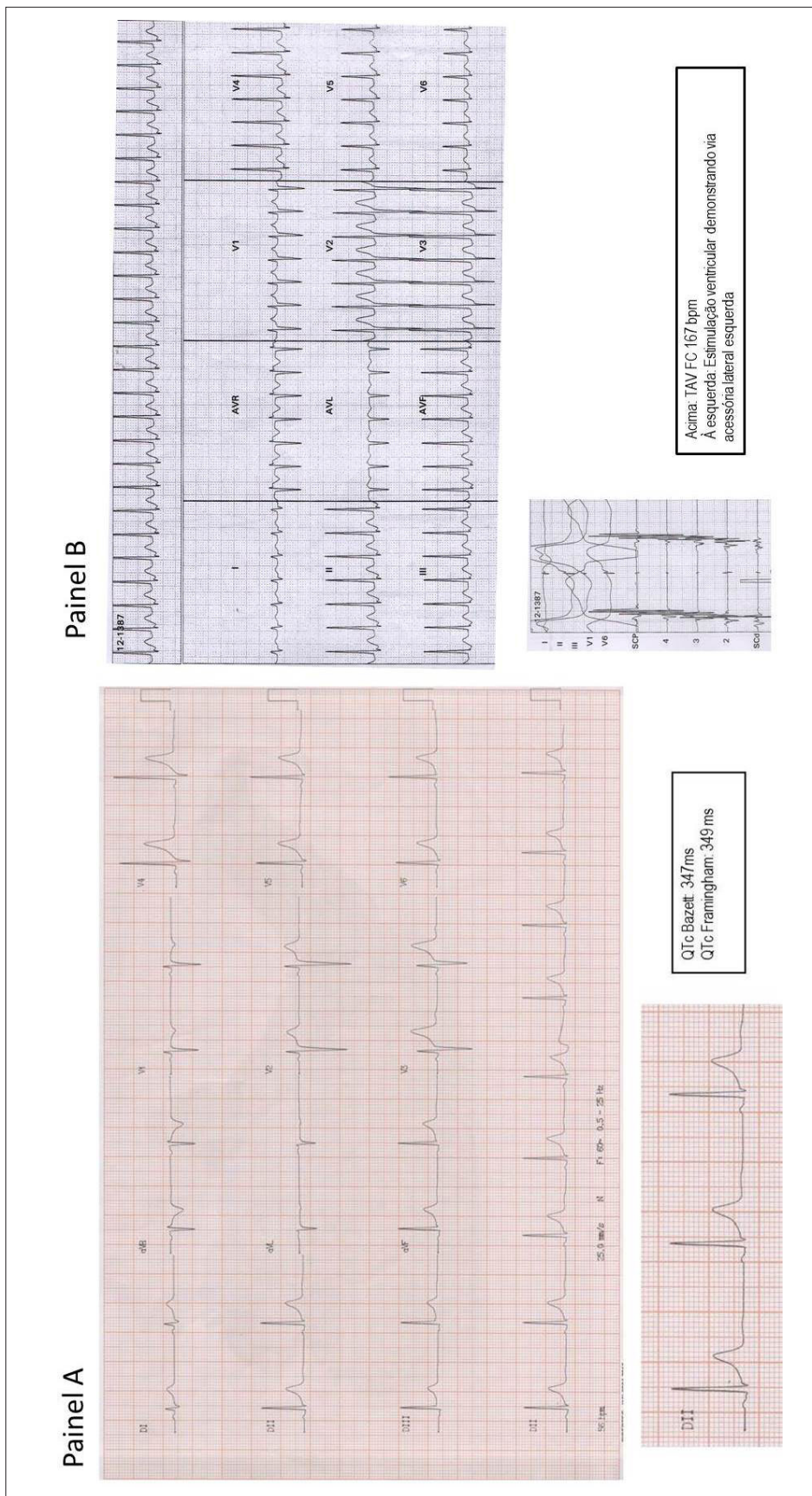
- **Ecocardiograma:** Câmaras cardíacas dentro dos limites da normalidade, fração de ejeção de 77%, mobilidade segmentar preservada.

- **Ressonância magnética do coração:** Fração de ejeção: 67% (ventrículo esquerdo) e 60% (ventrículo direito). Coração morfológicamente normal. Ausência de alterações regionais de contratilidade. Ausência de áreas de realce tardio no miocárdio após contraste paramagnético.

- **Cateterismo cardíaco:** Artérias coronárias com origem e trajeto normais e isentas de lesões obstrutivas.

- **Estudo eletrofisiológico:** Intervalos de condução AH e HV normais (AH = 70 ms; HV = 38 ms)

- **Estimulação atrial:** ativação ventricular através do nó AV; Ponto de Wenckebach normal (350 ms). Indução de taquicardia por reentrada atrioventricular (TAV) ortodrômica com ativação atrial retrógrada com maior precocidade no eletrograma do seio coronário distal (via acessória de condução retrógrada exclusiva em porção lateral de anel mitral) (Figura 1).



**Figura 1** – Painel A: Eletrocardiograma obtido na admissão. Ritmo sinusal (RS) bradicárdico com 55 bpm, intervalo PR = 130 ms, QRS = 60 ms e QTc = 349 ms, repolarização precoce inferior. Abaixo, apresentado detalhe de DII alongado e intervalos QTc calculados pelas fórmulas de Bazett e Framingham. Painel B: Eletrocardiograma obtido durante estudo eletrofisiológico. Taquicardia por reentrada atrioventricular FC 167 bpm. Abaixo: Estimulação ventricular demonstrando via acessória lateral esquerda. SCP: seto coronário proximal. SCd: seto coronário distal.

## Relato de Caso

**Estimulação ventricular:** ativação atrial retrógrada excêntrica, com maior precocidade no eletrograma do seio coronário distal (Figura 1).

Realizada ablação por radiofrequência da via acessória. Medidas de intervalo QTc (fórmula de Bazett): 338 ms (pré-ablação), 388 ms (após ablação) e 342 ms após isoproterenol (3 mcg/kg/min).

**Estimulação ventricular programada (após ablação da via acessória):** protocolos de estimulação ventricular direita (ápice) com ciclos básicos de 600, 500 e 430 ms e com até 3 extra-estímulos (intervalo de acoplamento mínimo: 200 ms) sem indução de taquiarritmias ventriculares. Período refratário ventricular < 200 ms.

Implantado cardiodesfibrilador (CDI), tendo em vista episódio documentado de MSC em paciente com QTc curto. Até o momento (nove meses de seguimento), paciente não apresentou novos eventos.

## Discussão

Morte súbita cardíaca em pacientes sem cardiopatia estrutural constitui grande desafio da prática clínica. Nas últimas décadas, adicionaram-se novos conhecimentos a este tema, permitindo a identificação da causa subjacente em muitos casos. É essencial o reconhecimento de condições e características que predispõem à MSC e, uma vez excluídas patologias cardiovasculares estruturalmente manifestas, doenças elétricas do coração e causas estruturais latentes devem ser pesquisadas. Estima-se que até 10% dos sobreviventes de MSC possuam doença elétrica do coração<sup>2</sup>.

O caso clínico apresentado possui, por critérios padronizados, alta probabilidade de se enquadrar no diagnóstico de síndrome do QT curto (SQTC). Esta entidade foi caracterizada em 2000<sup>3</sup> como um distúrbio de canais elétricos, de base hereditária autossômica dominante, onde tipicamente se detecta intervalo QT anormalmente curto e propensão ao desenvolvimento de arritmias ventriculares potencialmente letais<sup>4</sup>. Já foram descritos cinco genes codificadores de funcionamento normal ou anormal dos canais iônicos de potássio (*KCNH2*, *KCNQ1*, *KCNJ2*) e cálcio (*CACNA1c*, *CACNB2b*) envolvidos na geração do potencial de ação<sup>5</sup>.

O ECG é a principal ferramenta diagnóstica, porém o *cut-off* apropriado do intervalo QTc é controverso. A prevalência de padrão de QTc curto na população geral foi avaliada em diversos estudos e verificou-se uma intersecção entre valores da população geral e pacientes com SQTC<sup>6</sup>. Assim, critérios diagnósticos foram sugeridos no intuito de aumentar a acurácia do reconhecimento da doença<sup>7</sup>, considerando ECG, história clínica, história familiar e genótipo (Tabela 1). O paciente deste relato atingiu 4 pontos, indicativo de alta probabilidade pela soma dos pontos relativos ao QTc (< 350 ms) e MSC. Em 33% dos casos, a apresentação inicial é a MSC e 80% dos pacientes possuem história familiar ou pessoal de MSC<sup>8</sup>.

O Holter é útil na avaliação prognóstica, pela documentação de taquicardia ventricular e fibrilação atrial (FA). O papel do EEF na estratificação de risco ainda requer maior investigação e períodos refratários curtos durante estimulação programada

**Tabela 1 – Critérios diagnósticos propostos por Giustetto e cols. (ref. 7)**

Critérios	Pontos
<b>QTC</b>	
< 370	1
< 350	2
< 330	3
Intervalo ponto J- pico onda T < 120 ms	1
<b>História Clínica</b>	
História de Morte súbita cardíaca	2
TV polimórfica ou FV documentadas	2
Síncope inexplicada	1
Fibrilação atrial	1
<b>História familiar</b>	
Parente de primeiro ou segundo grau com alta probabilidade de SQTC	2
Parente de primeiro ou segundo grau com autópsia negativa para MSC	1
Síndrome da MS do infante	1
<b>Genótipo</b>	
Genótipo positivo	2
Mutação de significado indeterminado em gene culpado	1

*>= 4 pontos: alta probabilidade; 3 pontos: probabilidade intermediária; <= 2 pontos: baixa probabilidade. Mínimo de 1 ponto no critério de ECG deve ser obtido. História clínica: pontos somente para 1 das 3 primeiras características. História familiar: pontos só podem ser obtidos uma vez nessa seção*

indicam a vulnerabilidade em apresentar TV polimórfica/FV espontânea. No seguimento dos pacientes com SQTC, TV polimórfica/ FV foram induzidas em apenas 60%<sup>9</sup>.

O tratamento tem como esteio o CDI, com base no elevado percentual de casos que apresentam MSC, ainda que empiricamente. Em estudo de seguimento longitudinal com 53 pacientes, Giustetto e cols. verificaram taxa de recorrência anual de 4,9% de eventos arrítmicos. Além disso, a administração de hidroquinidina mostrou-se efetiva em aumentar o intervalo QTc e prevenir FV. Cabe ainda comentar que a presença de repolarização precoce em pacientes com SQTC é mais prevalente que na população geral e denota maior risco de eventos arrítmicos<sup>10</sup>.

O diagnóstico de uma via acessória oculta lateral esquerda associada nunca foi previamente descrita em associação com SQTC e não há descrição na literatura de MSC por TAV mediada por via acessória de condução exclusivamente retrógrada, pela consequente impossibilidade de apresentar FA pré-excitada. É relevante destacar que os pacientes com SQTC apresentam alta incidência de FA, não detectado no paciente deste relato. Contudo, há que se considerar que, neste caso particular, a taquicardia mediada por via acessória em situação adrenérgica pode ter contribuído para a ocorrência da MSC. A elevação da FC pode promover redução do período refratário ventricular, possibilitando o surgimento de arritmia potencialmente letal. Está também descrito na literatura o encurtamento do intervalo QT por estimulação adrenérgica alterando o equilíbrio



autônomo, neste caso provavelmente devido à liberação de catecolaminas durante o esforço. Outra possibilidade é a via acessória ser apenas um detalhe fisiopatológico coincidente, mas não contribuinte para a MSC. Ademais, o paciente permaneceu assintomático após ablação, fato que coloca a TAV como provável mecanismo responsável pelas palpitações.

Assim, o caso clínico apresentado é singular, tendo em vista a associação de muito provável SQTc, com padrão de repolarização precoce e via acessória lateral esquerda oculta. Deve-se também ressaltar que a avaliação adequada da repolarização ventricular é de extrema importância para o diagnóstico das síndromes de repolarização anômala.

### Contribuição dos autores

Concepção e desenho da pesquisa: Cury-Pavão MLR, Schmidt A; Obtenção de dados: Cury-Pavão MLR, Ono VC,

Arfelli E; Rascunho do manuscrito: Cury-Pavão MLR; Análise e interpretação dos dados: Arfelli E, Schmidt A; Revisão crítica do manuscrito quanto ao conteúdo intelectual importante: Simões MV, Marin-Neto JA, Schmidt A.

### Potencial Conflito de Interesses

Declaro não haver conflito de interesses pertinentes.

### Fontes de Financiamento

O presente estudo não teve fontes de financiamento externas.

### Vinculação Acadêmica

Não há vinculação deste estudo com dissertações e teses de pós-graduação.

### Referências

1. Modi S, Krahn AD. Sudden cardiac arrest without overt heart disease. *Circulation*. 2011 Jun 28;123(25):2994-3008.
2. Weaver ED, Robles de Medina EO. Sudden death in patients without structural heart disease *J Am Coll Cardiol*. 2004;43:1137-1144.
3. Gussak I, Brugada P, et al. Idiopathic short QT interval: a new clinical syndrome? *Cardiology*. 2000;94(2):99-102.
4. Gaita F, Giustetto C, et al. Short QT Syndrome: a familial cause of sudden death. *Circulation*. 2003;108(8):965-70.
5. Bellocq C, van Ginneken AC, et al. Mutation in the KCNQ1 gene leading to the short QT-interval syndrome. *Circulation*. 2004;109(20):2394-7.
6. Kobza R, Roos M, et al. Prevalence of long and short QT in a young population of 41,767 predominantly male Swiss conscripts. *Heart rhythm*. 2009;6(5):652-7.
7. Gollob MH, Redpath CJ, et al. The short QT syndrome: proposed diagnostic criteria. *Journal of the American College of Cardiology*. 2011;57(7):802-12.
8. Giustetto C, Schimpf R, et al. Long-term follow-up of patients with short QT syndrome. *Journal of the American College of Cardiology*. 2011;58(6):587-95.
9. Schimpf R, Bauersfeld U, et al. Short QT syndrome: successful prevention of sudden cardiac death in an adolescent by implantable cardioverter-defibrillator treatment for primary prophylaxis. *Heart rhythm*. 2005;2(4):416-7.
10. Watanabe H, Makiyama T, et al. High prevalence of early repolarization in short QT syndrome. *Heart rhythm*. 2010;7(5):647-52.