

Implantação Cirúrgica Epicárdica de TRC-D em um Paciente com Obstrução Completa da Veia Cava Superior

Surgical Epicardial CRT-D Implantation in a Patient with Complete Obstruction of the Superior Vena Cava

Gustavo Lima da Silva, Nuno Cortez-Dias, João de Sousa, Ângelo Nobre, Fausto J. Pinto

Centro Hospitalar Lisboa Norte, Hospital de Santa Maria, Lisboa - Portugal

Introdução

As diretrizes atuais definem claramente o subconjunto de pacientes com insuficiência cardíaca que se beneficiam da implantação do dispositivo.¹ Embora a primeira implantação do dispositivo transvenoso produza uma alta taxa de sucesso, alguns pacientes representam problemas técnicos complexos e desafiadores.²

Relato de Caso

Apresentamos um caso de paciente do sexo masculino de 73 anos admitido em nosso departamento de cardiologia por insuficiência cardíaca aguda e dois episódios de taquicardia ventricular monomórfica com colapso hemodinâmico. Oito anos antes, o paciente foi diagnosticado com insuficiência cardíaca de classe NYHA II, cardiomiopatia dilatada não isquêmica com 32% de fração de ejeção do ventrículo esquerdo (VE) e bloqueio completo de ramo esquerdo. Após terapia médica otimizada, se submeteu a implantação convencional de TRC-D através da veia subclávia esquerda (SC) em outra instituição. Dois anos depois, foi diagnosticada falha do eletrodo do desfibrilador. O eletrodo foi abandonado e outro eletrodo desfibrilador foi implantado através da veia SC direita e canalizado subcutaneamente para alcançar o espaço retromamario do lado esquerdo. O procedimento foi complicado por trombose superior da veia cava e infecção do dispositivo e o paciente foi submetido à extração do eletrodo desfibrilador direito e do gerador. O eletrodo atrial direito previamente implantado, o eletrodo desfibrilador falhado e o estimulador do VE foram abandonados. Um ano depois, o paciente foi diagnosticado com bloqueio cardíaco completo e foi submetido a implantação de marca-passo monocâmara epicárdico (VVI-R) com saco epigástrico supra-peritoneal (Figura 1C).

Na admissão no nosso departamento, o eletrocardiograma de 12 derivações (Figura 1A) mostrou ondas sinusais P com estimulação epicárdica ventricular direita dissociada (Vp).

Palavras-chave

Insuficiência Cardíaca; Taquicardia Ventricular; Veia Cava Superior / fisiopatologia; Dispositivos de Terapia de Ressincronização Cardíaca; Procedimentos Cirúrgicos Cardiovasculares.

Correspondência: Gustavo Lima Sousa da Silva •

Serviço de Cardiologia, Hospital de Santa Maria, Centro Hospitalar Lisboa Norte. Av. Prof. Egas Moniz. 1649-035, Lisboa - Portugal

E-mail: gustavolssilva@gmail.com

Artigo recebido em 14/02/2017, revisado em 28/05/2017, aceito em 03/07/2017

DOI: 10.5935/abc.20180070

A análise do dispositivo revelou 99% de Vp. A avaliação ecocardiográfica mostrou VE dilatado com fração de ejeção severamente deprimida (20%) devido à hipocinesia difusa. O angiograma coronário confirmou a ausência de doença coronariana. A angiotomografia computadorizada demonstrou obstrução completa do sistema de drenagem superior da veia cava e fibrose grave ao redor dos eletrodos abandonados. Foi decidida a implantação cirúrgica de TRC-D epicárdico completo com circulação extracorpórea. Foi feita uma esternotomia mediana e a implantação de TRC-D epicárdico completo foi realizada com auxílio de posicionador cardíaco Starfish® 2. O marca-passo epicárdico de monocâmara previamente implantado foi extraído. Um eletrodo bipolar suturado [Capsure® Epi 4968 (Medtronic Inc., Minneapolis, Minnesota, EUA)] foi colocado na parede lateral do átrio direito (AD) e dos eletrodos bipolares de rosca sem sutura (MyoDex® 1084T [St. Jude Medical Inc., Little Canada, Minnesota, EUA]) foram colocados no trato de saída do ventrículo direito (TSVD) e na parede lateral do VE. Implantaram-se dois patches desfibriladores epicárdicos suturados na cara anterior e posterior do coração (Figura 1D). Todos estes eletrodos foram então canalizados para o espaço retromamario do lado esquerdo e conectados ao gerador [Brava® TRC-D (Medtronic Inc., Minneapolis, Minnesota, EUA)] - Figura 1E. Os parâmetros de estimulação aguda foram excelentes (RA - 1 mv/0,4 ms; RVOT - 2,5 mV/0,5 ms; LV - 2,5 mV/1,5 ms). Foi realizado teste de desfibrilação no momento da implantação. A fibrilação ventricular induzida foi apropriadamente detectada com desfibrilação bem-sucedida em 25J (Figura 1B, 1F). O paciente permaneceu durante 24 horas na unidade de terapia intensiva e posteriormente foi transferido para a enfermaria de cardiologia, onde permaneceu por 7 dias antes da alta com terapia médica otimizada.

Discussão

Houve três abordagens percutâneas alternativas para a implantação completa de TRC-D no paciente apresentado: 1) extração de eletrodo e implantação do lado esquerdo; 2) implantação através do sistema de veia cava inferior;³ 3) implantação epicárdica sub-xifoide.^{4,5} A equipe médica considerou inviável a extração do eletrodo devido à obstrução completa do sistema venoso superior e à fibrose severa ao redor dos eletrodos abandonados. A implantação através da veia íleo-femoral e o sistema da veia cava inferior foi considerada de alto risco, pois era o único local de drenagem venosa para o coração. Além disso, os vetores de desfibrilação seriam inadequados e o risco de deslocamento do eletrodo e de infecção também seriam altos. O acesso epicárdico sub-xifoide percutâneo foi considerado inviável devido à presença do

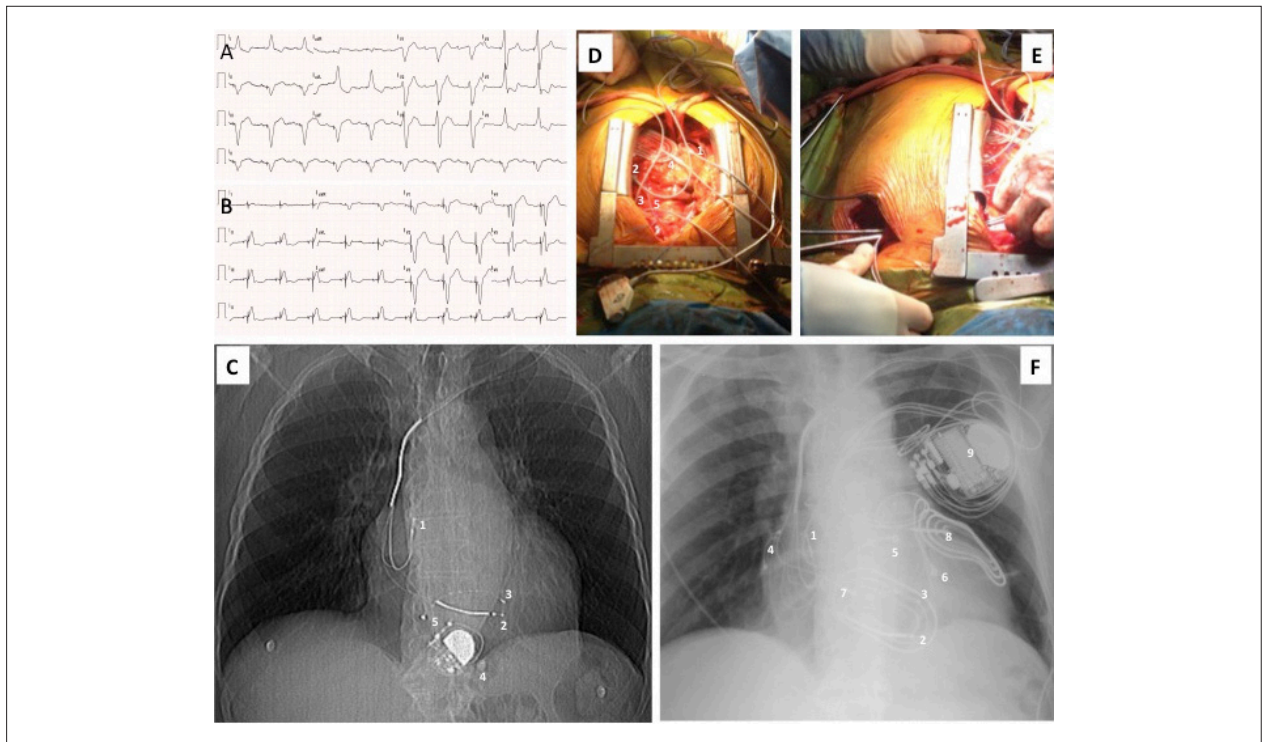


Figura 1 – (A) ECG de 12 derivações antes da implantação do TRC-D epicárdico: ondas P sinusais com estimulação epicárdica ventricular direita dissociada; (B) ECG de 12 derivações após implantação epitelial de TRC-D: estimulação auricular sequencial e estimulação bi-ventricular. (C) Raio X do tórax antes da implantação do TRC-D epicárdico: 1 eletrodo auricular direito endocavitário abandonado; 2- Estimulador ventricular direito endocavitário/patch desfibrilador abandonados; 3- Eletrodo ventricular esquerdo endocavitário abandonado; 4 - Gerador do marca-passo mono-câmara epicárdico; 5 – Eletrodo do marca-passo epicárdico mono-câmara. (D) Situação intraoperatória após implante de eletrodo: 1- Eletrodo epicárdico auricular direito; 2 – Eletrodo epicárdico do trato de saída do ventrículo direito; 3- Eletrodo lateral ventricular esquerdo; 4- Patch epicárdico desfibrilador anterior; 5- Patch epicárdico desfibrilador posterior (E) Situação intra-operatória que mostra a canalização do eletrodo no espaço retromamario do lado esquerdo. (F) Raio X do tórax após a implantação do TRC-D epicárdico: 1 Eletrodo endocavitário auricular direito abandonado; 2- Estimulador ventricular direito endocavitário/patch desfibrilador abandonados; 3- Eletrodo ventricular esquerdo endocavitário abandonado; 4- Eletrodo auricular direito epicárdico; 5 - Eletrodo epicárdico do trato de saída do ventrículo direito; 6- Eletrodo lateral do ventrículo esquerdo; 7- Patch epicárdico desfibrilador anterior; 8- Patch epicárdico desfibrilador posterior; 9 - Gerador Epicárdico do TRC-D. TRC-D: ressinchronização cardíaca e desfibrilação; ECG: eletrocardiograma.

marca-passo epicárdico anterior. Além disso, a colocação do gerador suprarrenal também produziria vetores de desfibrilação inadequados. Os sistemas de marca-passos e desfibriladores epicárdicos tem existido por muito tempo e as bobinas desfibriladoras oferecem melhores resultados ao longo prazo que os patches desfibriladores devido à alta taxa de arrugamento do patch (36-54%).⁶ Isso está associado ao mau funcionamento do eletrodo e dor torácica crônica. No entanto, o acesso ao material do desfibrilador epicárdico é particularmente difícil e, em alguns países, apenas os patches de desfibriladores são aprovados para uso epicárdico.

A implantação de TRC-D epicárdico completo foi descrita em pacientes submetidos a cirurgia cardíaca extracorpórea por outras razões.⁷ A cirurgia minimamente invasiva com uma toracotomia pequena ou a toracoscopia assistida por vídeo com ou sem assistência robótica está bem descrita para a implantação de eletrodo de VE quando o procedimento percutâneo falha.⁸ Um TRC-D completo também foi implantado usando assistência robótica.⁹ Uma vez que não há acesso cirúrgico ao VD e ao AD, o eletrodo do VD foi colocado na parede anterior do VE e o eletrodo do AD no apêndice do átrio esquerdo. Além disso, não é possível implantar um patch desfibrilador usando esta técnica, e sua disponibilidade é escassa. Embora não haja dados sobre custo-benefício com

relação ao implante cirúrgico de eletrodo minimamente invasivo de VE, é sabido que o reparo da válvula mitral assistido por robô está associado a custos maiores.¹⁰

Conclusão

No nosso conhecimento, este é o primeiro relatório de ressinchronização auricular-bi-ventricular epicárdica sequencial completa com circulação extracorpórea e implantação completa de patch desfibrilador epicárdico com esternotomia mediana. Para esclarecer a eficácia e a segurança deste procedimento, são necessários mais casos e observações a longo prazo.

Contribuição dos autores

Concepção e desenho da pesquisa: Silva GL, Cortez-Dias N, Sousa J, Nobre A, Pinto FJ; Obtenção de dados: Silva GL; Redação do manuscrito: Silva GL, Pinto FJ; Revisão crítica do manuscrito quanto ao conteúdo intelectual importante: Cortez-Dias N, Sousa J, Nobre A.

Potencial conflito de interesses

Declaro não haver conflito de interesses pertinentes.

Fontes de financiamento

O presente estudo não teve fontes de financiamento externas.

Vinculação acadêmica

Não há vinculação deste estudo a programas de pós-graduação.

Referências

1. Ponikowski P, Voors AA, Anker SD, Bueno H, Cleland JG, Coats AJ, et al. 2016 ESC Guidelines for the diagnosis and treatment of acute and chronic heart failure: the Task Force for the diagnosis and treatment of acute and chronic heart failure of the European Society of Cardiology (ESC). Developed with the special contribution of the Heart Failure Association (HFA) of the ESC. *Eur J Heart Fail.* 2016;18(8):891-975. doi: 10.1002/ejhf.592.
2. Maldonado JG, Fank C, Maduro S, Castro R, Oliveira H, Gomes A. Supporting stent of coronary sinus leads in cardiac resynchronization therapy: report of 5 cases. *Arq Bras Cardiol.* 2012;99(5):e159-61. PMID: 23184101.
3. Li W, Goldsmith G, Ashrith G, Hodgson-Zingman D. Biventricular implantable cardioverter defibrillator implantation from a femoral vein approach. *Journal of Innovations Cardiac Rhythm Management.* 2012;3:1049-52. ISSN (print) 2156-3977.
4. Hsia TY, Bradley SM, LaPage J, Whelan S, Saul JP, Ringewald JM, et al. Novel minimally invasive, intrapericardial implantable cardioverter defibrillator coil system: a useful approach to arrhythmia therapy in children. *Ann Thorac Surg.* 2009;87(4):1234-8. doi: 10.1016/j.athoracsur.2009.01.015:1234-1239.
5. Starck CT, Mayer K, Hürlimann D, Steffel J, Falk V. Completely epicardial implantation of a cardiac resynchronization therapy defibrillator using a minimal invasive approach. *Thorac Cardiovasc Surg.* 2014;62(1):70-2. doi: 10.1055/s-0032-1331040.
6. Molina JE, Beniditt DG, Adler S. Crinkling of epicardial defibrillator patches: a common and serious problem. *J Thorac Cardiovasc Surg.* 1995;110(1):258-64. doi: 10.1016/S0022-5223(05)80032-7.
7. Ricciardi D, de Asmundis C, Czaplá J, La Meir M, Brugada P, Wellens F. Complete epicardial resynchronization device implantation in a patient who underwent a replacement of mitral and tricuspid valve. *Pacing Clin Electrophysiol.* 2013;36(2):e56-8. doi: 10.1111/j.1540-8159.2011.03143.x.
8. Navia JL, Atik FA. Minimally invasive surgical alternatives for left ventricle epicardial lead implantation in heart failure patients. *Ann Thorac Surg.* 2005;80(2):751-4. doi: 10.1016/j.athoracsur.2004.03.020.
9. Shalaby A, Sharma MS, Zenati M. Robotic implantation of a multichamber cardiac resynchronization therapy defibrillator. *Pacing Clin Electrophysiol.* 2006;29(8):906-909. doi: 10.1111/j.1540-8159.2006.00418.x.
10. Canale LS, Colafranceschi AS. Is robotic mitral valve surgery more expensive than its conventional counterpart? *Interact Cardiovasc Thorac Surg.* 2015;20(6):844-7. doi: 10.1093/icvts/ivv038.



Este é um artigo de acesso aberto distribuído sob os termos da licença de atribuição pelo Creative Commons