

Fístula de Enxerto Coronariano da Artéria Torácica Interna Esquerda para Artéria Pulmonar Esquerda após Cirurgia de Revascularização Miocárdica. Causa Rara de Isquemia Miocárdica

Left Internal Thoracic Artery to Left Pulmonary Artery Fistula after Coronary Artery Bypass Graft Surgery. A Rare Cause of Myocardial Ischemia

Gustavo Luiz Gouvêa de Almeida Júnior, José Kezen Camilo Jorge, Augusto César de Araújo Neno, Fernanda Beloni dos Santos Nogueira, Bruno Hellmuth, Roberto Hugo da Costa Lins, Renato Vilella, Valdo José Carreira, Ivo Thadeu, José Pedro da Silva
Casa de Saúde São José - Rio de Janeiro, RJ

Descrevemos o caso de um paciente que, seis anos após cirurgia de revascularização do miocárdio, desenvolveu dispnéia aos pequenos esforços. Foi documentada isquemia miocárdica por método de medicina nuclear e a cineangiogramia mostrou todos os enxertos patentes com grande fístula da artéria torácica interna esquerda para artéria pulmonar esquerda. O paciente foi tratado com fechamento cirúrgico da fístula, tendo ótima evolução pós-operatória.

We report a patient who developed dyspnea on mild exertion six years after coronary artery bypass graft surgery (CABG). Myocardial ischemia was documented by radionuclide imaging, and coronary angiography showed patency of all grafts and a large fistula between the left internal thoracic artery (LITA) and the left pulmonary artery (LPA). The patient was submitted to surgical closure of the fistula and made an excellent recovery.

A presença de fístula da artéria torácica interna esquerda para artéria pulmonar esquerda constitui complicação extremamente rara após cirurgia de revascularização miocárdica. Sua presença pode levar a recorrência de angina, dispnéia, insuficiência cardíaca, endocardite, entre outros. Deve ser pesquisada quando nenhuma causa clara para o aparecimento desses sintomas ocorrer após revascularização miocárdica. Seu diagnóstico é feito através da cineangiogramia e o tratamento, na maioria dos casos, é o fechamento cirúrgico ou percutâneo da fístula.

RELATO DO CASO

Paciente de 73 anos de idade, masculino, branco, com histórico de hipertensão arterial sistêmica e revascularização miocárdica há seis anos, com colocação dos seguintes enxertos: artéria torácica interna (mamária) esquerda para artéria descendente anterior, safena seqüencial para 1ª e 2ª artérias marginais esquerdas e safena para 1ª diagonal. O paciente procurou atendimento por estar apresentando astenia e dispnéia progressiva aos esforços, que vem piorando nos últimos meses, chegando

aos pequenos esforços. A medicação regular que vinha fazendo uso era captopril 150 mg/dia, hidroclorotiazida 25 mg/dia e ácido acetilsalicílico 200 mg/dia. O exame físico cardiovascular foi normal, exceto por presença de 4ª bulha. Os pulmões estavam limpos. O eletrocardiograma mostrava bloqueio átrio-ventricular de 1º grau e hemibloqueio anterior esquerdo. O ecocardiograma revelou apenas hipertrofia ventricular esquerda e déficit de relaxamento do ventrículo esquerdo. Foi optado, então, por investigação de isquemia miocárdica em atividade, por meio de cintilografia miocárdica de perfusão com esforço/repouso. A cintilografia (fig. 1) mostrou hipocaptção do radiofármaco (Tc-99 sestamibi) no território ântero-septal no esforço, com recuperação no repouso, compatível com isquemia nesse território. Realizado, então, estudo cineangiogramiográfico com ventriculografia esquerda, que mostrou patência de todos os enxertos e obstrução de 70% na coronária direita. Entretanto, foi observada grande fístula saindo da porção inicial da mamária esquerda, drenando para artéria pulmonar esquerda (figs 2 e 3). Essa fístula provocava importante roubo de fluxo da artéria descendente anterior, sendo considerado o responsável pela isquemia no

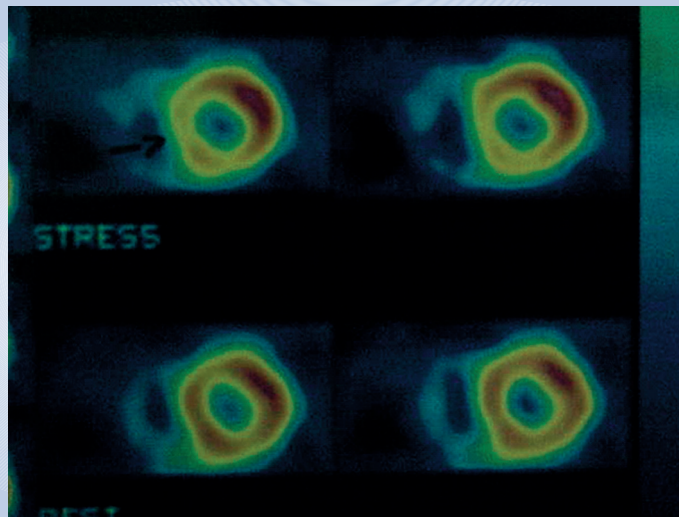


Fig. 1 - Cintilografia miocárdica (Tc-99 sestamibi) com esforço (imagens superiores) e repouso (imagens inferiores), mostrando isquemia ântero-septal

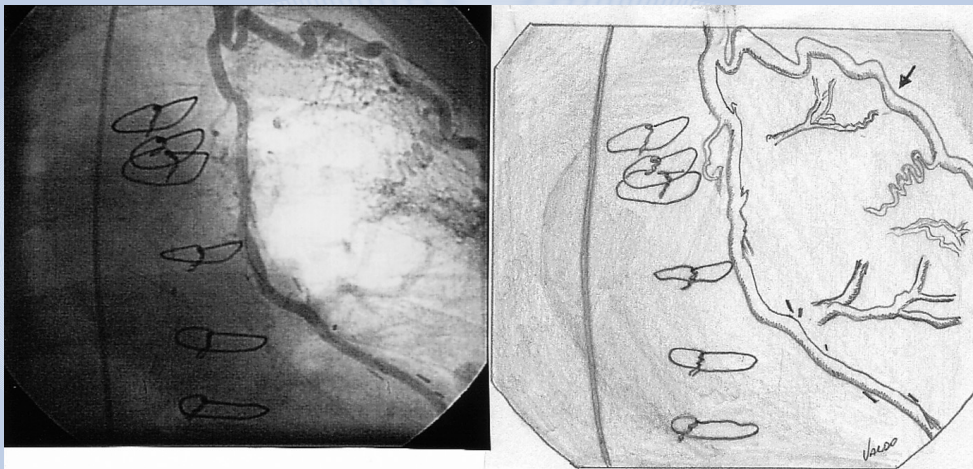


Fig. 2 - Coronariografia mostrando 1º ramo da artéria torácica interna esquerda não ligado (representado pela seta no desenho da direita), formando a fístula que vai para artéria pulmonar

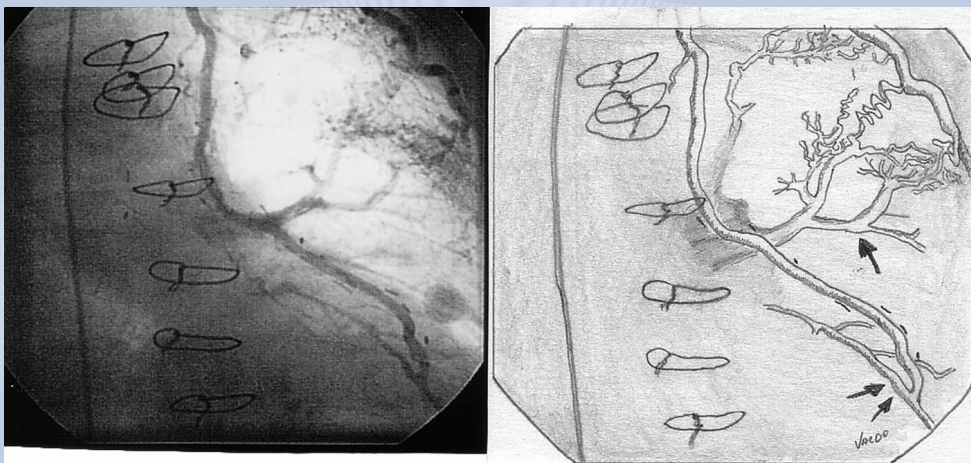


Fig. 3 - Coronariografia mostrando a fístula enchendo a artéria pulmonar esquerda através de vários ramos (seta única no desenho da direita) e a anastomose distal da mamária na artéria descendente anterior (seta dupla)

território ântero-septal. O paciente foi, então, submetido à ligadura cirúrgica da fístula e recebeu alta hospitalar. No seguimento de um ano, o paciente apresentava-se livre dos sintomas relacionados com sua internação.

DISCUSSÃO

A presença de fístulas envolvendo a artéria torácica interna é rara. Tem múltiplas causas e, freqüentemente, diagnóstico difícil, devido à variabilidade na apresentação clínica. Pode ter evolução de potencial gravidade e mesmo fatal. Os fatores predisponentes para o aparecimento da fístula são a ligação incompleta dos ramos intercostais da artéria torácica interna, lesão do parênquima pulmonar, infecção e eletrocoagulação, ao invés de ligadura dos ramos intercostais, entre outros^{1,2}. O aparecimento de fístula da artéria torácica interna para artéria pulmonar é uma complicação rara após cirurgia de revascularização miocárdica. Na literatura médica, pouco mais de 20 casos foram relatados³. Os sintomas mais freqüentes são aqueles relacionados ao aparecimento de isquemia miocárdica, como angina do peito⁴ e dispnéia, além de, ocasionalmente, poder ocorrer insuficiência cardíaca, endarterite ou ser ouvido sopro contínuo na borda esternal esquerda⁵. Com o progressivo desenvolvimento da fístula, ocorre roubo de fluxo coronariano para a artéria pulmonar e, conseqüentemente, isquemia miocárdica. No presente caso, documentamos a presença de isquemia miocárdica

por meio da cintilografia miocárdica e o estudo anatômico coronariano não mostrou outra justificativa para a isquemia que não fosse a presença da fístula. A única obstrução coronariana presente (coronária direita) foi quantificada como moderada e não correspondia ao território da isquemia pelo estudo cintilográfico.

Como o paciente se apresentava sintomático, com piora progressiva da dispnéia aos esforços e o estudo de medicina nuclear confirmou a presença de isquemia, foi indicado fechamento da fístula. Apesar da possibilidade de fechamento via percutânea, através de *stents* recobertos ou de devices tipo Amplatzer e *coils*, apenas recentemente essas estratégias têm sido relatadas^{3,6} e em centros isolados. Em função disso e da ampla experiência da equipe cirúrgica, foi realizado o fechamento da fístula através de minitoracotomia, com excelente resultado e rápida recuperação pós-operatória.

A presença de recorrência de angina ou equivalente após revascularização miocárdica impõe diagnóstico diferencial com fístula da mamária, se uma causa clara para os sintomas não for identificada, uma vez que constitui causa potencialmente grave e que requer tratamento específico. O diagnóstico definitivo é feito através da coronariografia com injeção seletiva na artéria torácica interna e o tratamento padrão é a ligadura cirúrgica da fístula. Como alternativa, pode ser realizado tratamento através de técnicas percutâneas, caso equipe de hemodinâmica esteja familiarizada com esse tipo de procedimento.

REFERÊNCIAS

1. Nellens P, Stevens C, Vesstraeten J, Heyndrickk GR. Internal mammary to pulmonary artery fistula associated with healed tuberculosis. *Acta cardiol* 1980; 35: 55-61.
2. Wood MK. Internal mammary artery to lung parenchyma fistula. *Ann Thorac Surg* 1992; 54: 603.
3. Fernández FJ, Montes PM, Alcibar J, Rodrigo D, Barrenechea JI, Gotxi R. Percutaneous closure of complex fistula between the internal mammary artery and a lobar branch of a pulmonary artery. *Rev Esp Cardiol* 2004; 57: 585-8.
4. Ferreira AC, Marchena E, Liester M, Sangosanya AO. Internal mammary to pulmonary artery fistula presenting as early recurrent angina after coronary bypass. *Arq Bras Cardiol* 2002; 79: 181-2.
5. Guray U, Guray Y, Ozbakir C, Yilmaz MB, Sasmaz H, Korkmaz S. Fistulous connection between internal mammary graft and pulmonary vasculature after coronary artery bypass grafting: a rare cause of continuous murmur. *Int J Cardiol* 2004; 96: 489-92.
6. Abbott JD, Brennan JJ, Remetz MS. Treatment of a left internal mammary artery to pulmonary artery fistula with polytetrafluoroethylene covered stents. *Cardiovasc Intervent Radiol* 2004; 27: 74-6.