

## Válvula Tricúspide Imóvel: Achado Incidental em um Caso de Cardiomiopatia Terminal Devido à Talassemia Major

*Immobile Tricuspid Valve: Incidental Finding in a Case of Terminal Cardiomyopathy Due to Thalassemia Major*

Erman Cilsal<sup>1</sup>

Adana City Education and Research Hospital, Adana – Turquia

### Introdução

A talassemia major é um distúrbio hereditário causado pela síntese deficiente da cadeia de hemoglobina B e caracterizada por eritropoiese ineficaz que requer terapia transfusional regular durante toda a vida, o que cria um estado de sobrecarga de ferro.<sup>1</sup> Uma vez saturadas as reservas reticuloendoteliais, a deposição de ferro aumenta no miocárdio, assim como em outros tecidos parenquimatosos.<sup>2</sup> As complicações cardíacas decorrentes dessa deposição são a principal causa de morte. Após uma primeira década silenciosa, os depósitos de ferro no tecido cardíaco levam a arritmias, disfunção sistólica e diastólica e insuficiência cardíaca congestiva na segunda ou terceira décadas.<sup>3</sup> Neste relato de caso, apresentamos uma adolescente que não recebeu terapia quelante de ferro regular e apresentou cardiomiopatia, arritmia e valva tricúspide imóvel secundária à talassemia major.

### Apresentação do caso

Uma menina síria de 14 anos de idade, portadora de Talassemia Major, compareceu ao pronto-socorro com um histórico de três meses de aumento de fadiga, dispneia e distensão abdominal. Seu histórico médico revelou que ela tinha sido diagnosticada com Talassemia Major com um ano de idade, e recebeu transfusão irregular de eritrócitos e terapia quelante de ferro em seu país. Verificou-se que a adesão à transfusão de sangue e terapia quelante prévias tinha sido muito deficiente. No exame geral, ela estava desnutrida, com baixa estatura (peso corporal <25p, estatura <3p) e o exame físico revelou dispneia com característica de talassemia facial típica, sem cianose.

A radiografia de tórax mostrou áreas de consolidação em ambos os lados dos pulmões e aumento da relação cardiotorácica (Figura 1). O eletrocardiograma mostrou ritmo sinusal com frequência cardíaca de 70 batimentos/min e prolongamento do valor do QTc de 0,46 segundos (Figura 2-A). O ecocardiograma transtorácico revelou disfunção ventricular sistólica e diastólica do ventrículo esquerdo; a fração de ejeção

### Palavras-chave

Cardiomiopatias; Talassemia beta/genética; Talassemia delta/genética; Arritmias Cardíacas; Valva Tricúspide/anormalidades; Ecocardiografia/métodos.

#### Correspondência: Erman Cilsal •

Adana City Education and Research Hospital - Kışla Mh Mithat ÖZsan Bulv, Adana – Turquia

E-mail: ermancilsal@gmail.com

Artigo recebido em 03/05/2018, revisado em 05/12/2018, aceito em 05/12/2018

DOI: 10.5935/abc.20190195

Tabela 1 – Medidas ecocardiográficas da paciente

Dados	Valores
Medidas no Modo M	
DDIVE, cm	4,9
Fração de ejeção	48
Encurtamento fracionário, %	24
DIVD, cm	4,8
Medidas por Doppler	
Tricúspide E, cm/s	81
Tricúspide A, cm/s	25
Tricúspide E/A	3,2
Medidas de Doppler Tecidual (VD)	
E' cm/s	12,1
A' cm/s	7,8
E'/A'	1,55
E/E'	6,7
S'	11,4
TCIV, ms	65
TRIV, ms	78
IPM VD	62

A: pico de velocidade diastólica final; A': velocidade diastólica tardia; E: pico de velocidade diastólica inicial; E': velocidade diastólica inicial; TE: tempo de ejeção; TCIV: IPM: índice de performance miocárdica; VD: ventrículo direito; DIVD: diâmetro interno do ventrículo direito; S': velocidade sistólica; imagem por Doppler tecidual da válvula tricúspide.

do ventrículo esquerdo de 48% e encurtamento fracional de 24% foram calculados com dilatação leve do ventrículo esquerdo (Tabela 1). Regurgitação mitral leve a moderada e efusão pericárdica trivial também foram observados. A visualização do influxo do ventrículo direito na sístole mostra folhetos da valva tricúspide imóveis e espessados em posição aberta e fixa, causando má coaptação e regurgitação grave sem estenose (ver Figura 3 e Vídeo 1). A vista apical de quatro câmaras na diástole mostrou folhetos imóveis da valva tricúspide em posição aberta e fixa, como mostrado pelo Doppler colorido (Vídeo 2) (Ver arquivos adicionais, Vídeo 3, 4 e 5). Também foram observados dilatação do átrio direito e ventrículo direito e regurgitação pulmonar mínima com hipertensão pulmonar leve.

Após hospitalização na unidade de terapia intensiva, foi iniciada a administração de inotrópicos, diuréticos e tratamento

## Relato de Caso

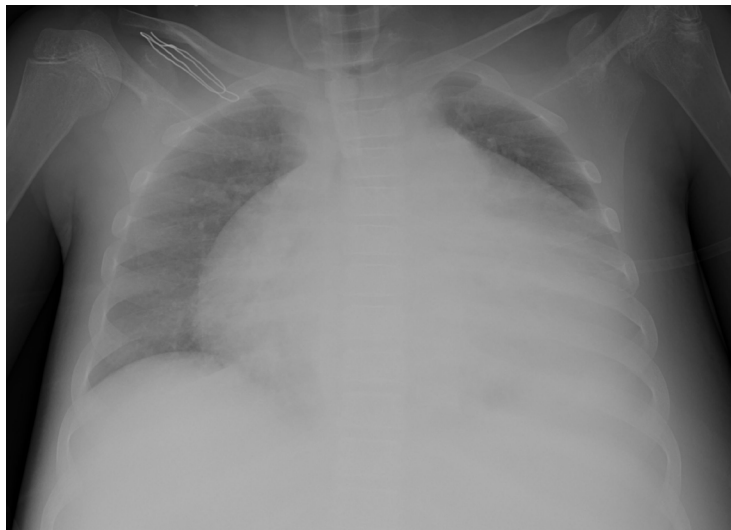

Figura 1 – Radiografia de tórax da paciente.

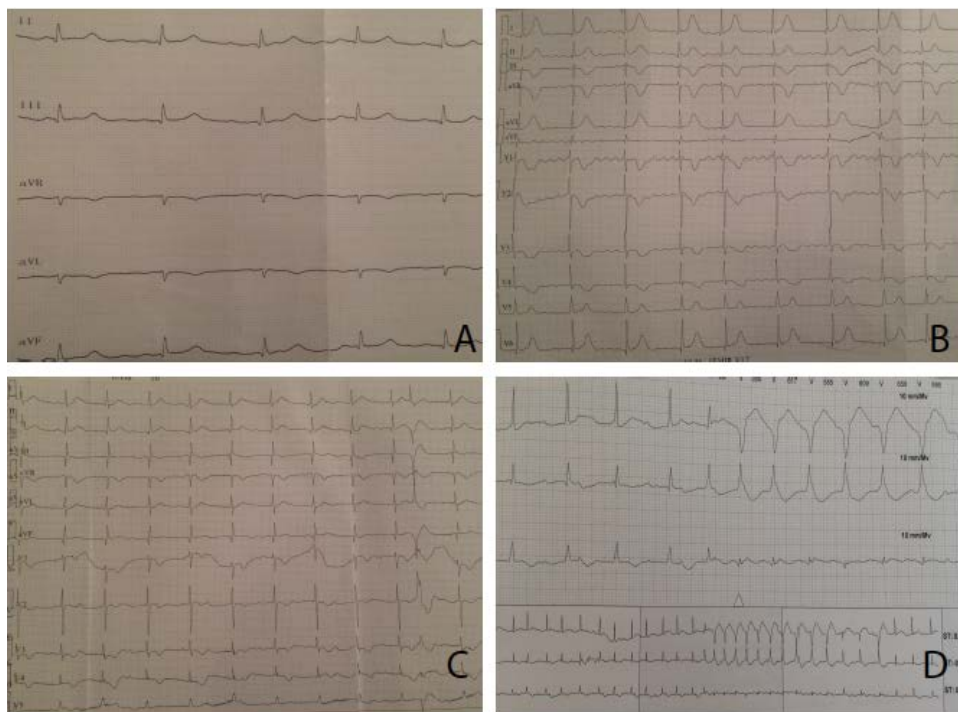
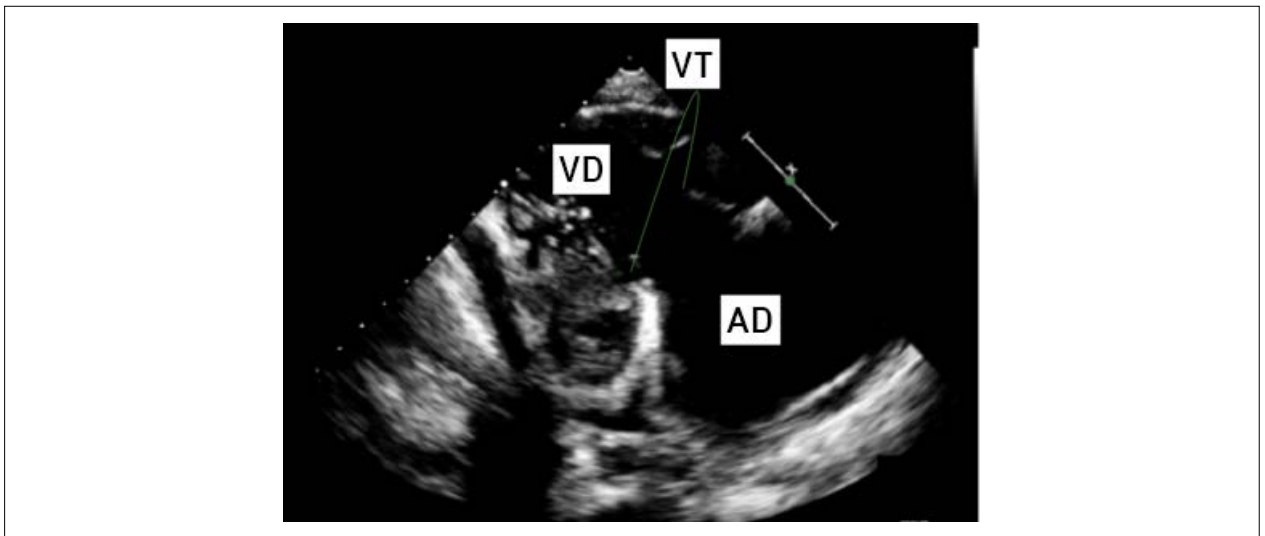


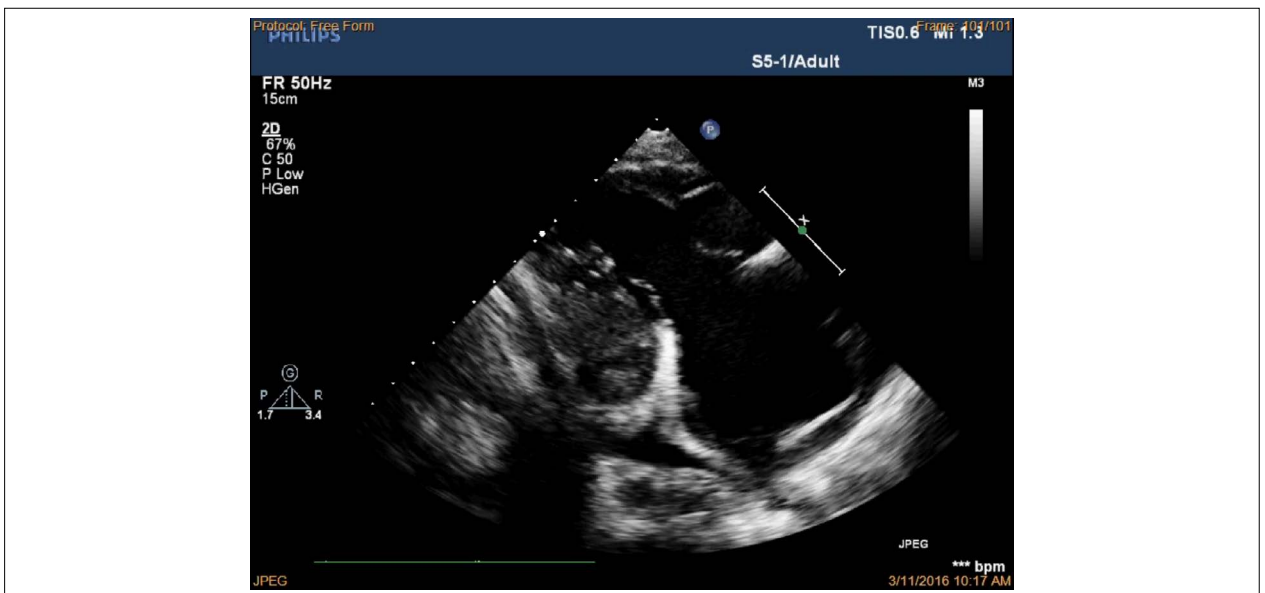
Figura 2 – Eletrocardiografia da paciente. (A). Ritmo sinusal com prolongamento do QTc (B). Flutter atrial (C). Dissociação atrioventricular e extra-sístole ventricular (D). Monitorização por Holter revelou taquicardia ventricular não sustentada.

quelante de ferro assim que possível (dopamina, dobutamina, infusão de furosemida, propranolol, enalapril, aldactone e deferoxamina, terapia com deferiprona). As enzimas cardíacas foram enviadas para identificar uma possível miocardite e o dímero D para detectar tromboembolismo pulmonar. Os resultados foram negativos. No sétimo dia de internação, o eletrocardiograma mostrou *flutter* atrial (Figura 2-B).

Portanto, também foi iniciada a administração de digoxina e o tratamento com heparina de baixo peso molecular. Na segunda semana, a paciente evoluiu com insuficiência renal aguda e o eletrocardiograma mostrou dissociação atrioventricular e extra-sístole ventricular (Figura 2-C). Imediatamente após a descontinuação do tratamento com digoxina, iniciou-se a infusão de amiodarona. A monitorização por Holter revelou



**Figura 3** – Ecocardiograma transtorácico com vista paraesternal através da inclinação inferomedial do transdutor, explorando o átrio direito (AD) e o trato de entrada do ventrículo direito (VD); folhetos imóveis da válvula tricúspide (VT) levando à insuficiência cardíaca grave.



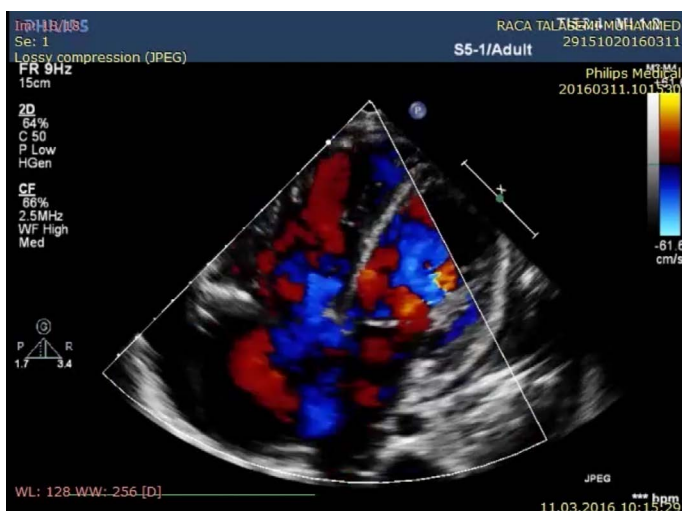
**Vídeo 1** – Ecocardiograma transtorácico da entrada do ventrículo direito na sístole, mostrando folhetos imóveis da válvula tricúspide em posição aberta fixa, causando má coaptação e regurgitação grave. Acesse o vídeo através do link: <https://bit.ly/2ITc6iX>

dissociação atrioventricular e taquicardia ventricular não sustentada (Figura 2-D). O nível sanguíneo de digoxina estava dentro dos valores de referência normais. A ecocardiografia seriada foi realizada e nenhuma diferença foi observada nos parâmetros cardíacos durante a hospitalização. Apesar da dissociação atrioventricular, decidimos acompanhá-la sem implante de marca-passo devido à estabilidade hemodinâmica. Embora a prevenção secundária do cardioversor desfibrilador implantável tenha sido decidida após a paciente ter as arritmias ventriculares controladas com amiodarona, ela morreu devido à taquicardia ventricular no 22º dia de internação.

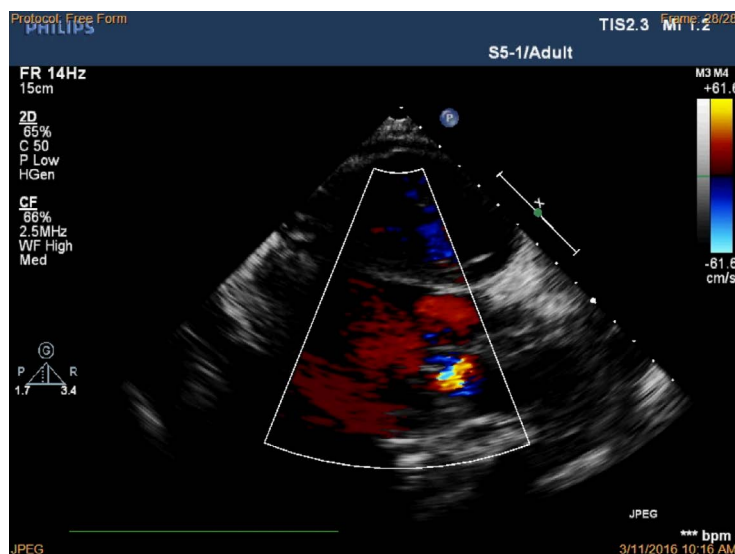
## Discussão

Na talassemia, o envolvimento do sistema cardiovascular é fundamental no prognóstico e na qualidade de vida. A cardiomiopatia por sobrecarga de ferro é a principal causa de mortalidade em 67% a 71% dos casos de talassemia.<sup>4</sup> Como a sobrecarga de ferro, múltiplos fatores, como a anemia crônica, o hiperesplenismo, doença pulmonar restritiva não-progressiva também levam a complicações cardíacas na Talassemia Major.<sup>5</sup> O ferro é armazenado principalmente nos miócitos e outras células na forma de ferro livre e também ferritina e hemossiderina. O ferro livre, que é chamado de ferro celular lábil, é a forma mais

## Relato de Caso



**Video 2** – O ecocardiograma transtorácico da câmara apical de quatro câmaras por Doppler colorido mostrou folhetos imóveis da válvula tricúspide em posição aberta fixa. Acesse o vídeo através do link: <https://bit.ly/2ITc6iX>



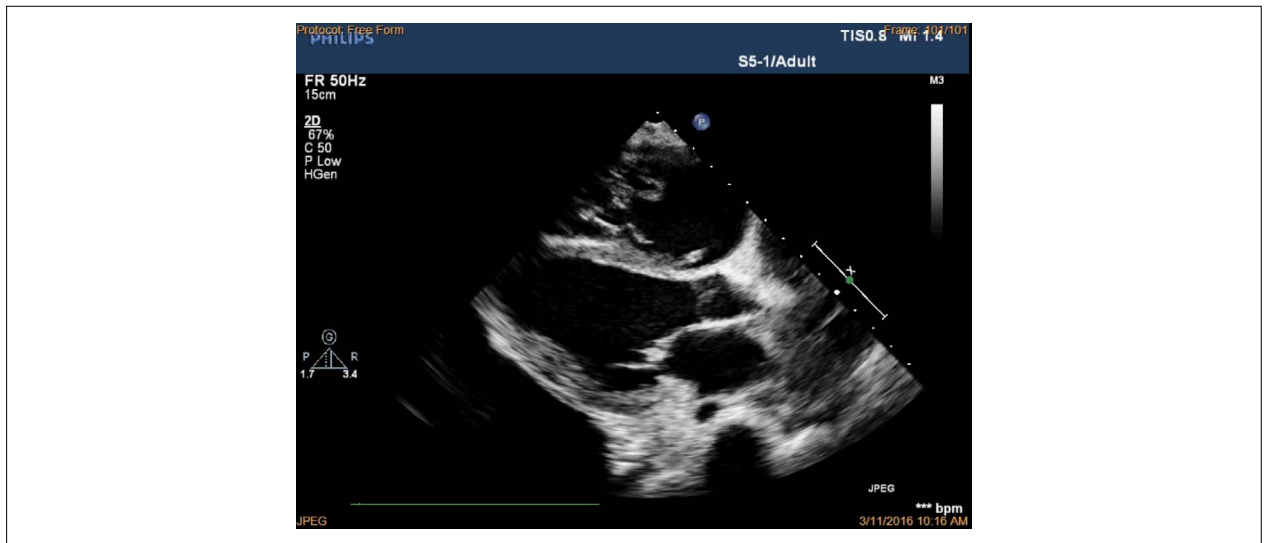
**Video 3** – Ecocardiograma transtorácico da vista paraesternal do eixo longo com Doppler colorido mostrando leve insuficiência mitral. Acesse o vídeo através do link: <https://bit.ly/2ITc6iX>

tóxica do ferro e também a forma mais acessível para quelação. O objetivo da terapia quelante de ferro é reduzir a deposição de ferro, especialmente no plasma e outros tecidos. Em alguns casos, essas complicações cardíacas foram relatadas como sendo reversíveis com a detecção precoce de sobrecarga de ferro e resposta à terapia quelante de ferro regular.<sup>6</sup>

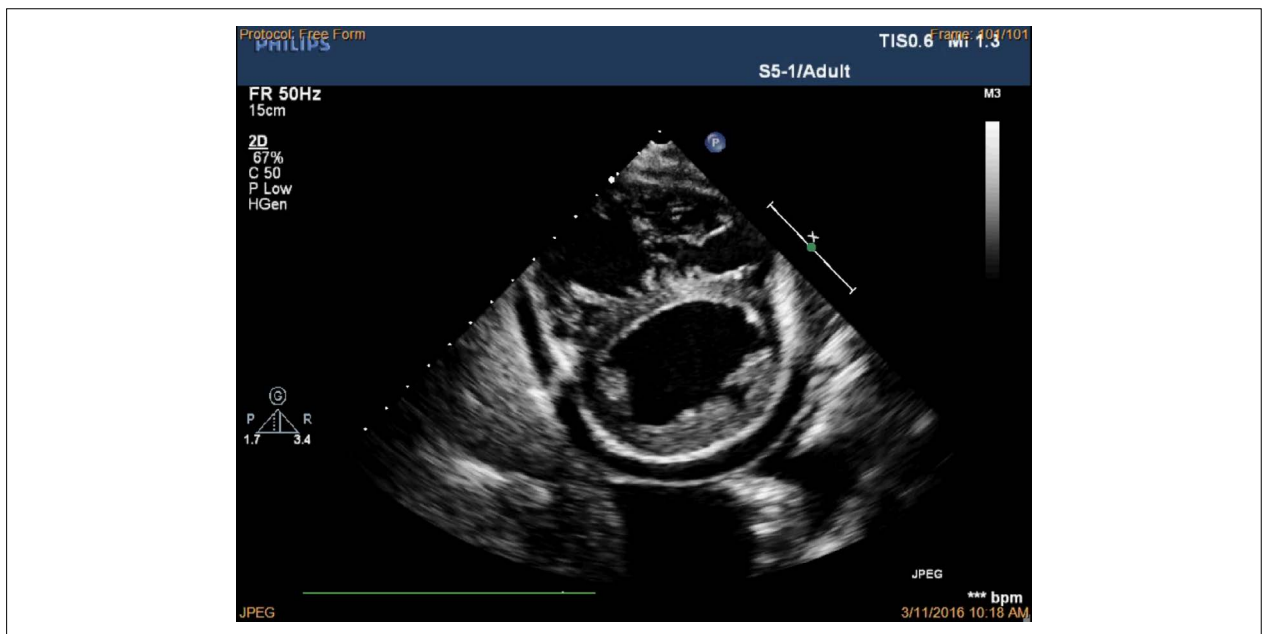
A ressonância magnética cardíaca (RM) é o padrão-ouro para a detecção da deposição de ferro no miocárdio. Em nosso caso, a ressonância magnética cardíaca não foi realizada devido à falta de pessoal experiente em nosso hospital. O aumento progressivo dos níveis de peptídeo natriurético cerebral (BNP) é altamente sensível e específico

no diagnóstico de insuficiência cardíaca. Em nossa paciente, os níveis de BNP estavam significativamente elevados.

A ecocardiografia padrão convencional mostra achados patológicos em estágios avançados de comprometimento cardíaco. A avaliação da função ventricular envolve dois fenótipos diferentes. O primeiro é o fenótipo de "cardiomiopatia dilatada", demonstrado por dilatação ventricular esquerda e direita e contratilidade reduzida, causando insuficiência cardíaca congestiva. O segundo é o fenótipo de "cardiomiopatia restritiva" demonstrado pelo enchimento ventricular restritivo esquerdo e direito, resultando em hipertensão pulmonar, dilatação do ventrículo direito e insuficiência cardíaca.<sup>7</sup>



**Vídeo 4** – Ecocardiograma transtorácico da vista do eixo longo paraesternal, mostrando função sistólica normal do ventrículo esquerdo e derrame pericárdico mínimo. Acesse o vídeo através do link: <https://bit.ly/2ITc6iX>



**Vídeo 5** – O ecocardiograma transtorácico da vista do eixo curto parastrenal mostrou aumento do ventrículo direito e derrame pericárdico. Acesse o vídeo através do link: <https://bit.ly/2ITc6iX>

Neste relato, nossa paciente apresentou funções cardíacas deficientes semelhantes aos padrões de cardiomiopatia dilatada e cardiomiopatia restritiva. A contratilidade dos ventrículos esquerdo e direito estava reduzida, levando à insuficiência cardíaca congestiva. As dimensões diastólicas de ambos os ventrículos estavam aumentadas. A avaliação com Doppler pulsado e tecidual demonstrou disfunção diastólica ventricular esquerda e direita. Os fatores que podem causar hipertensão pulmonar em pacientes com talassemia incluem: resistência pulmonar elevada devido ao alto volume de fluxo sanguíneo, forças de cisalhamento elevadas, estado de hipercoagulabilidade secundário à esplenectomia e formação

de óxido nítrico após hemólise crônica. Embora a insuficiência cardíaca direita possa se desenvolver secundária à hipertensão pulmonar, em pacientes talassêmicos ela também pode se desenvolver na ausência de hipertensão pulmonar elevada.<sup>8</sup>

No nosso caso, lesões estenóticas típicas e formatos de cúpulas que aparecem nas doenças reumáticas não estavam presentes no folheto tricúspide. De maneira uniforme, folhetos tricúspides levemente espessados estavam presentes com um orifício valvar relativamente fixo, sem estenose. O tumor carcinóide cardíaco geralmente afeta a câmara cardíaca direita do coração e resulta em uma apresentação similar. No entanto, o mesmo não é relatado na faixa etária pediátrica na literatura.

## Relato de Caso

Entretanto, o tumor carcinoide também deve ser considerado como um diagnóstico diferencial no envolvimento isolado avançado da válvula tricúspide.<sup>9</sup> Em nosso caso, em contraste com o tumor carcinoide, a válvula tricúspide não exibiu ecos muito claros secundários às placas fibrosas que são depositadas no endocárdio dos folhetos.<sup>10</sup> Os níveis de aminas biogênicas nas amostras de plasma e urina estavam dentro da faixa normal, o que excluiu o diagnóstico de tumor carcinóide. A literatura relacionada indica achados semelhantes em pacientes com talassemia; entretanto, as imagens dos ecocardiogramas em crianças não são satisfatórias. Aessopos et al.,<sup>6</sup> relataram envolvimento valvar, incluindo espessamento de folhetos (48%), calcificação endocárdica (20%) e regurgitação valvar no lado esquerdo em pacientes adultos com talassemia intermediária.<sup>6</sup> Em nosso caso, a paciente apresentava disritmias graves devido ao envolvimento endocárdico, disfunção de contração e relaxamento por envolvimento miocárdico e anormalidade grave dos folhetos devido ao comprometimento valvar. Relatamos um caso importante de paciente com uma talassemia major, apresentando válvula tricúspide imóvel e não estenótica que surge como parte da fase terminal da cardiomiopatia.

### Conclusão

Os pacientes com talassemia major, especialmente aqueles que não recebem terapia quelante regular, estão sob grande

risco de envolvimento cardíaco. A detecção precoce e o regime de tratamento regular aumentam sua sobrevida e qualidade de vida. Primeiramente, apresentamos uma válvula tricúspide imóvel em uma adolescente. Este caso muito raro de alterações cardíacas graves devido à deposição de ferro, está associado ao envolvimento endocárdico, miocárdico e valvular. Em pacientes com talassemia, essas complicações do estágio terminal do sistema cardiovascular são irreversíveis, apesar do tratamento.

### Contribuição dos autores

Concepção e desenho da pesquisa, Obtenção de dados, Redação do manuscrito e Revisão crítica do manuscrito quanto ao conteúdo intelectual importante: Cilsal E.

### Potencial conflito de interesses

Declaro não haver conflito de interesses pertinentes.

### Fontes de financiamento

O presente estudo não teve fontes de financiamento externas.

### Vinculação acadêmica

Não há vinculação deste estudo a programas de pós-graduação.

### Referências

1. Pennell DJ, Udelson JE, Arai AE, Bozkurt B, Cohen AR, Galanello R, et al. Cardiovascular function and treatment in beta-thalassemia major: a consensus statement from the American Heart Association. *Circulation*. 2013;128(3):281-308.
2. Wood JC, Enriquez C, Ghugre N, Otto-Duessel M, Aguilar M, Nelson MD, et al. Physiology and pathophysiology of iron cardiomyopathy in thalassemia. *Ann NY Acad Sci*. 2005;1054:386-95.
3. Cappellini MD, Cohen A, Porter J, Taher A, Viprakasit V, eds. Guidelines for the Management of Transfusion Dependent Thalassaemia (TDT). 3rd ed. Nicosia (CY): Thalassaemia International Federation; 2014.
4. Pennell DJ, Berdoukas V, Karagiorga M, Ladis V, Piga A, Aessopos A, et al. Randomized controlled trial of deferiprone or deferoxamine in beta-thalassemia major patients with asymptomatic myocardial siderosis. *Blood*. 2006;107(9):3738-44.
5. Wood JC. Cardiac complications in thalassemia major. *Hemoglobin*. 2009;33(Suppl1):S81-6.
6. Aessopos A, Farmakis D, Karagiorga M, Voskaridou E, Loutradi A, Hatziliami A, et al. Cardiac involvement in thalassemia intermedia: a multicenter study. *Blood*. 2001;97(11):3411-6.
7. Kremastinos DT, Farmakis D, Aessopos A, Hahalis G, Hamodraka E, Tsiapras D, et al. Beta-thalassemia cardiomyopathy: history, present considerations, and future perspectives. *Circ Heart Fail*. 2010;3(3):451-8.
8. Hahalis G, Manolis AS, Gerasimidou I, Alexopoulos D, Sitafidis G, Kourakli A, et al. Right ventricular diastolic function in beta-thalassemia major: echocardiographic and clinical correlates. *Am Heart J*. 2001;141(3):428-34.
9. Lang RM, American Society of Echocardiography. *Dynamic echocardiography*. 1st ed. St. Louis, Mo.: Saunders/Elsevier; 2011.
10. Taber M, Askenazi J, Ribner H, Kumar S, Lesch M. The tricuspid valve in carcinoid syndrome. An echocardiographic study. *Arch Intern Med*. 1983;143(5):1033-4.



Este é um artigo de acesso aberto distribuído sob os termos da licença de atribuição pelo Creative Commons