

Caso 4/2006 - Adolescente de Treze Anos com Ventrículo Único Esquerdo, Discordância Ventrículo-Arterial com Aorta à Esquerda, Estenose Pulmonar e *Shunt* Sistêmico Pulmonar Prévio

Case 4/2006 - Thirteen-year-old Teenager with Single Left Ventricle, Ventrículo-Arterial Discordance with Left Aorta, Pulmonary Stenosis and Previous Pulmonary Systemic Shunt

Edmar Atik

Instituto do Coração do Hospital das Clínicas da FMUSP, São Paulo, SP

Dados clínicos

Adolescente de treze anos, do sexo masculino e de cor branca, apresentava cianose desde o nascimento com agravamento precoce com dezessete dias de vida, o que por isso requereu a feita de anastomose sistêmico-pulmonar à direita, a qual foi repetida à esquerda com nove meses de idade. Desde então, se mantém estável com cianose e cansaço discretos e com atraso no desenvolvimento físico. No exame físico estava eupnéico, com cianose +/++ e com pulsos normais. A pressão arterial era de 100/60 mmHg; a frequência cardíaca, 71 bpm; a saturação de oxigênio, 85%; o peso 27, kg e a altura, 138 cm. A aorta não foi palpada na fúrcula. No precórdio havia impulsões sistólicas discretas na borda esternal esquerda e o *ictus cordis* foi palpado no quarto espaço intercostal esquerdo, muscular +/+++, limitado por duas polpas digitais. A primeira bulha era hiperfonética, mais intensa na área mitral que na tricúspide, e a segunda bulha hiperfonética e única na área pulmonar aumentando também mais de intensidade na área mitral. Havia estalido protossistólico +++ em todo o precórdio. Auscultava-se sopro contínuo, +/+++, no segundo, primeiro e terceiro espaços intercostais esquerdos. O fígado não foi palpado.

O eletrocardiograma mostrou ritmo sinusal e sinais de sobrecarga do ventrículo direito com onda R em V1 de 10 mm e com onda T positiva nesta derivação. Havia ausência da onda Q em precordiais esquerdas. Esses elementos podem sugerir sobrecarga do ventrículo esquerdo, localizado à direita. SÂQRS: + 120°, SÂT: -30°.

Imagem radiográfica

Mostra área cardíaca discretamente aumentada (ICT: 0,53) à custa do arco ventricular esquerdo longo. O arco médio é abaulado e o arco aórtico logo acima é normal. A trama vascular pulmonar é discretamente aumentada, principalmente do lado esquerdo na região hilar e no lobo inferior. O arco inferior direito não é saliente (fig. 1).

Impressão diagnóstica

Essa imagem lembra a de cardiopatia tipo canal arterial/comunicação interventricular, dentre as acianogênicas, em face do hiperfluxo pulmonar com aumento do ventrículo esquerdo

e do tronco pulmonar. Nas cardiopatias cianogênicas, o arco médio longo pode, no entanto, corresponder a uma imagem originada por um ventrículo direito rudimentar posicionado à esquerda e com discordância ventrículo-arterial como ocorre no ventrículo único tipo esquerdo, similar à transposição corrigida das grandes artérias. O hiperfluxo pulmonar decorreria ou de estenose pulmonar não acentuada ou mesmo de fluxo através a anastomose sistêmico-pulmonar.

Diagnóstico diferencial

No contexto de cardiopatias cianogênicas com aumento do ventrículo esquerdo suscitaria dúvidas diagnósticas com anomalias tipo atresia tricúspide, atresia mitral e atresia pulmonar com septo ventricular íntegro. No entanto, o arco médio abaulado afasta essas hipóteses.

Confirmação diagnóstica

Os dados clínicos orientam para cardiopatias cianogênicas com hipoplasia de ventrículo direito em face da hiperfonese das bulhas, mais intensas na área mitral. Devem daí ser lembradas as atresias tricúspide e pulmonar, além do ventrículo único. Dentre essas, a sobrecarga do ventrículo à direita orienta o ventrículo único esquerdo com discordância ventrículo-arterial, estando o ventrículo direito rudimentar à esquerda, corroborando com a imagem radiográfica. O ecocardiograma mostrou *situs solitus*, conexão atrioventricular univentricular, sendo o ventrículo único morfológicamente esquerdo localizado à direita em relação ao ventrículo direito rudimentar à esquerda e anterior. A conexão ventrículo-arterial é discordante e a valva pulmonar hipoplásica e atrésica. As artérias pulmonares são confluentes medindo a esquerda 13 mm e a direita 11,5 mm. A anastomose sistêmico-pulmonar à esquerda era patente e não havia disfunção das duas valvas atrioventriculares.

Conduta

Em face ainda da alta saturação arterial de oxigênio e de não haver quadro de insuficiência cardíaca, optou-se por conduta expectante. A operação do tipo Fontan será devidamente considerada em concordância com a acentuação do grau da hipóxia.

Correspondência: Edmar Atik •

InCor – Av. Dr. Enéas C. Aguiar, 44 - 05403-000 – São Paulo, SP
E-mail: conatik@incor.usp.br

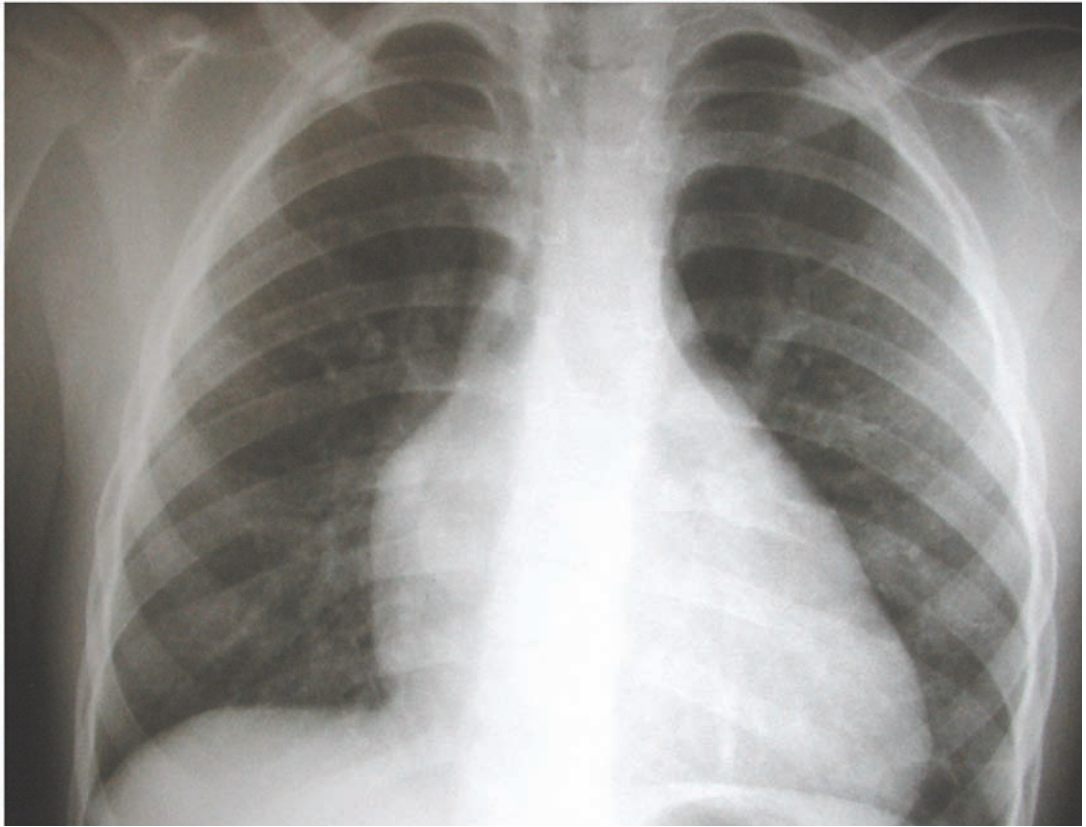


Fig. 1 - Radiografia de tórax salienta a presença de arco médio abaulado correspondente à câmara rudimentar direita posicionada à esquerda, com arco ventricular longo originado do ventrículo único tipo esquerdo, à direita.