

Ablação por Cateter da Fibrilação Atrial. Técnicas e Resultados

Catheter Ablation of Atrial Fibrillation. Techniques and Results

Maurício Ibrahim Scanavacca e Eduardo Sosa

Instituto do Coração do Hospital das Clínicas – FMUSP - São Paulo, SP

INTRODUÇÃO

A ablação por cateter da fibrilação atrial (FA) sofreu importantes avanços nos últimos anos. As tentativas iniciais de reproduzir a cirurgia do labirinto com cateteres, embora pouco eficazes, levaram à observação de que focos ectópicos com origem freqüente nas veias pulmonares deflagravam a FA paroxística e deram origem às técnicas de ablação focal e, posteriormente, de isolamento das veias pulmonares. As limitações encontradas em pacientes com FA persistente e permanente estimularam a elaboração de técnicas mais efetivas que modificassem o substrato de manutenção da FA. Assim, a estratégia de reprodução da cirurgia do labirinto por cateter foi retomada, agora realizada com sistema de mapeamento computadorizado com reconstrução tridimensional das câmaras atriais e a ablação com equipamentos de RF capazes de produzir lesões mais profundas e transmuralis. Lesões mais extensas nos antros das VPs provocam mudança no substrato de manutenção da FA e denervação autonômica do átrio esquerdo, com resultados aparentemente mais satisfatórios no controle da FA. Esses achados têm estimulado a elaboração de novas técnicas no sentido de identificar áreas mais específicas responsáveis pela deflagração e manutenção da FA. A utilização de métodos distintos por investigadores diferentes para a realização dessas estratégias é motivo de confusão para os médicos não familiarizados com a evolução das intervenções no tratamento da FA. Portanto, o objetivo desta atualização é revisar as principais técnicas utilizadas, os resultados esperados e riscos envolvidos.

ASPECTOS TÉCNICOS

Ablação por radiofreqüência

Atualmente, a RF é a forma de energia mais utilizada para a ablação por cateter da FA pela segurança e efetividade de sua aplicação¹. Consiste em uma corrente alternada liberada em ciclos de alta freqüência pelo eletrodo distal do cateter de ablação que se propaga em

direção a um eletrodo indiferente de grande superfície em contato com a pele do ombro ou dorso. A duração da aplicação varia de 15 a 60s e a potência dos pulsos de RF é controlada pela temperatura atingida na ponta do cateter e pela impedância do sistema. A grande densidade de corrente junto à superfície do eletrodo ativo provoca aumento de temperatura e lesão tecidual com profundidade e extensão proporcionais à potência e superfície do eletrodo utilizado (4 a 8mm). Dependendo das características do eletrodo distal do cateter de ablação e a extensão e profundidade do tecido a ser cauterizado, a temperatura máxima na interface eletrodo-tecido é limitada entre 45 e 60°C e a energia (potência) máxima liberada entre 20 e 60 Watts. Os cateteres com eletrodo distal de 4mm de extensão são capazes de criar, em média, lesões de 4 a 6mm de diâmetro e 2 a 3mm de profundidade². Eletrodos maiores ou com sistema de irrigação para resfriar o eletrodo ativo permitem uma maior potência de aplicação e produzem lesões mais profundas^{3,4}. Pulsos de RF aplicados no interior dos óstios das VPs apresentam características distintas daqueles aplicados no tecido atrial. O fluxo das VPs resfria a ponta do eletrodo e para atingir a temperatura pré-determinada o sistema eleva automaticamente a potência de aplicação aumentando a lesão endovascular e o risco de estenose do vaso. Por isto evitam-se aplicações no interior das VPs e, quando necessárias, devem ser em número reduzido e realizadas com temperatura entre 45-50°C e potência máxima entre 20 e 30W. Ao contrário, as aplicações de RF na parede atrial não sofrem resfriamento significativo e apresentam elevação rápida de temperatura com potência de pequena magnitude que limita a extensão e profundidade da lesão. Assim, nos procedimentos em que se pretende realizar lesões atriais transmuralis, são necessários cateteres com eletrodo distal maior (8 mm) ou com irrigação de soro pelo interior do eletrodo distal que permitam a elevação da potência para realizar lesões mais profundas.

A lesão aguda da aplicação de RF consiste em uma zona central de necrose de coagulação, circundada por uma zona discreta de inflamação⁵. Lesões crônicas são caracterizadas por cicatrizes homogêneas com bordas

bem definidas. O contato estável do eletrodo com o tecido-alvo é essencial para a formação de lesões definitivas. Posicionamento instável do cateter e aplicações com potência insuficiente são as principais causas de recorrência após ablação com sucesso inicial.

A segurança da aplicação é obtida pela monitorização contínua da temperatura, potência e impedância do sistema durante a aplicação de RF, com o objetivo de evitar a formação de coágulos e perfuração da parede miocárdica. Os geradores de RF atuais interrompem a aplicação automaticamente quando há aumento da resistência à passagem da corrente (impedância) maior que o esperado, indicação de elevação excessiva de temperatura com início de formação de fibrina na superfície do eletrodo.

A monitorização da formação de microbolhas pela ecocardiografia intracardiaca tem sido sugerida como um bom método para ajustar a potência da aplicação durante ablação com RF. A potência excessiva do tecido reflete-se no aumento e número das microbolhas formadas ao redor do cateter, indicação para interrupção da aplicação e reajuste da energia⁶.

Sistemas de mapeamento e navegação

O mapeamento eletrofisiológico dos átrios tem sido realizado tradicionalmente pelo registro simultâneo de eletrogramas bipolares obtidos por cateteres-eletrodos multipolares introduzidos pelas veias femorais e posicionados em regiões pré-estabelecidas de ambos os átrios. As características dos eletrogramas obtidos, a seqüência da ativação atrial em ritmo sinusal e em taquiarritmia é relacionada com a posição espacial dos cateteres-eletrodos. A análise dos dados permite a elaboração mental de um mapa de ativação atrial, a sua correlação com as estruturas anatômicas atriais e as características funcionais do tecido atrial avaliado. O posicionamento dos cateteres para mapeamento e a navegação do cateter de ablação pelos átrios são realizados sob fluoroscopia em diversos ângulos (PA, OAD e OAE). O mapeamento eletrofisiológico tradicional tem sido utilizado nas estratégias de mapeamento e ablação da FA focal e no isolamento dos óstios das veias pulmonares⁷⁻¹⁰.

O mapeamento eletro-anatômico é um novo sistema computadorizado de mapeamento eletrofisiológico que integra as características dos eletrogramas obtidos por um único cateter em pontos distintos do átrio esquerdo, com a imagem virtual e tridimensional criada ao toque do cateter com a parede desta câmara¹¹. As características elétricas locais e de tempo de ativação atrial são transformadas em cores e podem ser visualizadas em imagens estáticas ou em movimento. Assim, as características funcionais do tecido atrial e as imagens da propagação da atividade elétrica atrial podem ser reproduzidas e visualizadas por toda equipe. O posicionamento do cateter é realizado sob fluoroscopia,

mas a navegação do cateter explorador pelo interior da câmara durante o mapeamento e ablação é baseada na imagem virtual tridimensional criada pelo sistema, minimizando o uso de Raio X. O sistema *Carto* é o equipamento mais utilizado, popularizado pelos trabalhos de Pappone e cols.¹⁰⁻¹³, que o utilizam nas estratégias de ablação circunferencial dos óstios das veias pulmonares e para realização de linhas de bloqueio na técnica de Maze por cateter. Outros sistemas para mapeamento eletro-anatômico com características técnicas distintas, mas com objetivos similares também têm sido utilizados (*Nav X*, *RPM* e *EnSite*), assim como o sistema de navegação virtual sem a necessidade de fluoroscopia (*Localisa*). O aspecto técnico mais interessante dessas novas tecnologias é a integração das imagens de ressonância nuclear magnética ou de tomografia do átrio esquerdo com os sistemas de mapeamento eletro-anatômico, o que permite que a atividade elétrica obtida durante o mapeamento seja incorporada à anatomia real do paciente (*Carto Merge*).

A ecocardiografia intracardiaca é um acessório tecnológico que tem se revelado útil na ablação por cateter da FA. Seu uso foi popularizado pelo grupo da Cleveland Clinic^{6,14}, que destaca a sua utilidade para a realização mais segura das punções transeptais, posicionamento adequado dos cateteres circulares nos óstios das VPs, reconhecimento precoce na formação de coágulos no átrio esquerdo e na monitorização e ajuste da potência de aplicação da RF. As imagens são obtidas por um transdutor introduzido pela veia femoral esquerda e posicionado no átrio direito. Utilizando esse sistema os autores consideram ter obtido melhor taxa de sucesso com menor risco de complicações.

Estratégias de ablação

Eliminação dos focos deflagradores da fibrilação atrial

Ablação Focal - A ablação focal da FA foi a primeira técnica de ablação por cateter que se revelou eficaz, elaborada por Haissaguere e cols. no *Hôpital Cardiologique du Haut-Lévêque*, em Pessac, na França^{7,8}. Destina-se a um grupo restrito de pacientes nos quais mecanismos focais responsáveis pela deflagração dos episódios de FA podem ser claramente localizados. Os casos típicos são os pacientes com extrasístoles atriais freqüentes e taquicardias atriais repetitivas com origem nas veias pulmonares (90%), nos vasos torácicos (5%) (veia cava superior (VCS), VCS esquerda, ligamento de Marshall), na *Crista Terminalis* (5%) ou no seio coronário (2%), que uma vez identificadas e eliminadas deixam de induzir a FA¹⁰.

A maior limitação desta técnica é a ausência ou ocorrência esparsa de focos ectópicos durante o procedimento, que limitam sua localização precisa. Assim, foram desenvolvidas técnicas para indução dos focos ectópicos, como a realização de manobra vagal, infusão de adenosina, isoproterenol e indução da FA com

estimulação rápida seguida de CVE. Entretanto, a taxa de recorrência foi alta pela recorrência de focos de outra origem não reproduzidos no procedimento inicial, e a tendência atual nos pacientes com fibrilação atrial aparentemente focal é realizar o isolamento elétrico das quatro veias pulmonares. A complicação mais importante na ablação de focos ectópicos no interior das VPs foi a indução de estenose das VPs e eventualmente sua oclusão, levando a hipertensão pulmonar¹⁵. Algum grau de estenose foi observado em até 40% das veias avaliadas nas séries iniciais com risco de estenose grave >70% em 3-5% das veias abordadas¹⁶. Esses achados motivaram a modificação da técnica.

ISOLAMENTO DAS VEIAS PULMONARES

Ablação segmentar dos óstios das veias pulmonares

Em parte pelas limitações encontradas na localização dos focos ectópicos, em parte pelo risco de estenose das VPs, duas técnicas foram desenvolvidas com objetivo de isolar empiricamente os óstios de todas as VPs. A técnica originalmente denominada isolamento segmentar das VPS, elaborada por Haissaguerre e cols.¹⁷, visa identificar as bandas musculares de tecido atrial que penetram no interior das VPS e realizar a ablação específica dos quadrantes dos óstios das VPS onde estas se localizam, evitando a ablação circunferencial no seu interior, o que apresenta alto risco de estenose. Para isso, utiliza-se um cateter circular introduzido no interior de cada uma das VPS para localização das conexões átrio-venosas. A ablação é realizada com cateter de 4mm e os pulsos de RF de baixa energia (50°C e 30W) (fig. A1). A aplicação desta técnica obteve um controle clínico de 70% dos pacientes, com baixo risco de estenose das VPs. Entretanto, a religação das VPs isoladas é um problema, justificando uma nova intervenção em 20% a 50% dos pacientes ou a manutenção de drogas antiarrítmicas em aproximadamente metade dos casos¹⁷⁻¹⁹.

Evolução da técnica

Em revisão recente, Hocini e cols.²⁰ apresentam as modificações técnicas promovidas pelo grupo no isolamento das VPs. A ablação agora é realizada com cateter com eletrodo distal irrigado (4 mm), as lesões são realizadas aproximadamente 1 cm fora dos óstios das VPs e as lesões são circunferenciais em grande parte das veias isoladas (quase 100%). Adicionalmente, as regiões do antrum das VPs com eletrogramas com dois ou mais componentes também são ablaçadas. A avaliação de 368 pacientes consecutivos submetidos a essa técnica mostrou que 69% deles permaneceram sem recorrência e sem drogas antiarrítmicas em seguimento médio de 10±5 meses. Nos pacientes com FA persistente ou permanente, o grupo

sugere que duas linhas de bloqueio sejam realizadas no átrio esquerdo, além do isolamento das VPs. Uma delas ligando a veia pulmonar inferior esquerda ao anel mitral e a outra ligando as duas veias pulmonares superiores (fig. A2). Estudo comparativo sugere também sua utilidade nos pacientes com FA paroxística quando a FA sustentada é induzida após o isolamento das VPs²¹. Aplicando-se essa estratégia, 87% dos pacientes com FA paroxística e 70% dos pacientes com FA persistente ficaram livres de taquiarritmias atriais sem drogas antiarrítmicas, em seguimento médio de um ano. Em avaliação de 2.000 pacientes submetidos a ablação de FA em suas várias fases, esses autores observaram que apenas quatro pacientes apresentaram estenose de VP grave (>70%) e outros cinco, paralisia do nervo frênico direito, dos quais quatro obtiveram recuperação completa²⁰. Hemopericárdio também foi observado em 2% dos pacientes submetidos às técnicas de isolamento das VPs e em 4% nos pacientes submetidos a lesões lineares²².

Ablação circunferencial dos óstios das veias pulmonares

A ablação circunferencial das veias pulmonares foi desenvolvida por Pappone e cols. no Hospital San Raffaele de Milão, na Itália¹². A estratégia inicial foi isolar individualmente os óstios das VPs com aplicações circunferenciais de RF realizadas pelo menos 5mm fora dos óstios das veias para evitar sua estenose (fig. B1). Para realizar esta técnica utilizaram o sistema de mapeamento eletro-anatômico que reconstrói tridimensionalmente o átrio esquerdo e a disposição espacial das VPs, além de permitir a documentação da atividade elétrica nessas estruturas. Para ablação utilizaram inicialmente cateteres com ponta de 4mm, potência máxima de 50W e temperatura de até 60°C. Relataram controle da FA em 80% dos pacientes com FA paroxística sem observação de estenose de VPs em seguimento médio de um ano.

Evolução da técnica

Tentando melhorar os resultados, principalmente em pacientes com FA persistente e com cardiopatias associadas, esses mesmos autores aumentaram a área de isolamento do tecido periostial, expandindo as linhas de isolamento ao redor das VPs e isolando-as duas¹³. Adicionaram uma linha de bloqueio posterior ligando as duas áreas isoladas e outra das VPs esquerdas ao anel da valva mitral à semelhança das técnicas cirúrgicas (Maze por cateter) (fig. B2). A ablação do istmo cavo-tricuspídeo também passou a ser realizada de forma sistemática. Para esse fim, utilizaram cateteres com eletrodo distal de 8mm e potência de aplicação de até 100W para produzir lesões atriais transmuralis. Oral e cols.²³ compararam em estudo prospectivo e randomizado a técnica de isolamento segmentar das VPs com esta última técnica de ablação circunferencial. Observaram

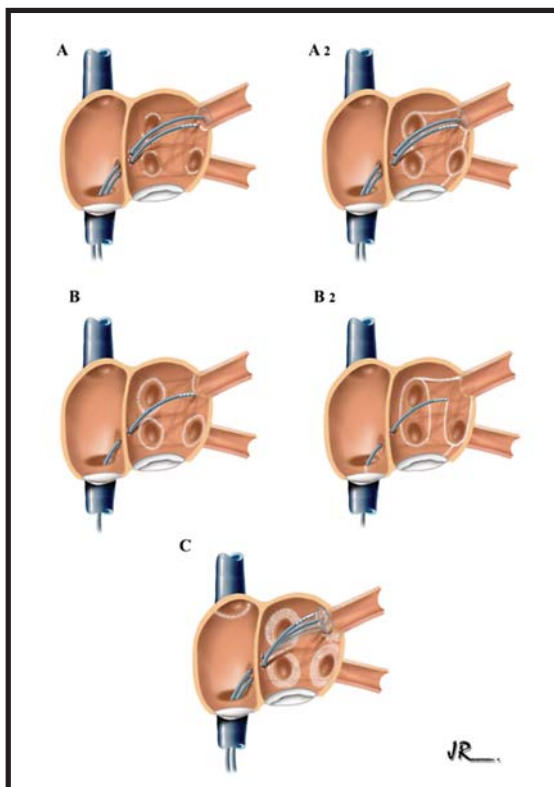


Fig. 1 – Estratégias mais utilizadas para ablação por cateter da fibrilação atrial. **A1** – Ablação segmentar das veias pulmonares – técnica proposta inicialmente pelo grupo do Hospital Haut-Lévêque, em Pessac, na França, para isolamento elétrico das quatro veias pulmonares. **A2** – Evolução da técnica de isolamento das veias pulmonares, realizada por esses autores. A ablação estende-se ao tecido extra-ostial das veias pulmonares e são criadas linhas de bloqueio unindo os óstios das veias pulmonares ao anel mitral. **B1** – Reprodução da técnica inicial de ablação circunferencial das veias pulmonares, proposta pelo grupo do Hospital San Raffaele de Milão, na Itália, realizada com auxílio do sistema de mapeamento eletroanatômico. **B2** – Evolução da técnica de ablação circunferencial. As veias pulmonares ipsilaterais são isoladas simultaneamente, com auxílio do sistema eletroanatômico e são criadas linhas de bloqueio unindo as áreas de isolamento ao anel mitral. O bloqueio do istmo cavo-tricúspideo é realizado sistematicamente. **C** – Isolamento dos antrons das veias pulmonares, técnica proposta pelo grupo da Cleveland Clinic, EUA. Após isolamento individual das veias pulmonares, guiado por cateter circular, as lesões são estendidas circunferencialmente ao tecido atrial extra-ostial. O posicionamento do cateter circular e as aplicações de RF são realizados com auxílio do ecocardiograma intracardíaco.

que aproximadamente 100% dos pacientes com isolamento guiado pelo cateter circular apresentavam isolamento elétrico em comparação com 60% dos pacientes submetidos a ablação circunferencial guiado pelo sistema eletro-anatômico. Apesar disso, 67% dos pacientes do primeiro grupo e 88% do segundo não apresentaram recorrência de FA, sem drogas antiarrítmicas, em seguimento de seis meses. Durante a ablação circunferencial dos antrons das VPs Pappone e cols. observaram que 30% dos pacientes apresentaram reação vagal, sugestiva de estimulação dos gânglios autonômicos do átrio esquerdo, que desapareceram com a continuidade da ablação. O seguimento clínico desses pacientes mostrou que 99% deles permaneceram sem recorrência de FA, sem uso de antiarrítmicos¹³. Estes

dados sugerem que a ablação mesmo que parcial de gânglios e fibras do sistema nervoso autônomo do átrio esquerdo é importante no controle das crises de FA.

Embora mais efetiva, a ablação circunferencial extra-ostial das VPs apresentou uma grave limitação que é a aplicação de pulsos de RF de alta energia em uma região intimamente relacionada com o esôfago. Com isso, recentemente, surgiram os primeiros casos de formação de fístula entre o átrio esquerdo e o esôfago, complicação grave e potencialmente fatal^{24,25}. Em comunicação pessoal recente, Carlo Pappone relatou nova modificação técnica após esta complicação. O cateter de ablação com eletrodo distal de 8mm foi substituído por cateter irrigado com ponta de 3,5mm. Foi mantida a mesma estratégia da ablação circunferencial ampliada, exceto pelo deslocamento da linha posterior para o teto do átrio esquerdo para evitar a parede posterior em contato com o esôfago.

Em revisão de 3.980 pacientes, esses autores relatam as seguintes complicações: hemopericárdio: 0,2%; acidente vascular cerebral: 0,23%; fístula átrio-esofágica: 0,03%; estenose de VPs: 0% e taquicardias atriais incisionais: 6%²⁶.

Ablação circular do antrum das veias pulmonares guiada pelo ecocardiograma intracardíaco

A ablação circular do antrum dos óstios das VPs foi desenvolvida por Natale e cols. na *Cleveland Clinic*, Ohio, nos EUA, após tentarem várias estratégias com diferentes equipamentos e tecnologia para ablação da FA²⁷. O procedimento baseia-se em que o isolamento elétrico das VPs é essencial no tratamento da FA, mas as fibras que penetram nas VPs e originam-se na parede posterior do átrio esquerdo são também potencialmente focos deflagradores ou mantenedores da FA e devem, portanto, ser ablacionadas. Nesta técnica, o isolamento elétrico das VPs é um passo essencial, guiado pelo cateter circular. A ablação é realizada com cateter com ponta distal de 8mm, mas a potência da aplicação é ajustada conforme a formação de microbolhas, visualizadas pelo eco intracardíaco. Após o isolamento de cada VP, o cateter circular é deslocado circunferencialmente ao redor dos óstios das VPs afastando-se progressivamente dele e os potenciais atriais identificados são ablacionados. Assim, a lesão atrial é estendida dos óstios das VPs para a porção posterior, superior e inferior de todas as veias e também para a anterior (septo) das VPs direitas (fig. C). Não se realizam linhas de bloqueio, mas sistematicamente isola-se a veia cava superior. Com essa técnica, obtém-se 80% de sucesso após o primeiro procedimento, sem drogas antiarrítmicas, segundo avaliação realizada após dois meses da intervenção. Esses autores estão entre os primeiros a lançar o conceito de *blank period*, no qual a ocorrência de FA precoce não significa necessariamente insucesso tardio do procedimento. A repetição do procedimento, quando necessária é realizada após esse período com taxa de sucesso acima de 90%. A taxa de sucesso é maior em pacientes jovens com FA

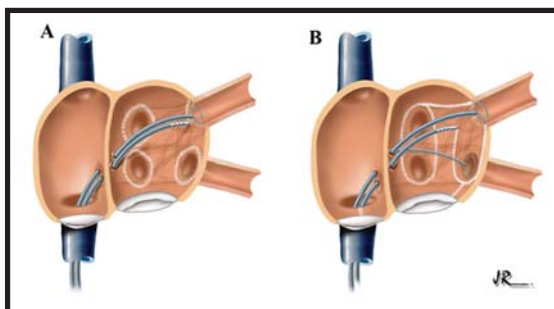


Fig. 2 – Técnicas aplicadas no InCor-HC-FMUSP para ablação por cateter da fibrilação atrial. **A** - Isolamento circunferencial e extra-ostial dos óstios das veias pulmonares guiado pelo cateter circular – técnica utilizada em pacientes com FA paroxística e coração normal. **B** – Variação da técnica, para estender a área de isolamento atrial, reservada para pacientes com FA persistente ou permanente, com átrio esquerdo dilatado ou cardiopatia estrutural.

paroxística, menor em pacientes com disfunção ventricular (73%), cirurgia cardíaca prévia (73%) e pior naqueles com áreas de cicatrizes no átrio esquerdo (<50%). Nos últimos 400 pacientes submetidos pela equipe a esses procedimentos, observaram-se estenose de VPs moderada em 0,25% dos pacientes, acidente embólico cerebral em 0,8% e tamponamento cardíaco em 0,5%. Fístula átrio-esofágica não foi observada¹⁴.

No InCor, 420 pacientes foram submetidos a ablação de FA no período de 1998-2004. Três fases distintas podem ser destacadas nesse período: 1- fase da ablação focal (1998-2000), envolvendo apenas pacientes com coração estruturalmente normal e FA paroxística; 2- fase do isolamento ostial das VPs, guiado pelo cateter circular de 15mm e cateter de ablação de 4mm, com potência máxima de 30J e temperatura de 50°C (2000-2002), envolvendo pacientes com FA paroxística (90%) e persistente (10%) com coração estruturalmente normal; 3- fase do isolamento extra-ostial das VPs guiado pelo cateter circular de 20 ou 25mm e cateter de ablação de 8mm com energia máxima de 60W e 55°C (2002-2004), em pacientes com FA paroxística (70%), persistente (20%) e permanente (10%), envolvendo pacientes com cardiopatia estrutural (30%) (fig. 2 A e B). Na fase focal apenas 40% dos pacientes ficaram sem recorrência (50% com AA), na fase ostial 71% ficaram sem recorrência (50% com AA), na fase extra-ostial 75% ficaram sem recorrência (25% com AA) após um único procedimento e em período médio de acompanhamento de um ano. As complicações mais importantes observadas nesses períodos foram: 4 estenoses de VPs compreendendo as fases 1 e 2 (uma delas sintomática, necessitando angioplastia); três acidentes embólicos sistêmicos (um para o baço na fase 1, um coronariano (angioplastia) na fase 2 e um acidente isquêmico cerebral transitório na fase 3); dois pacientes apresentaram paralisia do diafragma direito na fase 2, com recuperação completa no seguimento; oito pacientes apresentaram hemopericárdio, resolvido por drenagem percutânea, ao longo dos três períodos. A complicação mais grave e que resultou em morte do paciente foi a ocorrência de fístula

átrio-esofágica na fase três, quando esta complicação ainda não tinha sido relatada nos procedimentos percutâneos (dezembro de 2003). Após esta ocorrência algumas modificações técnicas foram introduzidas, como o monitoramento da posição do esôfago, durante a intervenção, por esofagograma ou pela introdução de uma sonda oro-gástrica com contraste. Quando a área a ser ablaçada apresentava proximidade com o esôfago a intensidade da aplicação era reduzida para potência máxima entre 20W e 30W. Mais recentemente, utilizamos um termômetro esofágico para monitorar a temperatura do esôfago, que é manipulado para manter a maior proximidade possível com o cateter de ablação durante a aplicação de RF. A elevação rápida da temperatura esofágica ao início da aplicação ou temperatura local de 38°C são utilizadas empiricamente com o critério de interrupção de aplicação nesse local. Com essas medidas nenhum outro caso de fístula ocorreu no ano de 2004.

NOVAS ESTRATÉGIAS

Um aspecto interessante na análise dos resultados da técnica de ablação circunferencial dos óstios das VPs descrita por Pappone foi a observação de menor recorrência do que a verificada no isolamento ostial, apesar de obtenção de uma taxa menor de isolamento das VPs. A hipótese levantada é que boa parte do substrato de manutenção da FA ficaria no antrum das VPs, relacionado com o arranjo das fibras atriais nesse local ou pela inervação autônoma do coração também distribuída nessas regiões. A ablação extensa desses locais modificaria os mecanismos de manutenção da FA. Com isso, três novas técnicas vêm sendo sugeridas: a primeira visa a ablação dos eletrogramas de baixa amplitude e fragmentados observados durante a fibrilação atrial, considerados como marcadores de áreas dos rotores que mantêm a FA²⁸. A segunda visa a identificação de áreas de manutenção da FA em ritmo sinusal, baseados na análise espectral dos eletrogramas atriais pela análise transformada de Fourier; os eletrogramas polifásicos, considerados como possíveis marcadores da entrada das fibras nervosas do SNA no tecido atrial, são os alvos da intervenção²⁹. A terceira é o reconhecimento da localização dos gânglios autonômicos do coração por estimulação neurofisiológica e sua ablação específica³⁰. Nestas técnicas ganhou importância a ablação de fibras atriais localizadas no septo interatrial e no teto do átrio esquerdo; o isolamento das VPs não seria essencial para o sucesso destes procedimentos.

REPRODUTIBILIDADE DOS RESULTADOS

Como vimos, embora os grupos de Haissaguerre, Pappone e Natale, que juntos reúnem pelo menos 8.000 pacientes submetidos a ablação de FA, tivessem iniciado estratégias aparentemente diferentes, com o decorrer do tempo todos passaram a fazer a intervenção central de

modo muito parecido (ablação dos antros das VPs, embora com sistemas de mapeamento e navegação diferentes) e hoje realizam esses procedimentos com pequenas variações técnicas individuais. Apesar de os resultados clínicos publicados por esses autores serem muito satisfatórios e com riscos aceitáveis, um aspecto importante para a ampla utilização clínica é sua reprodutibilidade em ambientes distintos. Nesse aspecto, um levantamento mundial do estado atual da ablação da FA torna-se importante. Cappato e cols.³¹ obtiveram informação de 90 centros distribuídos pela Europa, EUA, Ásia e América do Sul envolvendo cerca de 8.745 pacientes submetidos a ablação da FA no períodos de 1995 a 2002, com seguimento médio de $11,6 \pm 7$ meses. Vale salientar que a maior parte desses resultados reflete o uso da estratégia de isolamento das VPs, guiada pelo cateter circular em dois terços deles. A taxa de controle foi maior nos grupos com maior experiência e a média total foi de 50% de controle da FA na ausência de drogas antiarrítmicas e de 73% com associação do tratamento clínico. Estes dados coincidem com os resultados do nosso grupo ao utilizar a técnica de isolamento empírico das VPs, cujos dados foram incluídos neste levantamento. Foram relatadas 512 complicações (6%) e quatro mortes (0,05%). As mortes foram provocadas por acidente vascular cerebral maciço em dois pacientes, hemotórax em um paciente e causa desconhecida em outro. As principais complicações observadas foram: estenose das VPs: 1,63%, tamponamento cardíaco: 1,22%; acidente vascular cerebral: 0,94%; pseudo-aneurisma de artéria femoral: 0,53%; fistula artério-venosa: 0,42%; hemotórax: 0,16% e paralisia diafragmática: 0,11%.

INDICAÇÕES

A Sociedade Brasileira de Cardiologia recomenda sua realização em pacientes com FA paroxística, sintomática e de difícil controle farmacológico, com átrio esquerdo normal e na ausência de condições metabólicas potencialmente correlacionadas à arritmia (Recomendação B2, Nível 3); e nos pacientes com FA paroxística e freqüente, de difícil controle farmacológico, com cardiopatia estrutural (Recomendação B2, Nível 4)³².

No *Hôpital Cardiologique Haut-Lévêque* em Pessac, na França são candidatos para ablação os pacientes com FA sintomática, com episódios freqüentes por mais de um mês, resistentes a dois ou mais fármacos antiarrítmicos (classe I e III). Nenhum critério específico é utilizado. Os pacientes não são excluídos baseados no tempo de FA, se paroxística, persistente ou permanente, presença de doença estrutural, disfunção ventricular, tamanho do átrio esquerdo, embolia cerebral prévia ou idade²⁰.

No Hospital São Rafael, em Milão, na Itália, são considerados para ablação os pacientes com pelo menos um episódio mensal de FA persistente e sintomática, com pelo menos um episódio de FA paroxística por semana, ou com FA permanente, tendo usado pelo menos uma

droga antiarrítmica sem sucesso. São critérios de exclusão: pacientes com ICC classe funcional IV, idade acima de 80 anos, contra-indicação para uso de anticoagulantes, presença de trombo atrial, diâmetro do átrio esquerdo >65mm ao eco, expectativa de vida menor que um ano e disfunção tireodiana²⁶.

Na *Cleveland Clinic* são candidatos à ablação de FA apenas os pacientes sintomáticos que não responderam a pelo menos uma droga antiarrítmica, não importando se apresentem FA paroxística, persistente ou permanente, sem limitação de idade, dimensão do átrio esquerdo ou fração de ejeção do ventrículo esquerdo. São excluídos os pacientes que apresentem trombo no átrio esquerdo ao eco transesofágico, mas não a presença de contraste espontâneo¹⁴.

No InCor, as indicações para ablação da FA vêm se modificando com a experiência obtida pelo grupo no decorrer dos últimos anos. Atualmente são candidatos os pacientes com FA paroxística ou persistente, sintomática, com evolução de pelo menos 6 meses, refratária a pelo menos duas drogas antiarrítmicas, tendo sido afastadas condições potencialmente deflagradoras como hipertireoidismo e consumo excessivo de álcool. Evita-se a indicação para pacientes com limitações para uso de anticoagulante oral. A condição clínica geral do paciente é um fator determinante na indicação, mas não especificamente a idade, presença de cardiopatia, tamanho do átrio esquerdo, disfunção ventricular ou acidente vascular cerebral prévio. Pacientes com FA paroxística e fatores de risco para tromboembolismo, assim como os pacientes com FA persistente, são submetidos a anticoagulação por pelo menos 4 semanas mantendo o RNI entre 2 e 3. Todos os pacientes são submetidos ao ecocardiograma transesofágico antes do procedimento e são excluídos os pacientes com suspeita ou presença de trombo atrial. Estes são mantidos em anticoagulação oral por 4-6 semanas e repete-se o eco transesofágico antes da intervenção. A ablação de FA permanente tem sido considerada para pacientes jovens com átrio esquerdo <55mm, principalmente quando a resposta ventricular é mal controlada ou há progressiva dilatação e/ou redução da fração de ejeção do VE.

CONCLUSÕES

A ablação com RF da fibrilação atrial visa, fundamentalmente, melhorar a qualidade de vida dos pacientes. As várias técnicas de ablação de FA em uso têm como objetivo primário o tratamento curativo do paciente; entretanto, em algumas situações apenas um controle parcial é atingido. Nestes casos, a associação de fármacos antiarrítmicos permite uma condição clínica bastante satisfatória para a maioria dos pacientes. A ablação por cateter da FA é um procedimento seguro quando realizado dentro dos padrões recomendados. As suas complicações variam conforme a técnica aplicada e a experiência do grupo de intervenção. Os benefícios de sua realização dependem das características clínicas dos pacientes.

REFERÊNCIAS

- Nath S, Haines DE. Biophysics and pathology of catheter energy delivery systems. *Prog Cardiovasc Dis* 1995;37:185-204.
- Grubman E, Pavri BB, Lyle S et al. Histopathologic effects of radiofrequency catheter ablation in previously infarcted human myocardium. *J Cardiovasc Electrophysiol* 1999;10:336-42.
- Nakagawa H, Yamanashi W, Itha JV et al. Comparison of in vivo tissue temperature profile and lesion geometry for radiofrequency ablation with saline-irrigated electrode versus temperature control in a canine thigh muscle preparati. *Circulation* 1995;91:2264-73.
- Bunch TJ, Bruce GK, Johnson SB et al. Analysis of Catheter-tip (8-mm) and actual tissue temperatures achieved during radiofrequency ablation at the orifice of the pulmonary vein. *Circulation* 2004;110:2988-95.
- Nath S, Redick JA, Wayne JG, Haines DE. Ultrastructural observations in the myocardium beyond the region of acute coagulation necrosis following radiofrequency catheter ablation. *J Cardiovasc Electrophysiol* 1994;5:838-45.
- Marrouche NF, Martin DO, Wazni O et al. Phased-array intracardiac echocardiography monitoring during pulmonary vein isolation in patients with atrial fibrillation: impact on outcome and complications. *Circulation* 2003;107:2710-6.
- Jais P, Haissaguerre M, Shah DC et al. A focal source of atrial fibrillation treated by discrete radiofrequency ablation. *Circulation* 1997; 95:572-6.
- Haissaguerre M, Jais P, Shah DC, et al. Spontaneous initiation of atrial fibrillation by ectopic beats originating in the pulmonary veins. *N Engl J Med* 1998;339:659-66.
- Chen SA, Hsieh MH, Tai CT et al. Initiation of atrial fibrillation by ectopic beats originating from the pulmonary veins: electrophysiological characteristics, pharmacological responses, and effects of radiofrequency ablation. *Circulation* 1999;100(18):1879-86.
- Lin Ws, Tai CT, Hsieh MH et al. Catheter ablation of paroxysmal atrial fibrillation initiated by non-pulmonary vein ectopy. *Circulation* 2003;107:3176-83.
- Pappone C, Oreto G, Lamberti F et al. Catheter ablation of paroxysmal atrial fibrillation using a 3-D mapping system. *Circulation* 1999;14:1203-8.
- Papone C, Rosanio S, Oreto G et al. Circumferential radiofrequency ablation of pulmonary vein ostia: a new anatomic approach for curing atrial fibrillation. *Circulation* 2000;102:2619-28. Pappone 2002
- Pappone C, Santinelli V, Manguso F et al. Pulmonary vein denervation enhances long-term benefit after circumferential ablation for paroxysmal atrial fibrillation. *Circulation* 2004;109:327-34.
- Verma A, Marrouche NF, Natale A. Pulmonary vein antrum isolation: intracardiac echocardiography-guided technique. *J Cardiovasc Electrophysiol* 2004;15:1335-40.
- Scanavacca MI, Kajita LJ, Vieira M, Sosa EA. Pulmonary vein stenosis complicating catheter ablation of focal atrial fibrillation. *J Cardiovasc Electrophysiol* 2000;11(6):677-81.
- Saad EB, Marrouche NF, Saad CP et al. Pulmonary vein stenosis after catheter ablation of atrial fibrillation: Emergence of a new clinical syndrome. *Ann Intern Med* 2003;138-634-638.
- Haissaguerre M, Jais P, Shah DC et al. Electrophysiological end point for catheter ablation of atrial fibrillation initiated from multiple pulmonary venous foci. *Circulation* 2000;101:1409-17.
- Scanavacca M, Sartini R, Tondato F et al. Pulmonary veins isolation to treat patients with refractory paroxysmal atrial fibrillation: clinical results after a single procedure. *Arq Bras Cardiol* 2004;82(2):160-4, 155-9.
- Macle L, Jais P, Weerasooriyav R et al. Irrigated-tip catheter ablation of pulmonary veins for treatment of atrial fibrillation. *J Cardiovasc Electrophysiol* 2002;13:1067-73.
- Hocini M, Sanders P, Jais P et al. Techniques for curative treatment of atrial fibrillation. *J Cardiovasc Electrophysiol* 2005;15:1467-71.
- Jais P, Hocini M, Hsu LF et al. Technique and results of linear ablation at the mitral isthmus. *Circulation* 2004;110:2996-3002.
- Hsu LF, Jais P, Hocini et al. Incidence and prevention of cardiac tamponade complicating ablation for atrial fibrillation. *Pacing Clin Electrophysiol* 2005;28:S106-9.
- Oral H, Scharf C, Chugh A et al. Catheter ablation for paroxysmal atrial fibrillation: segmental pulmonary vein ostial ablation versus left atrial ablation. *Circulation* 2003;108(19): 2355-60.
- Pappone C, Oral H, Santinelli V. Atrio-esophageal fistula as a complication of percutaneous transcatheter ablation of atrial fibrillation. *Circulation* 2004;109(22):2724-6.
- Scanavacca MI, D'Avila A, Parga J, Sosa E. Left atrial-esophageal fistula following radiofrequency catheter ablation of atrial fibrillation. *J Cardiovasc Electrophysiol* 2004;15(8):960-2.
- Pappone C, Santinelli V. The who, What, Why, and How – To Guide for Circumferential Pulmonary Vein Ablation. *J Cardiovasc Electrophysiol* 2004;1226-30.
- Marrouche NF, Dresing T, Cole C et al. Circular mapping and ablation of the pulmonary vein for treatment of atrial fibrillation: impact of different catheter technologies. *J Am Coll Cardiol* 2002;40(3):464-74.
- Nademanee K, McKenzie J, Kosar E et al. A new approach for catheter ablation of atrial fibrillation: mapping of the electrophysiologic substrate. *J Am Coll Cardiol* 2004 Jun 2;43(11):2044-53.
- Pachón M JC, Pachón M EI, Pachón M JC. A new treatment for atrial fibrillation based on spectral analysis to guide the catheter RF-ablation. *Europace* 2004;6(6):590-601.
- Nakagawa JA, Scherlag BJ, Wu R et al. Addition of selective ablation of autonomic ganglia to pulmonary vein antrum isolation for treatment of paroxysmal and persistent atrial fibrillation. *Circulation* 2004;110:17(III-543) 2531.
- Cappato R, Calkins H, Chen SA et al. Worldwide survey on the methods, efficacy, and safety of catheter ablation for human atrial fibrillation. *Circulation* 2005;111:1100-5.
- Diretrizes para avaliação e tratamento de pacientes com arritmias cardíacas. DAEC-SBC. *Arq Bras Cardiol* 2002;79:1-50.