

# NECROSE DO COTO DO DUCTO CÍSTICO APÓS COLECISTECTOMIA VIDEOLAPAROSCÓPICA

## *Post-videolaparoscopy cholecystectomy necrosis of the cystic duct*

Daniel Santos **MAIA**, Mirayr **FERREIRA-JÚNIOR**, Ricardo Gomes **VIEGAS**, Elkin Ebret Charris **SILVA**, Paulo de Tarso Vaz de **OLIVEIRA**, Renato Corgozinho A. da **SILVA**, Alexandre Justino **CAETANO**

Trabalho realizado no Hospital Regional São Sebastião – HRSS - (FELUMA-Faculdade de Ciências Médicas de Minas Gerais) - Santo Antônio do Amparo - MG

**DESCRIPTORES** - Ducto cístico.  
Colecistectomia laparoscópica.

### **Correspondência:**

Daniel Santos Maia,  
e-mail: danielsantosmaia@yahoo.com.br

Fonte de financiamento: não há  
Conflito de interesses: não há

Recebido para publicação: 21/04/2009  
Aceito para publicação: 24/10/2009

**HEADINGS** - Cystic duct. Cholecystectomy, laparoscopic.

**RESUMO – Introdução** – Lesões das vias biliares, embora não frequentes, podem ser visualizadas ou percebidas no ato operatório. Porém, as derivadas de necrose por manipulação são tardias e não reconhecíveis durante a operação. **Relato do caso** – Paciente submetida à colecistectomia videolaparoscópica apresentou coleperitônio no pós-operatório. Em re-operação observou-se ducto cístico fistuloso no local da clipagem dupla. Realizada drenagem intra-cística. Evoluiu com bilioma associado que necessitou também de drenagem por aspiração. Evoluiu satisfatoriamente e com cura em um mês. **Conclusão** - Por ser uma situação rara, ainda não existe consenso sobre suas principais causas e incidência.

**ABSTRACT – Background** – Biliary iatrogenic lesions in cholecystectomies are not frequent, but can be treated at the same procedure, if recognized. Necrotic lesion, by the other hand, no. **Case report** – Woman submitted to videolaparoscopic cholecystectomy presented, on early follow-up, acute peritonitis due to necrosis of cystic duct on the clips site. Was operated to drain the duct through the introduction of a nasogastric tube inserted in cystic ostium in the necrotic area. Drainage of a bilioma in the epigastrium was also needed after one week, guided by ultrasound. The case had good evolution in one month. **Conclusion** - Due to the rare condition, the management of biliary fistula in necrotic area remains controversial.

## INTRODUÇÃO

A maioria das lesões de vias biliares em geral são iatrogênicas (95%), com incidência de 0,1 a 0,3% em colecistectomia aberta e em até 0,5% a 0,8% em colecistectomia videolaparoscópica. Essas lesões são reconhecidas, na grande maioria, durante o ato cirúrgico ou no pós-operatório imediato<sup>4,5</sup>.

Vários fatores aumentam a chance de lesões das vias biliares: pouca experiência do cirurgião; colecistite aguda; colangite; icterícia obstrutiva; inflamação crônica; obesidade; tecido adiposo periportal; sangramento obstruindo campo cirúrgico; anatomia biliar aberrante<sup>2,4</sup>.

## RELATO DO CASO

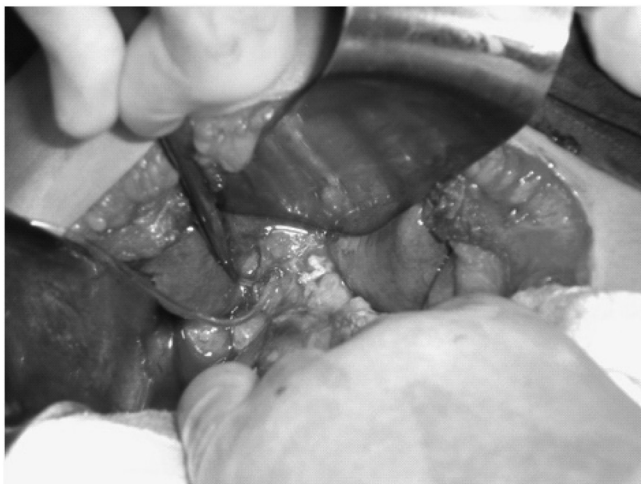
Mulher de 30 anos foi submetida à colecistectomia videolaparoscópica devido a colecistolitíase com múltiplos cálculos. Após secção do ducto e artéria cística clipados, permaneceram dois cliques em coto da artéria cística e dois cliques em coto do ducto cístico, conforme prevê a técnica cirúrgica correta. Alta hospitalar foi feita em 24 h após ato cirúrgico, sem intercorrências.

Após 20 dias da alta hospitalar ela foi admitida no pronto socorro do Hospital Regional São Sebastião, com dor abdominal, náusea e distensão abdominal há três dias. Relatava acolia fecal e colúria. Ao exame físico apresentava-se corada, hidratada, anictérica, acianótica, afebril. Exame do sistema cardiovascular e aparelho respiratório não tinham alterações. O

abdome estava distendido e doloroso à palpação, Blumberg positivo, ruídos peristálticos presentes, feridas cirúrgica em bom estado de cicatrização.

O estudo ultrassonográfico do abdome revelou presença de líquido livre em cavidade abdominal. Análises clínicas de avaliação do estado geral mostraram: glicemia 70,0; uréia 39,0; creatinina 0,7; TGO 73,0; TGP 124,0; GGT 95; FA 946,0; bilirrubinas 1,58 direta e indireta 1,19, TP 16,4; AP 56%; RNI 1,46; Hb 14,3; Ht 42,9; leucócitos 18500.

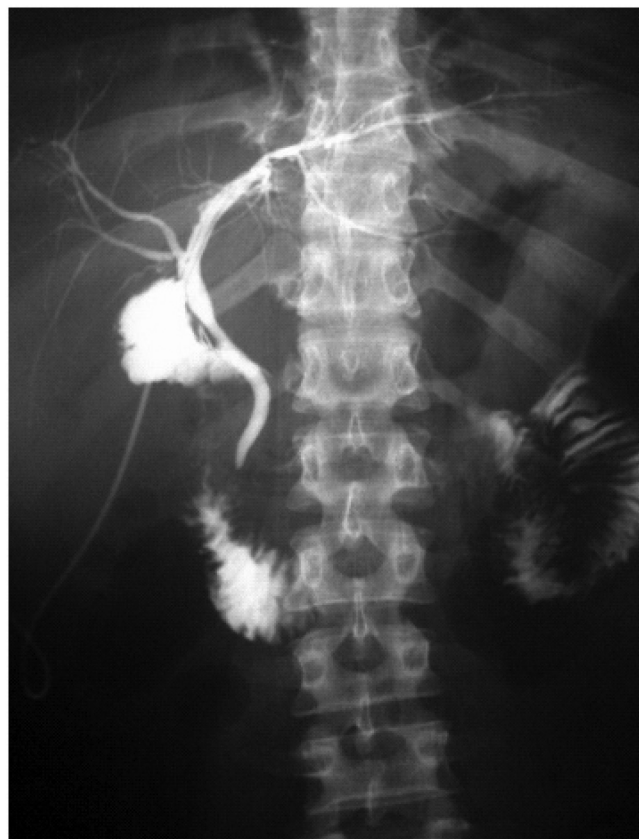A paciente foi re-internada para nova operação. Laparoscopia mostrou bile em cavidade abdominal, tendo sido aspirado líquido biliar e exsudato em aproximadamente 2,5 litros. Foi visualizado coto do ducto cístico necrótico com clipe. O procedimento teve então que ser convertido para laparotomia subcostal direita que permitiu a identificação da fístula em coto proximal do ducto cístico. Introduziu-se sonda nasogástrica nº 8 no orifício (Figura 1) e efetuou-se teste com injeção de solução fisiológica a 0,9% pela sonda, sem visualização de outros pontos fistulosos. Exteriorizou-se a sonda e adicionou-se drenagem



**FIGURA 1** - Fístula em coto proximal do ducto cístico, com introdução de sonda nasogástrica nº 8 no orifício

laminar após limpeza da cavidade abdominal.

A paciente recebeu alta 15 dias após, com sonda funcionante em bom estado geral, sem queixas ou outras complicações. Retornou seis dias após com dor abdominal em epigástrio e sonda não funcionante. Foi realizada ultrassonografia abdominal, evidenciando bilioma em região epigástrica que foi puncionado com um cateter intravascular periférico nº 14, guiado pelo ultrassom. Aspirou-se aproximadamente um litro de bile e foi mantida a sonda da via biliar. Retornou após mais uma semana com leve dor em epigástrio e novo estudo ultrassonográfico visualizou bilioma recidivante. Nova punção foi feita guiada por ultrassom, drenando 400 mL de bile. Foi colocada sonda nasogástrica nº 6 na área do bilioma e realizada colangiografia pela sonda



**FIGURA 2** - Colangiografia através da sonda das vias biliares: observa-se sonda passando pelo coto, dirigindo-se ao ducto hepático esquerdo, com enchimento de toda árvore biliar e leve extravasamento perifistular, dando origem ao bilioma

da via biliar sem sinais de obstrução (Figura 2).

No retorno ao ambulatório para controle após uma semana, ainda havia drenagem na sonda do bilioma de 70 mL/dia e nada pela via biliar. Foi retirada a sonda biliar e deixada a do bilioma, que foi mantida por mais 15 dias quando, então, estudo ecográfico não mostrou mais coleções.

## DISCUSSÃO

Recente estudo mostrou redução em 50% de lesão biliar ou fístula, após colecistectomias com pacientes avaliados submetidos à colangiografia per-operatória<sup>3</sup>. Esta é medida preventiva de complicações no pós-operatório mais tardio pode permitir reconhecimento da lesão e correção do que ocorreu durante o mesmo ato operatório. Neste caso, nem ela poderia ter alertado ao problema, vez porque ele ocorreu mais tardiamente por necrose de parte do coto onde estava clipagem.

A abordagem cirúrgica, no caso de fístula de vias biliares, deve procurar dirigir o trajeto fistuloso ao exterior o que é realizado com a introdução de um tubo pelo orifício por onde está sendo drenada a bile, ocorrendo descompressão. Esse tubo serve para

controle e pode ser removido ambulatorialmente. O trajeto entre o ducto e a parede abdominal fecha-se espontaneamente. Antes da sua retirada, deve-se fazer colangiografia de controle final de cura<sup>1</sup>.

Durante discussão do caso, em reunião clínica, foram levantadas as prováveis causas dessa complicação: transmissão de calor pelo eletrocautério; dissecação exagerada em base do ducto cístico com desvascularização; irrigação do ducto cístico proveniente de região mais distal da artéria cística (variação anatômica).

## CONCLUSÃO

Por ser uma situação rara, ainda não existe consenso sobre suas principais causas e incidência. Assim, atenção constante e manipulação cuidadosa devem estar sempre presentes na colecistectomia videolaparoscópica, mesmo quando o caso parece ser de fácil execução.

## REFERÊNCIAS

1. Coelho JCU, Freitas AT. Surgical treatment of obstructive jaundice. *Medicina*, Ribeirão Preto, 30: 220-233, apr./june 1997.
2. Doherty, GM; Lowney, JK; Mason, JE; Reznik, SI; Smith, MA. Cirurgia biliar. In: *Washington manual de cirurgia*. 3.ed. Rio de Janeiro: Guanabara Koogan; 2002. p320-33.
3. Fletcher DR, Hobbs MS, Tan P, Valinsky LJ, Hockey RL, Pikora TJ, Knuiman MW, Sheiner HJ, Edis A. Complications of cholecystectomy: risks of the laparoscopic approach and protective effects of operative cholangiography: a population-based study. *Ann Surg*. 1999 Apr;229(4):449-57.
4. Sabiston, DC; Townsend, C M. Vias biliares. In: *Sabiston tratado de cirurgia*. 17.ed. Rio de Janeiro: Elsevier; 2005. p.1622-24.
5. Way, LW; Doherty, GM. Trato biliar. In: *Cirurgia diagnóstico e tratamento*. 11. ed. Rio de Janeiro: Guanabara Koogan; 2004. p. 515-16.