

IDENTIFICAÇÃO DE CÉLULAS TUMORAIS OCULTAS EM LINFONODOS DE PACIENTES COM CÂNCER GÁSTRICO CLASSIFICADOS COMO PN0

Detection of occult lymph node tumor cells in node-negative gastric cancer patients

Marina Alessandra PEREIRA^{1,2}, Marcus Fernando Kodama Pertille RAMOS^{1,2}, Andre Roncon DIAS^{1,2}, Osmar Kenji YAGI^{1,2}, Sheila Friedrich FARAJ^{1,2}, Bruno ZILBERSTEIN^{1,2}, Ivan CECCONELLO^{1,2}, Evandro Sobroza de MELLO^{1,2}, Ulysses RIBEIRO-JR^{1,2}

Trabalho realizado no ¹Hospital das Clínicas/Faculdade de Medicina e ²Instituto do Câncer, Universidade de São Paulo, São Paulo, SP, Brasil

RESUMO - Racional: A presença de metástase em linfonodos é um dos indicadores prognósticos mais importantes no câncer gástrico. As micrometástases têm sido estudadas como fator prognóstico no câncer gástrico, sendo relacionadas à diminuição da sobrevida global e aumento do risco de recidiva da doença. Entretanto, sua identificação é limitada pela metodologia convencional, uma vez que podem não ser identificadas pela rotina histopatológica por meio da coloração de H&E. **Objetivo:** Investigar a presença de células tumorais ocultas através de imunoistoquímica utilizando as citoqueratinas (CK) AE1/AE3 em pacientes com câncer gástrico com linfonodos histologicamente classificados como negativos por H&E. **Métodos:** Quarenta pacientes (T1-T4N0) submetidos à gastrectomia potencialmente curativa com linfadenectomia D2 foram avaliados. A presença de metástases, micrometástases e células tumorais isoladas foram correlacionadas com características clinicopatológicas e impacto no estadiamento. Os depósitos tumorais nos linfonodos foram classificados de acordo com o sistema TNM (7º TNM). **Resultados:** Um total de 1439 linfonodos foi obtido (~36 por paciente). Células tumorais foram detectadas por imunoistoquímica em 24 linfonodos de 12 pacientes (30%). As células neoplásicas estavam presentes na forma isolada ou em cluster. Invasão tumoral (p=0,002), venosa (p=0,016), linfática (p=0,006) e perineural (p=0,04), assim como resposta linfocítica peritumoral (p=0,012) foram correlacionadas com linfonodos CK-positivos que originalmente eram negativos à H&E. Dois pacientes tiveram o estadiamento alterado, migrando do estágio IB para IIA. Quatro dos 28 CK-negativos (14,3%) e três dos 12 CK-positivos (25%) tiveram recorrência da doença (p=0,65). **Conclusão:** A imunoistoquímica é meio eficaz para a detecção de células tumorais ocultas em linfonodos, podendo ser recomendada para melhor determinar o estágio do tumor. Ela pode ser útil como técnica complementar à rotina de H&E, de modo a fornecer melhor estadiamento patológico.

DESCRIPTORIOS - Câncer gástrico. Micrometástases. Metástase linfonodal. Imunoistoquímica.

Correspondência:

Marina Alessandra Pereira
 E-mail: ma.ap@hotmail.com

Fonte de financiamento: não há
 Conflito de interesse: não há.

Recebido para publicação: 08/09/2016
 Aceito para publicação: 13/12/2016

HEADINGS - Gastric cancer. Micrometastasis. Lymph node metastasis. Immunohistochemistry.

ABSTRACT - Background: The presence of lymph nodes metastasis is one of the most important prognostic indicators in gastric cancer. The micrometastases have been studied as prognostic factor in gastric cancer, which are related to decrease overall survival and increased risk of recurrence. However, their identification is limited by conventional methodology, since they can be overlooked after routine staining. **Aim:** To investigate the presence of occult tumor cells using cytokeratin (CK) AE1/AE3 immunostaining in gastric cancer patients histologically lymph node negative (pN0) by H&E. **Methods:** Forty patients (T1-T4N0) submitted to a potentially curative gastrectomy with D2 lymphadenectomy were evaluated. The results for metastases, micrometastases and isolated tumor cells were also associated to clinicopathological characteristics and their impact on stage grouping. Tumor deposits within lymph nodes were defined according to the tumor-node-metastases guidelines (7th TNM). **Results:** A total of 1439 lymph nodes were obtained (~36 per patient). Tumor cells were detected by immunohistochemistry in 24 lymph nodes from 12 patients (30%). Neoplastic cells were detected as a single or cluster tumor cells. Tumor (p=0.002), venous (p=0.016), lymphatic (p=0.006) and perineural invasions (p=0.04), as well as peritumoral lymphocytic response (p=0.012) were correlated to CK-positive immunostaining tumor cells in originally negative lymph nodes by H&E. The histologic stage of two patients was upstaged from stage IB to stage IIA. Four of the 28 CK-negative patients (14.3%) and three among 12 CK-positive patients (25%) had disease recurrence (p=0.65). **Conclusion:** The CK-immunostaining is an effective method for detecting occult tumor cells in lymph nodes and may be recommended to precisely determine tumor stage. It may be useful as supplement to H&E routine to provide better pathological staging.

INTRODUÇÃO

A presença de metástase linfonodal é considerada um dos mais importantes indicadores prognóstico no câncer gástrico (CG), assim o número de linfonodos (LN) positivos é essencial para estratificar pacientes por estádios e pode ser útil para prever a sobrevida do paciente^{3,16,25,28,29,30}. A cirurgia com completa a remoção do tumor, margens livres adequadas e linfadenectomia regional é a melhor opção de tratamento para CG ressecáveis. Tem sido amplamente aceito que o procedimento proporciona os melhores resultados na redução da

recidiva locoregional e melhoria da sobrevida em pacientes com CG^{11,28}.

No entanto, apesar de ressecção curativa do tumor primário, alguns pacientes com CG e linfonodos histologicamente negativos (pN0) pela coloração histologia convencional H&E continuam tendo recorrência local ou à distância do tumor^{11,17}. Micrometástases linfonodais (LNmi) ocultas nos linfonodos regionais não detectadas pelo exame histológico de rotina tem sido sugeridas como peça-chave para a recorrência e metástase nestes pacientes^{17,32}.

O objetivo do presente estudo foi identificar a incidência de células tumorais ocultas potencialmente relevantes em pacientes pN0 com GC usando imunocoloração para citoqueratinas, e analisar seu impacto no estadiamento. Os resultados para a presença de metástase, micrometástases e depósitos tumorais também foram associados a características clinicopatológicas.

MÉTODOS

Pacientes

Este estudo foi aprovado pelo comitê de ética institucional e todos os pacientes assinaram o termo de consentimento informado antes de sua inclusão no estudo (CEP-FMUSP: 354/13).

Foram analisados retrospectivamente pacientes submetidos à ressecção potencialmente curativa com linfadenectomia D2 para GC entre 2009 e 2014 no Instituto do Câncer da Universidade de São Paulo, São Paulo, SP, Brasil. Os critérios de inclusão foram: gastrectomia radical com linfadenectomia D2, ressecção R0, pacientes com linfonodos negativos (pN0) pelo exame histopatológico de rotina com H&E, ausência de metástases à distância, tecido de arquivo adequado para a análise e a disponibilidade de dados clinicopatológicos completos.

As características clinicopatológicas e dados de recidiva da doença foram coletadas a partir de banco de dados em CG do hospital.

Todas as amostras dos casos avaliados foram obtidas cirurgicamente de pacientes do serviço de cirurgia gastrointestinal e examinados histopatologicamente.

Avaliação anatomopatológica

Os tumores primários e linfonodos foram fixados em solução de formalina a 10% e embecidos em parafina. O processamento das amostras ressecadas foi feito usando um protocolo padronizado. Todos os LN foram rotineiramente corados com H&E e classificados como pN0. Para exame histológico e confirmação diagnóstica dos casos selecionados, as seções de H&E originais de todos os linfonodos foram re-analisadas por patologistas do serviço.

A presença ou ausência de LNmi foi examinada usando seções representativas obtidas a partir da inclusão total da estrutura do linfonodo.

A detecção de células tumorais por imunoistoquímica

Os LNs dos casos pN0 foram re-avaliados por imunoistoquímica (IHQ) utilizando anticorpos contra citoqueratinas humanas (CK) AE1/AE3 (DAKO Corporation, Carpinteria, CA 93013 EUA), a fim de identificar citoqueratinas de células malignas nos LNs. A mistura de anticorpos AE1/AE3 é específica para uma gama de citoqueratinas de células epiteliais humanas, e não reagem com o tecido linfóide.

As seções de tecido obtidas a partir dos blocos parafinados foram desparafinadas com xilol, e reidratadas com lavagens em graduações de álcool. Em seguida, as seções histológicas foram submetidas à recuperação de antigênica por indução de calor com solução de tampão citrato (pH6,0)

em câmara úmida durante 30 min. A peroxidase endógena foi bloqueada com H₂O₂ (6%), e as seções incubadas com anticorpos primários a 4° C durante a noite. O anticorpo secundário foi aplicado, seguido da adição de estreptavidina marcada com peroxidase (Novolink - Novocastra Laboratories, Newcastle, UK). Os produtos da reação foram visualizados utilizando-se da diaminobezidina como cromógeno, e as seções contrastadas com hematoxilina de Harris. A solução salina tamponada Tris foi utilizada no lugar do anticorpo primário como controle negativo.

A avaliação microscópica foi realizada utilizando microscópio óptico convencional. Precipitados marrom-escuro insolúveis foram formados periféricamente ao redor das células malignas, correspondendo a células citoqueratina-positivas. As células CK AE1/AE3-positivas nos linfonodos foram comparados com os respectivos cortes corados em H&E.

Definição dos achados em linfonodos positivos

Os depósitos tumorais linfonodais foram definidos e classificados de acordo com as orientações do sistema TNM 7ª edição. A distinção entre metástases, micrometástases e células tumorais isolados (ITC) foi determinada com base no tamanho do foco tumoral.

Um LN positivo para metástases foi definido quando as células tumorais encontradas mediam mais de 2,0 mm. As micrometástases foram definidas quando células tumorais aglomeradas mediam entre 0,2—2,0 mm. Metástase ou micrometástases detectadas por técnicas morfológicas, tais como coloração de H&E ou imunoistoquímica, devem ser classificados como pN1 e pN1mi, respectivamente, e incluídas no estadiamento da doença. As ITC, por sua vez, correspondem a células tumorais isoladas ou pequenos aglomerados ("cluster") de células, medindo <0,2 mm em sua maior dimensão. Pacientes com ITC em LNs são classificados como pN0(i+), entretanto sem alteração no estágio TNM. Pacientes com algum depósito tumoral em LN (micrometástases, ITC ou "cluster") foram definidos como "CK-positivo" e pacientes sem células tumorais em LN foram definidos como "CK-negativo" para a análise comparativa.

Análise estatística

As variáveis clinicopatológicas de casos (grupo CK-positivo) e controles (grupo CK-negativo) foram comparadas pelo teste exato de Fisher ou o teste do qui-quadrado. Todos os testes foram bi-caudais e valor de "p" inferior a 0,05 foi considerado estatisticamente significativo. A análise estatística foi realizada utilizando o software SPSS, versão 18.0 (SPSS Inc, Chicago, IL).

RESULTADOS

Foram revistos 255 casos de CG, e 111 pacientes foram classificados como pN0. A idade média foi de 64,6 anos (26—84), e a razão masculina/feminina foi de 1,5 (3:2). Um total de 1439 LNs foi obtido. O número médio de LNs dissecados por paciente foi 36. Entre os 111 casos pN0, uma série consecutiva de 40 pacientes foi incluída no estudo. Os casos foram selecionados da seguinte forma: 11 pT1, 11 pT2, 11 pT3 e 7 tumores pT4. Todas as lâminas originais de H&E foram revisadas e o status pN0 confirmado por dois patologistas distintos.

Detecção de células tumorais nos linfonodos

Um total de 29 LNs obtidos de 12 (30%) pacientes continham células tumorais que foram positivas para CK pela coloração imunoistoquímica. Dois pacientes foram pT2, cinco pT3 e cinco pT4. Micrometástases foram detectadas

em três LNs de dois pacientes pT2 (5%). O número de LNs acometidos variou de 1-9 por paciente, com média de 2,4. Além disso, verificou-se entre o grupo CK-positivo que o microenvolvimento tumoral ocorreu na forma de uma única célula em nove pacientes, e na forma de cluster em todos os 12 pacientes (Figura 1).

Dois pacientes (estágio T2) com o CG diagnosticado como livre de metástase pela coloração convencional de H&E foram reestadiados, pois apresentaram micrometástases em LNs regionais pela avaliação imunoistoquímica, migrando do estádio IB para IIA.

Nenhuma diferença significativa foi observada entre os grupos CK-positivo e CK-negativo na análise dos dados clinicopatológicos que incluíam: idade, gênero, localização do tumor, tipo histológico e número médio de linfonodos dissecados. Embora sem significativa estatística, o tamanho médio do tumor no grupo CK-positivo (4,0 cm) foi maior do que o do grupo CK-negativo (2,8 cm)

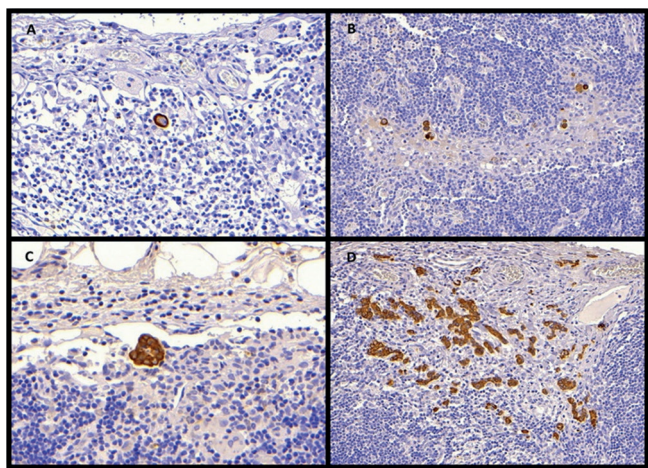


FIGURA 1 – Reação imunoistoquímica com citoqueratinas (AE1/3) nos linfonodos: A) células tumorais isoladas (ITC); B) múltiplas células tumorais na forma de ITC; C) clusters de células tumorais; D) micrometástases na forma de múltiplos cluster de células.

Células tumorais ocultas vs. parâmetros clinicopatológicos

A presença de LNs CK-positivo foi significativamente associada com a profundidade de invasão tumoral ($p=0,002$), presença de invasão venosa ($p=0,016$), linfática ($p=0,006$) e perineural ($p=0,04$), e com a resposta linfocitária peritumoral ($p=0,012$). A incidência de células tumorais em LNs de acordo com a profundidade de invasão tumoral deu-se do seguinte modo: 0% em pT1, 18% pT2, 45% pT3, 71% pT4. Dois pacientes CK-positivos realizaram terapia neoadjuvante. As características clinicopatológicas dos com LNs CK-positivo e CK-negativo são apresentadas na Tabela 1.

A duração mediana do seguimento pós-operatório foi de 33 meses, variando de 2—72 meses. Durante o período de seguimento, foram notificados um total de sete casos de recorrência da doença. Ainda que não estatisticamente significativa, a recorrência foi mais comum em pacientes CK-positivos (3/12, 25%) do que no grupo CK-negativo (4/28, 14,3%). Dos três pacientes CK-positivos com recorrência da doença, um era pT3 e dois eram pT4. Em todos eles foram observados apenas células tumorais dispostas na forma de cluster ou ITC.

TABLE 1 – Características clinicopatológicas dos 40 pacientes de CG pN0 por H&E com e sem a presença de células tumorais CK-positivas em LNs por imunoistoquímica

Variáveis	CK-negativo n= 28 (%)	CK-positivo n=12 (%)	p
Gênero			0,72
Feminino	12 (49,9)	4 (33,3)	
Masculino	16 (57,1)	8 (66,7)	
Localização do tumor			0,14
Proximal	8 (28,6)	2 (16,7)	
Medial	9 (32,1)	3 (25)	
Distal	10 (35,7)	4 (33,3)	
Anastomose	0 (0)	2 (16,7)	
NA	1 (3,6)	1 (8,33)	
Tamanho do tumor			0,18
Média (cm)	2,8	4,0	
< 4,5 cm	18 (64,3)	5 (41,7)	
≥ 4,5 cm	10 (35,7)	7 (58,3)	
Classificação de Borrmann			0,38
I	5 (17,9)	0 (0)	
II	3 (10,7)	1 (8,33)	
III	17 (60,7)	10 (83,3)	
IV	1 (3,6)	1 (8,33)	
iindeterminado	2 (7,2)	0 (0)	
Tipo histológico de Lauren			1
Intestinal	17 (60,7)	7 (58,3)	
Difuso	9 (32,1)	4 (33,3)	
NA	2 (7,2)	1 (8,33)	
Grau de diferenciação histológico			1
G1/G2 – bem/moderadamente diferenciado	13 (46,4)	6 (50)	
G3 – pouco diferenciado	15 (53,6)	6 (50)	
Estádio do tumor			0,355
Precoce	11 (39,3)	0 (0)	
Avançado	17 (60,7)	12 (100)	
Status pT			0,002
pT1 / pT2	20 (71,4)	2 (16,7)	
pT3 / pT4	8 (28,6)	10 (83,3)	
Número de linfonodos avaliados			0,41
Média	36,5	34,7	
≤ 25	5 (17,9)	4 (33,3)	
> 25	23 (82,1)	8 (66,7)	
Invasão venosa			0,016
Ausente	23 (82,1)	5 (41,7)	
Presente	4 (14,3)	7 (58,3)	
NA	1 (8,33)	0 (0)	
Invasão linfática			0,006
Ausente	20 (71,4)	3 (25)	
Presente	7 (25)	9 (75)	
NA	1 (8,33)	0 (0)	
Invasão perineural			0,040
Ausente	19 (67,8)	4 (33,3)	
Presente	8 (28,6)	8 (66,7)	
NA	1 (8,33)	0 (0)	
Resposta linfocitária peritumoral			0,012
Leve/praticamente ausente	9 (32,1)	9 (75)	
Moderada/intensa	17 (60,7)	2 (16,7)	
NA	2 (7,2)	1 (8,33)	
Tratamento neoadjuvante			0,209
Sim	1 (8,33)	2 (16,7)	
Não	27 (96,4)	10 (83,3)	
Recidiva da doença			0,4
Sim	4 (14,3)	3 (25)	
Não	24 (85,7)	9 (75)	

NA=não avaliado

DISCUSSÃO

As metástases linfonodais são conhecidas como importante fator prognóstico no GC, uma vez que a cirurgia curativa com dissecação linfonodal reconhecidamente reduz o risco de recidiva da doença¹⁷. Por este motivo, estudos foram realizados no sentido de melhorar a avaliação do estádio "N", incluindo a implementação do uso de "soluções reveladoras de linfonodos" para aumentar a quantidade de LNs recuperados e a adição de métodos complementares na detecção de células tumorais na rotina diagnóstica anatomopatológica^{7,8}.

O exame histológico utilizando a coloração de H&E é considerado padrão-ouro para o diagnóstico de metástases

linfonodais. Entretanto, o status linfonodal determinado através de métodos histológicos convencionais pode por vezes não refletir adequadamente o prognóstico do paciente¹⁵. O método de rotina baseado em cortes seriados pode não identificar células tumorais gástricas devido a distribuição heterogênea dos focos metastáticos, já que não é capaz de avaliar o acometimento neoplásico em toda a profundidade da estrutura linfonodal^{2,21,22}. Consequentemente, a recidiva da doença pode ocorrer em pacientes com LN negativos, sendo possível que ela se origine a partir de micrometástases de não detectadas. Maehara et al.¹⁷ foi um dos primeiros investigadores a destacar que, mesmo após ressecção curativa de um CG precoce, alguns pacientes tinham recidiva por terem micrometástases ocultas nos LNs perigástricos no momento do diagnóstico original.

No presente estudo retrospectivo, foram realizadas reações IHQ utilizando citoqueratinas (CKAE1/AE3) nos LNs que permaneceram negativos para macrometástase, baseados na coloração convencional por H&E, para avaliar a incidência de envolvimento linfonodal em CG pN0 e seu impacto no estadiamento, determinando além disso se outros parâmetros clinicopatológicos poderiam estar associados à sua ocorrência. A citoqueratina (CK) é um componente básico do citoesqueleto das células epiteliais, sendo expressa de forma confiável por células tumorais. Através da utilização de anticorpos específicos, a coloração imunoistoquímica facilita a detecção das células tumorais com a vantagem de permitir morfologicamente a identificação de uma única célula ou de aglomerados de células tumorais que podem ser facilmente perdidas no exame histológico de rotina^{27,31}. Além disso, o aprofundamento do bloco de parafina para obter as secções necessárias para a realização da imunoistoquímica pode fazer com que os depósitos tumorais se tornem mais evidentes nos LNs. Este método é especialmente vantajoso no tipo difuso do Lauren, onde é difícil de detectar quando apenas um pequeno número de células neoplásicas está presente no LN. Além disso, em comparação com as metástases em LNs detectadas pela coloração de H&E, as micrometástases detectadas por imunoistoquímica na maioria dos casos se manifestam na forma discreta ou pequenos cluster de células tumorais no seio medular e marginal do LN^{4,5}.

Em contraste à imunoistoquímica, os marcadores moleculares permitem a análise de todo o LN em uma única reação, reduzindo assim o tempo necessário para o rastreamento. Estudos recentes no CG demonstraram aumento na detecção de LNmi utilizando a reação de polimerização em cadeia por transcriptase reversa (RT-PCR) para os RNAs mensageiros dos antígenos carcinoembrionário ou CK20¹³. No entanto, resultados falso-positivos são inevitavelmente comuns, uma vez que a especificidade pode ser reduzida pela expressão ilegítima do respectivo marcador do gene em células normais de LNs²³.

De acordo com a 7ª classificação do Sistema TNM, as LNmi detectadas por técnicas morfológicas, tais como coloração imunoistoquímica ou H&E, devem ser incluídas no estadiamento da doença. Neste sentido, é importante notar que, embora muitos estudos definam micrometástases basicamente como a presença de uma única ITC ou de pequenos grupo de células tumorais gástricas identificadas por imunoistoquímica e não visualizadas por H&E, este estudo examinou a incidência de células tumorais em LNs com base nos critérios do TNM, sendo esse estabelecido de acordo com o tamanho do depósito de tumor. No presente estudo, 12 casos (30%) com células tumorais ocultas foram identificados entre os 40 CG pN0 tratados cirurgicamente. Esta frequência é consistente com o relatado na literatura, onde casos com células tumorais não detectados correspondem a 10-36% dos pacientes pN0²².

Geralmente, a presença de células tumorais em LN tem sido associada à determinadas características clinicopatológicas. Pacientes com estadiamento pT mais avançado tendem a apresentar maior incidência de micrometástases em comparação com tumores pT1N0¹⁷. Relata-se que micrometástases detectadas por imunoistoquímica ocorrem em 10,7% dos tumores pT1²⁰

e em 20% dos pT2-pT4³¹ de pacientes com CG com LNs previamente negativos. Nesta série, todos os pacientes pT1 apresentaram linfonodos CK-negativo, enquanto 41% dos pT2-pT4 tiveram linfonodos CK-positivo. A presente análise revelou que, além da profundidade de invasão da parede, o envolvimento oculto de LNs foi significativamente associado a estágios mais avançados da doença, à presença de resposta linfocítica peritumoral, invasão perineural e linfovascular, semelhante a outros estudos na literatura. Relatos de incidência de micrometástases de 66,7% e 26,8% para os pacientes com e sem invasão linfática, respectivamente, revelam em incidência significativamente maior desta característica neste grupo de pacientes^{2,4,5,7}.

Enquanto alguns autores sugerem associação micrometástases com o tamanho do tumor, grau de diferenciação histológica (G2/G3) e tipo histológico difuso de Lauren^{4,5,11,12,26}, nos resultados obtidos não foi encontrado nenhuma diferença no acometimento dos LNs em relação a estas características. No entanto, foi observado que os tumores do grupo CK-positivo tendem a ser maiores do que os do grupo CK-negativo (4,0x2,8 cm).

Interessante, embora a quimioterapia neoadjuvante seja capaz de erradicar células tumorais ocultas no pré-cirúrgico⁹, dois dos três pacientes submetidos a ela apresentaram linfonodos CK-positivo, mostrando que a quimioterapia ou radioterapia não necessariamente podem eliminar as micrometástases.

Neste estudo, foram encontradas células tumorais CK-positivas em 29 dos 1.439 LNs perigástricos. A incidência do acometimento de LNs aumentou para 30% por imunoistoquímica com CKAE1/3, e 5% dos que anteriormente tinham sido classificados como pN0 pela coloração convencional de H&E foram re-estadiados por terem micrometástases evidenciadas em seus LNs regionais através da análise imunoistoquímica (migraram do estágio IB para IIA). Embora a presença de LNmi alterem o estágio da doença, um dos principais pontos de debate ainda se refere ao seu significado clínico.

Estudos recentes têm sido conduzidos com foco no significado e importância clínica da detecção de micrometástases. Em geral, a presença de células tumorais disseminadas em linfonodos previamente "livres de tumor" tem sido associada ao pior prognóstico no pós-operatório. No entanto, não há consenso quanto ao impacto das LNmi na sobrevida dos pacientes com CG^{2,12,15,22}.

A maioria dos autores concorda que não há diferença significativa no prognóstico e sobrevida entre os pacientes com e sem LNmi^{2,7,17,26,31}. Yasuda et al.³¹ demonstraram que a presença de LNmi é indicador independente de prognóstico para CG pT2-pT3 pN0, e o número de LNmi e nível do LN acometido estão fortemente associados com o tempo de sobrevida (66% vs. 95%)³¹. Taxas de sobrevida significativamente mais baixas também foram observadas por Dell'Aquila Jr et al.⁷, que encontraram LNmi em 15 de 28 pacientes com CG pT1-pT4 pN0 (sobrevida-2 anos, 21,5% vs. 62,9%), mostrando que estas são importante fator de risco de recidiva no GC, considerando um contexto de linfadenectomia radical D2⁷. Semelhante, os resultados de Ru et al.²⁶ mostraram que a taxa de recorrência foi significativamente maior no grupo de CG com LNmi do que no grupo que não tinha LNmi²⁶.

No entanto, outros estudos dão suporte à hipótese de que a detecção de micrometástases por imunoistoquímica não oferece benefício significativo em relação à técnica patológica convencional para estratificar os pacientes para o planejamento terapêutico adequado, ou mesmo no prognóstico por meio do estadiamento clínico^{6,9,19,20}. Se estas células tumorais detectadas têm o potencial de proliferar, ou se elas podem ser removidos através da resposta imune do hospedeiro, ainda não está esclarecido^{4,5,22}. Morgagni et al.^{19,20} não encontraram nenhuma relevância prognóstica nas micrometástases detectadas por imunoistoquímica em tumores pT1N0 (89% vs. 94%), mesmo com seguimento pós-operatório de 10 anos. Além disso, a avaliação clínica das LNmi é um tanto difícil devido às diferenças

nos modelos de estudo e métodos de detecção das células tumorais, tais como o tamanho da amostra, estágio do tumor do paciente, número de LNs ressecados com base na extensão da dissecação linfonodal, a utilização de imunoistoquímica ou outros métodos, tipos de anticorpos utilizados e, principalmente, a definição de micrometástases^{9,22,29}.

Alguns estudos têm investigado o papel das LNmi na adoção de terapias adjuvantes e, especialmente, o seu impacto clínico na aplicação de tratamentos minimamente invasivos. Um diagnóstico intra-operatório preciso do envolvimento linfonodal seria essencial, particularmente na definição de critérios para disseções cirúrgicas limitadas, incluindo a dissecação endoscópica da mucosa ou dissecação endoscópica de submucosa e operações guiadas por linfonodo sentinela. O diagnóstico de micrometástases poderia auxiliar na orientação da área adequada para dissecação de LNs, permitindo linfadenectomia individualizada para o paciente. Além disso, uma melhor definição diagnóstica das micrometástases pode também ajudar a distinguir a categoria de pacientes pN0 (micrometástases +) que poderiam potencialmente se beneficiar da adoção de terapia adjuvante pós-operatória^{1,2,11,15,17,23}.

Neste estudo, encontrou-se maior incidência de recidiva da doença no grupo CK-positivo do que no grupo CK-negativo (25% vs. 14,3%), entretanto sem significância estatística. Este achado pode ser justificado devido ao baixo número de pacientes envolvidos no estudo e ao tempo curto de seguimento. Estes resultados iniciais incentivam nosso grupo a estender as análises a um número maior de pacientes, a fim de melhor esclarecer o significado clínico de linfonodos CK-positivos em pacientes com GC.

CONCLUSÃO

A imunoistoquímica com CK é método eficaz para a detecção de células tumorais ocultas em LNs e pode ser recomendada como complemento à rotina de H&E para melhor determinar o estadiamento patológico dos GC. Devido à sua associação com características relacionadas ao pior prognóstico, a identificação de células tumorais nos linfonodos pode ser útil como informação adicional para o seguimento e como fator de risco para recidiva tumoral no CG.

REFERÊNCIAS

- Aikou T, Higashi H, Natsugoe S, Hokita S, Baba M, Tako S. Can sentinel node navigation surgery reduce the extent of lymph node dissection in gastric cancer? *Ann Surg Oncol* 2001; 8(9 Suppl):90S–3S.
- Arigami T, Uenosono Y, Yanagita S, Nakajo A, Ishigami S, Okumura H, Kijima Y, Ueno S, Natsugoe S. Clinical significance of lymph node micrometastasis in gastric cancer. *Ann Surg Oncol* 2013; 20(2):515–21.
- Barchi LC, Jacob CE, Bresciani CJ, Yagi OK, Mucerino DR, Lopasso FP, Mester M, Ribeiro-Júnior U, Dias AR, Ramos MF, Ceconello I, Zilberstein B. Minimally invasive surgery for gastric cancer: time to change the paradigm. *Arq Bras Cir Dig.* 2016 Apr-Jun;29(2):117–20. A
- Cai J, Ikeguchi M, Maeta M, Kaibara N, Sakatani T. Clinicopathological value of immunohistochemical detection of occult involvement in PT3N0 gastric cancer. *Gastric Cancer* 1999; 2:95–100.
- Cai J, Ikeguchi M, Tsujitani S, Maeta M, Liu J, Kaibara N. Significant correlation between micrometastasis in the lymph nodes and reduced expression of E-cadherin in early gastric cancer. *Gastric Cancer* 2001; 4:66–74.
- Choi HJ, Kim YK, Kim YH, Kim SS, Hong SH. Occurrence and prognostic implications of micrometastases in lymph nodes from patients with submucosal gastric carcinoma. *Ann Surg Oncol.* 2002; 9(1):13–9.
- Dell'Aquila Jr. NF, Lopasso FP, Falzoni R, Iriya K, Gama-Rodrigues J. Prognostic significance of occult lymph node micrometastasis in gastric cancer: a histochemical and immunohistochemical study based on 1997 UICC TNM and 1998 JGCA classifications. *ABCD Arq Bras Cir Dig* 2008; 21(4):164–9.
- Dias AR, Pereira MA, Mello ES, Zilberstein B, Ceconello I, Ribeiro Junior U. Carnoy's solution increases the number of examined lymph nodes following gastrectomy for adenocarcinoma: a randomized trial. *Gastric Cancer* 2014 Nov 20. [Epub ahead of print]
- Fukagawa T, Sasako M, Mann GB, Sano T, Katai H, Maruyama K, Nakanishi Y, Shimoda T. Immunohistochemically detected micrometastases of the lymph nodes in patients with gastric carcinoma. *Cancer* 2001; 92(4):753–60.
- Huang JY, Xu YY, Li M, Sun Z, Zhu H, Song YX, Miao ZF, Wu JH, XU HM. The prognostic impact of occult lymph node micrometastasis in node-negative gastric cancer: a systematic review and meta-analysis. *Ann Surg Oncol* 2013; 20(12):3927–34.
- Ishida K, Katsuyama T, Sugiyama A, Kawasaki S. Immunohistochemical evaluation of lymph node micrometastases from gastric carcinomas. *Cancer* 1997; 79(6):1069–76.
- Jeuck TL, Wittekind C. Gastric carcinoma: stage migration by immunohistochemically detected lymph node micrometastases. *Gastric Cancer* 2015; 18(1):100–8.
- Kubota K, Nakanishi H, Hiki N, Shimizu Z, Tsuji E, Yamaguchi H, Mafune K, Tange T, Tatematsu M, Kaminishi M. Quantitative detection of micrometastases in the lymph nodes of gastric cancer patients with real-time RT-PCR: a comparative study with immunohistochemistry. *Int J Cancer* 2003; 105(1):136–43.
- Lee CM, Cho JM, Jang YJ, Park SS, Park SH, Kim SJ, Mok YJ, Kim CS, Kim JH. Should lymph node micrometastasis be considered in node staging for gastric cancer? The significance of lymph node micrometastasis in gastric cancer. *Ann Surg Oncol* 2015; 22(3):765–71.
- Lee E, Chae Y, Kim I, Choi J, Yeom B, Leong AS. Prognostic relevance of immunohistochemically detected lymph node micrometastasis in patients with gastric carcinoma. *Cancer* 2002; 94(11):2867–73.
- Lins RR, Oshima CT, Oliveira LA, Silva MS, Mader AM, Waisberg J. Expression of e-cadherin and wnt pathway proteins betacatenin, APC, TCF-4 and survivin in gastric adenocarcinoma: clinical and pathological implication. *Arq Bras Cir Dig.* 2016 Nov-Dec;29(4):227–231. C
- Maehara Y, Oshiro T, Endo K, Baba H, Oda S, Ichiyoshi Y, Kohnoe S, Sugimachi K. Clinical significance of occult micrometastasis lymph nodes from patients with early gastric cancer who died of recurrence. *Surgery* 1996; 119(4):397–402.
- Matsumoto M, Natsugoe S, Ishigami S, Nakashima S, Nakajo A, Miyazono F, Hokita S, Takao S, Eizuru Y, Aikou K. Lymph node micrometastasis and lymphatic mapping determined by reverse transcriptase-polymerase chain reaction in pN0 gastric carcinoma. *Surgery* 2002; 131(6):630–5.
- Morgagni P, Saragoni L, Folli S, Gaudio M, Scarpi E, Bazzocchi F, Marra GA, Vio A. Lymph node micrometastases in patients with early gastric cancer: experience with 139 patients. *Ann Surg Oncol* 2001; 8(2):170–4.
- Morgagni P, Saragoni L, Scarpi E, Zattini OS, Zaccaroni A, Morgagni A, Bazzocchi F. Lymph node micrometastases in early gastric cancer and their impact on prognosis. *World J Surg* 2003; 27(5):558–61.
- Natsugoe S, Aikou T, Shimada M, Yoshinaka H, Takao S, Shimazu H, Matsushita Y. Occult lymph node metastasis in gastric cancer with submucosal invasion. *Surg Today* 1994; 24(10): 870–5.
- Natsugoe S, Arigami T, Uenosono Y, Yanagita S, Nakajo A, Matsumoto M, Okumura H, Kijima Y, Sakoda M, Mataka Y, Uchikado Y, Mori S, Maemura K, Ishigami S. Lymph node micrometastasis in gastrointestinal tract cancer—a clinical aspect. *Int J Clin Oncol* 2013; 18(5):752–61.
- Ohgami M, Otani Y, Kumai K, Kubota T, Kim YI, Kitajima M. Curative laparoscopic surgery for early gastric cancer: five years experience. *World J Surg* 1999; 23(2):187–92.
- Okada Y, Fujiwara Y, Yamamoto H, Sugita Y, Yasuda T, Doki Y, Tamura S, Yano M, Shiozaki H, Matsuura N, Monden M. Genetic detection of lymph node micrometastases in patients with gastric carcinoma by multiple-marker reverse transcriptase-polymerase chain reaction assay. *Cancer* 2001; 92(8): 2056–64.
- Ramagem CA, Linhares M, Lacerda CF, Bertulucci PA, Wonrath D, de Oliveira AT. Comparison of laparoscopic total gastrectomy and laparotomic total gastrectomy for gastric cancer. *Arq Bras Cir Dig.* 2015; 28(1):65–9. B
- Ru Y, Zhang L, Chen Q, Gao SG, Wang GP, Qu ZF, Shan TY, Qian N, Feng XS. Detection and clinical significance of lymph node micrometastasis in gastric cardia adenocarcinoma. *J Int Med Res* 2012; 40(1):293–9.
- Saito H, Osaki T, Murakami D, Sakamoto T, Kanaji S, Ohro S, Tatebe S, Tsujitani S, Ikeguchi M. Recurrence in early gastric cancer — Presence of micrometastasis in lymph node of node negative early gastric cancer patient with recurrence. *Hepatogastroenterology* 2007; 54(74):620–4.
- Siewert JR, Bottcher K, Roder JD, Busch R, Hermanek P, Meyer HJ and the German Gastric Cancer Study Group. Prognostic relevance of systematic lymph node dissection in gastric carcinoma. *Br J Surg* 1993; 80(8):1015–1018.
- Siewert JR, Bottcher K, Stein HJ, Roder JD. Relevant prognostic factors in gastric cancer: ten-year results of the German Gastric Cancer Study. *Ann Surg* 1998; 228(4):449–61.
- Siewert JR, Kestlmeier R, Busch R, Böttcher K, Roder JD, Müller J, Fellbaum C, Höfler H. Benefits of D2 lymph node dissection for patients with gastric cancer and pN0 and pN1 lymph node metastases. *Br J Surg* 1996; 83(8):1144–7.
- Yasuda K, Adachi Y, Shiraishi N, Inomata M, Takeuchi H, Kitano S. Prognostic effect of lymph node micrometastasis in patients with histologically node negative gastric cancer. *Ann Surg Oncol* 2002; 9(8):771–4.
- Yonemura Y, Endo Y, Hayashi I, Kawamura T, Yun HY, Bandou E. Proliferative activity of micrometastases in the lymph nodes of patients with gastric cancer. *Br J Surg.* 2007; 94(6):731–6.