



# ESTUDO COMPARATIVO ENTRE ILEOSTOMIA DE SANTULLI E ILEOSTOMIA EM ALÇA EM NEONATOS COM ÍLEO MECONIAL

*A comparative study between Santulli ileostomy and loop ileostomy in neonates with meconium ileus*

Shahnam ASKARPOUR<sup>1</sup>\*, Amin AYATIPOUR<sup>1</sup>\*, Mehran PEYVASTEH<sup>1</sup>\*, Hazhir JAVAHERIZADEH<sup>2</sup>®

**RESUMO - Racional:** O íleo meconial é causa comum de obstrução intestinal em neonatos e diferentes métodos cirúrgicos foram descritos para seu manejo, como Santulli e ileostomia em alça. **Objetivo:** Avaliar e comparar a eficácia clínica de Santulli e ileostomia em alça em neonatos com íleo meconial. **Métodos:** Neste estudo retrospectivo, foram avaliados 58 pacientes. Após análise, 53 pacientes com prontuários hospitalares completos foram incluídos. Informações demográficas, parâmetros cirúrgicos e complicações pós-operatórias foram extraídos dos prontuários ou dos pais por telefone. **Resultados:** Escoriações cutâneas (21,4% vs. 84%,  $p < 0,001$ ), estomia prolongada (0 vs. 28%,  $p = 0,003$ ) e infecção do sítio cirúrgico (7,1% vs. 28%,  $p = 0,044$ ) foram significativamente menores no grupo ileostomia Santulli. Além disso, a produção de ileostomia na primeira semana ( $70,53 \pm 15,11$  ml vs.  $144,6 \pm 19,99$  ml,  $p < 0,001$ ) e na quarta semana ( $2,14 \pm 4,98$  ml vs.  $18,4 \pm 17,95$  ml,  $p < 0,001$ ) foi significativamente menor no grupo de ileostomia Santulli em comparação com o de ileostomia em alça. Finalmente, o tempo de internação no grupo de ileostomia de Santulli foi de  $12 \pm 2,34$  e na ileostomia de alça de  $14,24 \pm 1,47$  dias ( $p < 0,001$ ). **Conclusão:** A ileostomia de Santulli é melhor que a em alça, devido à menor frequência significativa de infecção do local cirúrgico, escoriação cutânea, prolapso da ostomia, volume da ileostomia e tempo de internação.

**DESCRIPTORIOS:** Ileostomia. Íleo meconial. Fibrose cística. Recém-nascido.

**ABSTRACT - Background:** Meconium ileus is a common cause of intestinal obstruction in neonates that different surgical methods have been described for its management such as Santulli and loop ileostomy. **Aim:** To evaluate and compare clinical efficacy of Santulli and loop ileostomy in neonates with meconium ileus. **Methods:** In this retrospective study, 58 patients with meconium ileus were evaluated. After analyses of hospital records, 53 patients with completed hospital records were included. Demographic information, surgery parameters and postoperative complications were extracted from the hospital records or calling parents. **Results:** Skin excoriation (21.4% vs. 84%,  $p < 0.001$ ), ostomy prolapsed (0 vs. 28%,  $p = 0.003$ ), and surgical site infection (7.1% vs. 28%,  $p = 0.044$ ) was significantly lower in Santulli ileostomy group. Furthermore, ileostomy output in first week ( $70.53 \pm 15.11$  ml vs.  $144.6 \pm 19.99$  ml,  $p < 0.001$ ) and in 4<sup>th</sup> week ( $2.14 \pm 4.98$  ml vs.  $18.4 \pm 17.95$  ml,  $p < 0.001$ ) was significantly lower in Santulli ileostomy group as compared to loop ileostomy group. Finally, hospital stay in Santulli ileostomy group was  $12 \pm 2.34$  and in loop ileostomy  $14.24 \pm 1.47$  days ( $p < 0.001$ ). **Conclusion:** Santulli ileostomy is better than loop ileostomy due to significant less frequency of surgical site infection, skin excoriation, prolapse of ostomy, ileostomy volume output and hospitalization time.

**HEADINGS:** Ileostomy. Meconium ileus. Cystic fibrosis. Infant, newborn.

Grupos Variáveis	Ileostomia Santulli (n=28)	Ileostomia em alça (n=25)	p	
Idade (dia)	8,57±5,24	8,24±4,81	0,899	
Gênero (masculino)	16 (57,1%)	15 (60%)	0,833	
Escoriação cutânea	6 (21,4%)	21 (84%)	<0,001	
Prolapso do estoma	0	7 (28%)	0,003	
Necrose	0	3 (12%)	0,098	
Infecção do sítio cirúrgico	2 (7,1%)	7 (28%)	0,044	
Deiscência anastomótica	0	3 (12%)	0,098	
Débito (ml)	1a semana	70,53±15,11	144,6±19,99	<0,001
	4a semana	2,14±4,98	18,4±17,95	<0,001
Obstrução por aderências	0	2 (8%)	0,089	
Hospitalização (dia)	12±2,34	14,24±1,47	<0,001	

Variáveis estudadas durante diferentes períodos de tempo nos grupos Santulli e em alça

## Mensagem central

Estudo comparativo entre ileostomia de Santulli e ileostomia de loop em neonatos com mecônio íleus

## Perspectiva

A ileostomia de Santulli e a ileostomia em alça do neonato com íleo meconial foram comparadas. A ileostomia de Santulli pode ser a melhor escolha no tratamento de neonatos com íleo em comparação com a ileostomia em alça porque há menos frequência de infecção no local, escoriação da pele e prolapso da ostomia



[www.facebook.com/abcdrevista](http://www.facebook.com/abcdrevista)



[www.instagram.com/abcdrevista](http://www.instagram.com/abcdrevista)



[www.twitter.com/abcdrevista](http://www.twitter.com/abcdrevista)

Trabalho realizado no <sup>1</sup>Pediatric Surgery and <sup>2</sup>Pediatric Gastroenterology and Alimentary Tract Research Center, Ahvaz Jundishapur University of Medical Sciences, Ahvaz, Khuzestan, Iran

Como citar esse artigo: Askarpour S, Ayatipour A, Peyvasteh M, Javaherizadeh H. Estudo comparativo entre ileostomia de Santulli e ileostomia em alça em neonatos com íleo meconial. ABCD Arq Bras Cir Dig. 2020;33(3):e1538. DOI: /10.1590/0102-672020200003e1538

## Correspondência


Shahnam Askarpour  
E-mail: [shahnam\\_askarpour@yahoo.com](mailto:shahnam_askarpour@yahoo.com)

Fonte de financiamento: Este estudo foi apoiado pelo Technology and Research Development Department of Ahvaz, Jundishapur University of Medical Sciences.

Conflito de interesse: Nenhum

Recebido para publicação: 10/12/2019

Aceito para publicação: 13/03/2020



# INTRODUÇÃO

O íleo meconial é causa de obstrução intestinal em neonatos devido à fibrose cística e outros fatores que causam o acúmulo de intraluminal de mecônio ressecado<sup>4,13</sup>. Diferentes complicações foram descritas para ele, como vôlvulo, atresia, perfuração e cisto meconial. A primeira opção terapêutica no descomplicado é enema de gastrografina; ele causa importantes efeitos colaterais como enterocolite necrotizante, perfuração, choque e morte ocasional<sup>1,8</sup>. Outras opções para o gerenciamento do estado não complicado são os métodos cirúrgicos, incluindo as ileostomias de Bishop-Koop e em alça, procedimento de Santulli ou Mikulicz. São operações extensas associadas à ressecção do íleo dilatado e redução do comprimento do intestino e alto débito do estoma. Além disso, nos casos com íleo meconial, os cirurgiões enfrentam difícil decisão de realizar estomas ou não, o que causa piores complicações em alguns casos, incluindo retração do estoma, prolapso ou necrose<sup>2</sup>. Além disso, é necessária uma segunda operação para fechar o estoma em alguns procedimentos cirúrgicos, como a ileostomia de Bishop-Koop, que pode trazer complicações como febre, infecção da ferida, vazamento do fechamento da ileostomia, obstrução intestinal e morte<sup>9,10</sup>. Por outro lado, alguns outros procedimentos cirúrgicos, como a ileostomia de Santulli, não requerem ressecção intestinal e não há anastomose intraperitoneal e segunda operação<sup>5</sup>. Portanto, a taxa de complicações e resultados diferem entre os procedimentos cirúrgicos que, comparando diferentes procedimentos nos termos dos resultados, nos levam a escolher o melhor método com menores complicações.

Quanto ao nosso conhecimento, não há estudos prospectivos suficientes sobre a eficácia de dois métodos cirúrgicos, como a ileostomia em alça e o procedimento de Santulli, relatados como as melhores opções de operação. Portanto, este estudo foi desenhado para avaliar e comparar a eficácia clínica da ileostomia de Santulli e ileostomia de alça em neonatos com íleo meconial.

## MÉTODO

O estudo recebeu aprovação ética do Comitê de Ética da Universidade de Ciências Médicas Ahvaz Jundishapur (IR.AJUMS. REC. 1396.1071)

### Desenho do estudo e grupo alvo

Trata-se de uma análise retrospectiva realizada no Departamento de Cirurgia do Hospital Ahvaz Imam Khomeini, sudeste do Irã, de novembro de 2014 a maio de 2017. Os resultados cirúrgicos de neonatos com íleo meconial submetidos à ileostomia Santulli foram comparados aos casos de ileostomia em alça.

Os critérios de inclusão consistiram em recém-nascidos com diagnóstico de íleo meconial operados por uma das ileostomias, Santulli ou alça, e que preenchidos registros hospitalares de forma completa. Os critérios de exclusão consistiram em insatisfação dos pais em participar do estudo, casos prematuros, recém-nascidos com baixo peso ao nascer, outras anomalias congênitas, casos com registros hospitalares incompletos, casos perdidos no seguimento.

### Participantes

O fluxograma do estudo é mostrado na Figura 1. Foram incluídos 58 prontuários de pacientes com diagnóstico de íleo meconial, diagnosticados por cirurgião pediátrico com base em achados clínicos e paraclínicos e inseridos nos critérios de inclusão e exclusão. Em seguida, com base na descrição cirúrgica, os registros hospitalares foram divididos em dois grupos cirúrgicos: Santulli ou ileostomia em alça

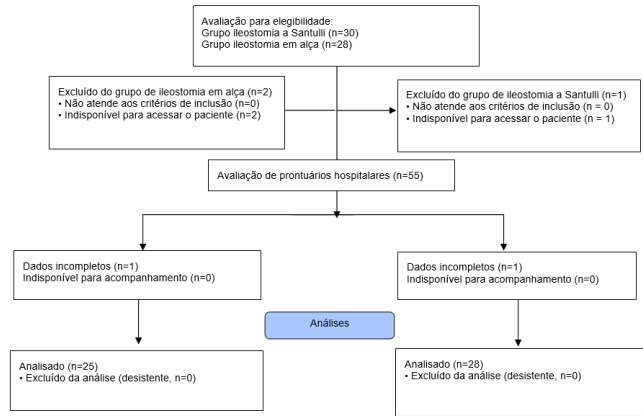


FIGURA 1 - Fluxograma do estudo

Após avaliação foram incluídos 53 casos com prontuários hospitalares completos (chamando os pais em casos com dados incompletos), sendo 28 no grupo de ileostomia a Santulli e 23 no grupo em alça.

Informações demográficas, complicações pós-operatórias, como escoriação cutânea, prolapso da ostomia, retração do estoma, necrose, infecção do local cirúrgico, vazamento anastomótico, débito da ileostomia, tempo de internação e obstrução intestinal foram avaliadas em ambos os grupos.

Na realização da ileostomia a Santulli, a alça proximal é levada como ostomia e a extremidade distal re-anastomosada ao intestino proximal, a partir de 5 cm proximal ao local do ostoma. Na realização da ileostomia em alça, as duas alças intestinais eram exteriorizadas como ostomias.

### Análise estatística

Os dados foram analisados e relatados apenas para pacientes com informações completas. A análise estatística dos dados foi realizada no software SPSS versão 22 (SPSS Inc., Chicago, IL, EUA). O teste do qui-quadrado foi utilizado para comparar variáveis qualitativas entre os grupos. O de Kolmogorov-Smirnov para avaliar a distribuição normal de todos os parâmetros quantitativos estudados. O teste t de Student foi utilizado para variáveis com distribuição normal; por outro lado, os de Mann-Whitney e Wilcoxon para variáveis sem distribuição normal. Valor de p menor que 0,05 foi considerado significativo.

## RESULTADOS

As características demográficas em termos de idade (p=0,899) e gênero (p=0,833), ambos os grupos foram semelhantes (Tabela 1). Cinquenta e cinco pacientes não foram incluídos e, finalmente, 53 completaram o estudo. Os resultados mostraram que complicações como necrose, vazamento anastomótico, obstrução intestinal por aderências (p>0,05) não diferiram entre os grupos. Porém, escoriações cutâneas (21,4% vs. 84%, p<0,001), prolapso da ostomia (0 vs. 28%, p=0,003) e infecção do sítio cirúrgico (7,1% vs. 28%, p=0,044) foram significativamente menores no grupo ileostomia a Santulli em comparação ao grupo em alça. Além disso, o débito da ileostomia na primeira semana (70,53±15,11 ml vs. 144,6±19,99 ml, p<0,001) e na quarta semana (2,14±4,98 ml vs. 18,4±17,95 ml, p<0,001) foi significativamente menor no grupo Santulli em comparação com o grupo em alça. Finalmente, a internação no grupo Santulli foi de 12±2,34 dias e na em alça foi de 14,24±1,47 dias (p<0,001).

**TABELA 1** - Variáveis estudadas durante diferentes períodos de tempo nos grupos Santulli e em alça

Grupos Variáveis	Ileostomia Santulli (n=28)	Ileostomia em alça (n=25)	p	
Idade (dia)	8,57±5,24	8,24±4,81	0,899	
Gênero (masculino)	16 (57,1%)	15 (60%)	0,833	
Escoriação cutânea	6 (21,4%)	21 (84%)	<0,001	
Prolapso do estoma	0	7 (28%)	0,003	
Necrose	0	3 (12%)	0,098	
Infecção do sítio cirúrgico	2 (7,1%)	7 (28%)	0,044	
Deiscência anastomótica	0	3 (12%)	0,098	
Débito (ml)	1a semana	70,53±15,11	144,6±19,99	<0,001
	4a semana	2,14±4,98	18,4±17,95	<0,001
Obstrução por aderências	0	2 (8%)	0,089	
Hospitalização (dia)	12±2,34	14,24±1,47	<0,001	

## DISCUSSÃO

De acordo com nossos resultados, a ileostomia a Santulli teve melhores efeitos no débito da ileostomia em comparação com ileostomia de alça. Além disso, a taxa de complicações cirúrgicas e hospitalização foi significativamente menor na ileostomia a Santulli em comparação a em alça.

O estudo realizado por Kumar et al.<sup>6</sup>, relatou que a ileostomia a Santulli é eficaz com menor morbidade e complicações, principalmente escoriação cutânea, prolapso da ostomia e falha no crescimento quando comparada a em alça, e pode ser usada como alternativa à ileostomia de alça. Em outro trabalho Eltayeb et al.<sup>3</sup> demonstraram que o uso dos métodos cirúrgicos de Bishop-koop e Santulli melhoram a sobrevivência de recém-nascidos com atresia intestinal e minimiza as complicações pós-operatórias, como vazamento intestinal, atraso do trânsito intestinal, septicemia e coagulopatia intravascular disseminada. Rygl et al.<sup>12</sup> mostraram que a ileostomia a Santulli é técnica cirúrgica eficaz e segura para o tratamento de recém-nascidos de muito baixo peso com perfuração intestinal. Ao descrever o melhor manejo no íleo meconial não complicado, Hasan et al.<sup>5</sup> relataram que o tempo médio de operação e o tempo médio para iniciar os movimentos intestinais foram significativamente menores nos métodos a Santulli em comparação à ileostomia de Bishop Koop, enquanto as complicações pós-operatórias, tempo de alimentação oral e a remoção do drenos não mostraram diferença significativa. Finalmente, eles concluíram que a ileostomia a Santulli é procedimento eficaz e seguro para o manejo do íleo meconial não complicado. Mak et al.<sup>7</sup> mostraram que em neonatos com íleo meconial descomplicado, não aliviados pelo enema de contraste, a ileostomia a Santulli é tratamento eficaz e seguro. Rondelli et al.<sup>11</sup> demonstraram que a ileostomia em alça convencional aumenta o tempo necessário para a emissão de gases e fezes através do estoma, vazamento anastomótico clínico e complicações pós-operatórias. Vijayraj Patil et al.<sup>9</sup> relataram que a ileostomia em tubo é eficaz e viável como procedimento de desvio em comparação à ileostomia clássica em alça e reduz a morbidade. Todos esses resultados são semelhantes aos nossos. Obtivemos com os resultados a definição de que a ileostomia a Santulli fornece melhores resultados estéticos com complicações mínimas e melhor que a em alça para tratamento do íleo meconial descomplicado.

Artigo publicado por van de Pavoordt et al.<sup>14</sup> mostrou que a taxa global de complicações após ileostomia em alça era de 17%, com 13% de complicações pós-operatórias precoces, além disso, a principal complicação foi obstrução e complicações sépticas abdominais. Eles concluíram que o fechamento da ileostomia em

alça é operação segura e com baixa morbidade. No entanto, foram encontradas taxas mais altas de complicações no fechamento da ileostomia em alça, o que pode ser devido aos diferentes tamanhos das amostras, diferentes características demográficas e controle de variáveis de confusão.

A limitação deste estudo é ele ser realizado em um único centro com baixa adesão familiar e complicações em longo prazo não incluídas. Portanto, é necessário outro ensaio clínico prospectivo com maior tamanho de amostra para controlar as variáveis de confusão também dividindo os pacientes em dois grupos com base no método de forma aleatória.

## CONCLUSÃO

Existem efeitos benéficos da ileostomia a Santulli sobre a em alça nos resultados pós-operatórios, nos melhores resultados cosméticos e nas complicações que foram mínimas. Em curto seguimento, leva significativamente ao melhor controle das complicações cirúrgicas, e em um acompanhamento mais prolongado aumenta a qualidade de vida.

## AGRADECIMENTOS

Os dados utilizados neste estudo foram da tese de residência do Dr. Amin Ayatipour (U-96173). Agradecemos os esforços dedicados dos pesquisadores, coordenadores e pacientes voluntários que participaram deste estudo.

## REFERÊNCIAS

- Copeland DR, St Peter SD, Sharp SW, Islam S, Cuenca A, Tolleson JS, et al. Diminishing role of contrast enema in simple meconium ileus. *J Pediatr Surg*, 2009. 44(11): p. 2130-2.
- Duchesne JC, Wang YZ, Weintraub SL, Boyle M. Stoma complications: A multivariate analysis/discussion. *Am Surg*. 2002. 68(11): p. 961-6.
- Eltayeb AA. Different surgical techniques in management of small intestinal atresia in high risk neonates. *Ann Pediatr Surg*, 2009. 5(1): p. 31-5.
- Fakhoury K, Durie P, Levison H, Canny G. Meconium ileus in the absence of cystic fibrosis. *Arch Dis Child*. 1992. 67(10 Spec No): p. 1204-1206.
- Hasan MS, Mitul AR, Karim S, Noor-Ul Ferdous KM, Islam MK. Comparison of T Tube Ileostomy and Bishop Koop Ileostomy for the Management of Uncomplicated Meconium Ileus. *J Neonatal Surg*. 2017. 6(3): p. 56.
- Kumar VL, Sathyanarayana K. A Comparative Study between Santulli Ileostomy and Loop Ileostomy. *IOSR J Dent Med Sci*, 2016. 15: p. 36-40.
- Mak GZ, Harberg FJ, Hiatt P, Deaton A, Calhoon R, Brandt ML. T-tube ileostomy for meconium ileus: four decades of experience. *J Pediatr Surg*. 2000. 35(2): p. 349-52.
- Noblett HR. Treatment of uncomplicated meconium ileus by Gastrografin enema: a preliminary report. *J Pediatr Surg*. 1969. 4(2): p. 190-7.
- Patil V, Vijayakumar A, Ajitha MB, Kumar LS. Comparison between Tube Ileostomy and Loop Ileostomy as a Diversion Procedure. *ISRN Surg*. 2012. 2012: p. 547523.
- Riesener KP, Lehnen W, Hofer M, Kasperk R, Braun JC, Schumpelick V. Morbidity of ileostomy and colostomy closure: impact of surgical technique and perioperative treatment. *World J Surg*. 1997. 21(1): p. 103-8.
- Rondelli F, Balzarotti R, Bugiantella W, Mariani L, Pugliese R, Mariani E. Temporary percutaneous ileostomy versus conventional loop ileostomy in mechanical extraperitoneal colorectal anastomosis: a retrospective study. *Eur J Surg Oncol*. 2012. 38(11): p. 1065-70.
- Rygl M, Pycha K, Stranak Z, Skaba R, Brabec R, Cunat V, et al. T-tube ileostomy for intestinal perforation in extremely low birth weight neonates. *Pediatr Surg Int*. 2007. 23(7): p. 685-8.
- Sathe M, Houwen R. Meconium ileus in Cystic Fibrosis. *J Cyst Fibros*. 2017. 16 Suppl 2: p. S32-S39.
- van de Pavoordt HD, Fazio VW, Jagelman DG, Lavery IC, Weakley FL. The outcome of loop ileostomy closure in 293 cases. *Int J Colorectal Dis*. 1987. 2(4): p. 214-217.