

# VIDEOAPENDICECTOMIA POR INCISÃO ÚNICA COM MATERIAL DE VIDEOLAPAROSCOPIA CONVENCIONAL

*Single-incision videolaparoscopic appendectomy with conventional videolaparoscopy equipment*

Rodrigo Nascimento **PINHEIRO**, Renato Costa **SOUSA**, Fernanda Mesquita de Brito **CASTRO**,  
Roberta Oliveira de **ALMEIDA**, Gustavo de Castro **GOUVEIA**, Viviane Rezende de **OLIVEIRA**

Trabalho realizado no Instituto de Cirurgia Oncológica e Digestiva-ICOD e Instituto de Tumores de Brasília - ITB, Brasília, DF, Brasil

**RESUMO - Racional:** Apendicite aguda é a emergência cirúrgica mais comum na prática diária, sendo em muitos centros, abordada por laparoscopia. Esforços têm sido voltados para o desenvolvimento de técnicas minimamente invasivas, reduzindo o trauma tecidual e melhorando os resultados cosméticos, dentre essas, a "single incision laparoscopic surgery" (SILS). **Objetivo:** Apresentar técnica minimamente invasiva para apendicectomia com incisão única e com instrumentos convencionais. **Método:** Onze pacientes foram atendidos em serviço de emergência devido à dor abdominal em fossa ilíaca direita sugestiva de apendicite. Procedeu-se a investigação diagnóstica, incluindo exames físico, laboratoriais e de imagem (tomografia computadorizada com contraste venoso ou ecografia de abdome total), cujos resultados foram compatíveis com apendicite aguda. Assim, após consentimento, esses pacientes foram submetidos à apendicectomia por SILS, sob anestesia geral, com dois trocarteres de 10 mm e um de 5 mm, com uso de pinças laparoscópicas convencionais e ótica de 10 mm e 30°. A base e o pedículo do apêndice foram ligados com cliques de titânio LT 400, sem intercorrências. Critérios de inclusão foram pacientes com apendicite aguda mas sem peritonite generalizada com índice de massa corpórea menor que 35 e ausência de comorbidades graves e ou sepse. **Resultados:** Foram operados sete homens e quatro mulheres com idade média de 25,7 anos com esta técnica. A duração média do procedimento foi de 37,2 min. Em relação aos achados cirúrgicos, três pacientes apresentavam apendicite em fase 1, quatro em fase 2 e quatro em fase 3. Todos evoluíram bem, sem complicações cirúrgicas e não houve necessidade de conversão da operação para técnica aberta ou mesmo para laparoscopia convencional. **Conclusão:** Apendicectomia por "single Incision Laparoscopic Surgery" é técnica viável e promissora, podendo ser realizada com instrumentos da laparoscopia convencionais.

**DESCRITORES** - Laparoscopia.  
Apendicectomia. Apendicite. Cirurgia  
Laparoscópica.

## Correspondência:

Renato Costa Sousa ou Rodrigo N Pinheiro  
E-mails: renato.costa.sousa@hotmail.com e  
rodrigo@cancerdf.com.br

Fonte de financiamento: não há  
Conflito de interesses: não há

Recebido para publicação: 10/09/2013  
Aceito para publicação: 10/12/2013

**ABSTRACT - Background:** Acute appendicitis is the most common surgical emergency in daily practice, and is approached laparoscopically in many centers. Efforts have been undertaken for the development of minimally invasive techniques that reduce tissue trauma and offer improved cosmetic results, one of such being the single-incision laparoscopic surgery (SILS). **Aim:** To present a minimally invasive technique for appendectomy (SILS) undertaken with conventional instruments. **Method:** Eleven patients were treated in the emergency care center presenting abdominal pain in the right iliac fossa that was suggestive of appendicitis. Diagnostic investigation was subsequently conducted, including physical examination, laboratory and imaging exams (CT scan with intravenous contrast or total abdominal ultrasound), and the results were consistent with acute appendicitis. Thus, after consent, these patients underwent SILS appendectomy under general anesthesia with three trocars (two 10 mm and one 5 mm), using conventional and optical laparoscopic tweezers (10 mm, 30°). The base and pedicle of the appendix were ligated with titanium LT 400 clips. The procedure occurred uneventfully. Inclusion criteria were absence of diffuse peritonitis, BMI (body mass index) less than 35 and absence of serious comorbidities or sepsis. **Results:** Seven men and four women were operated with average age of 25.7 years and underwent appendectomy through this technique. Mean procedure duration was of 37.2 min. Regarding surgical findings, three had appendicitis in stage 1, four in stage 2 and four in stage 3. All patients improved well, without surgical complications, and did not require conversion to open surgery or conventional laparoscopy technique. **Conclusion:** Appendectomy conducted through Single Incision Laparoscopic Surgery is a feasible and promising technique that can be performed with conventional laparoscopic instruments.

**HEADINGS** - Laparoscopy. Appendectomy.  
Appendicitis. Minimally invasive surgery.

## INTRODUÇÃO

Apendicectomia por videolaparoscopia, por suas vantagens em relação à técnica aberta, é considerada o tratamento padrão-ouro para apendicite aguda em muitos centros<sup>3,11,12</sup>. Desde a introdução da abordagem por laparoscopia, esforços têm sido voltados para o desenvolvimento de técnicas minimamente invasivas, com redução do número e tamanho dos portais, reduzindo o trauma tecidual e melhorando os resultados cosméticos<sup>9</sup>.

SILS (Single Incision Laparoscopic Surgery) é uma nova técnica que utiliza uma única incisão, de preferência na cicatriz umbilical, para realização da operação laparoscópica, sem a necessidade de portais adicionais. Esse novo método tem sido utilizado em grande variedade de procedimentos laparoscópicos, incluindo laqueadura tubária<sup>26</sup>, histerectomia<sup>14</sup>, apendicectomia<sup>7,19</sup>, colecistectomia<sup>13</sup>, gastrectomia<sup>18</sup>, colectomia<sup>4</sup> e nefrectomia<sup>17</sup>. Algumas vantagens têm sido observadas com a utilização de uma única incisão, como redução da dor pós-operatória e das complicações envolvendo dano tecidual nos locais dos portais, além de melhor resultado cosmético<sup>5</sup>.

Diversos equipamentos e materiais vêm sendo utilizados no sentido de facilitar e, ou viabilizar a realização desta modalidade técnica, mas não são indispensáveis ou imprescindíveis para tal.

O objetivo deste trabalho é apresentar a técnica e os resultados preliminares do uso da SILS em pacientes com apendicite aguda utilizando-se material e instrumental de videolaparoscopia convencional.

## MÉTODO

Onze pacientes, quatro homens e três mulheres com idade média de 25,7 anos (12-44), foram atendidos entre maio de 2010 e janeiro de 2011, devido à dor abdominal em fossa ilíaca direita sugestiva de apendicite. Procedeu-se com a investigação diagnóstica com exames físico, laboratoriais e de imagem. O exame físico foi realizado com palpação abdominal e presença do sinal de Blumberg ou mesmo dor abdominal sem irritação. As análises clínicas solicitadas para confirmar o diagnóstico ou afastar hipóteses diferenciais foram: EAS, hemograma, beta-HCG em mulheres de idade fértil, eletrólitos, coagulograma. Os exames de imagens solicitados foram: ecografia de abdome total e/ou tomografia de abdome e pelve com contraste venoso.

Critérios de escolha de pacientes foram adotados no sentido de evitar prolongamento do tempo cirúrgico e manter a segurança. Tais critérios podem ser enumerados como ausência de peritonite difusa, IMC (índice de massa corpórea) menor que 35 e ausência de comorbidades e, ou sepse.

### Técnica operatória

Todos os pacientes foram operados sob anestesia geral. O acesso escolhido foi a cicatriz umbilical, com uma

incisão linear ou em "S" itálico intraumbilical, esta última, proporcionando maior flexibilidade da pele e área de triangulação. Utilizaram-se dois trocárteres de 10 mm e um de 5 mm, pinças laparoscópicas convencionais e ótica 30° de 10 mm (Figura 1). Foi realizado pneumoperitônio por técnica fechada. Após a incisão (linear ou em "S"), foram dissecadas áreas circulares subcutâneas periumbilicais e próximas à aponeurose, onde foram introduzidos os trocárteres em punção direta (proporcionando afastamento dos instrumentos e maior triangulação). Foi realizado inventário da cavidade peritoneal e confirmado o diagnóstico. Seguiu-se a apreensão do apêndice com a mão esquerda do cirurgião e posterior dissecação do pedículo com liberação de aderências e do peritônio. A base e o pedículo do apêndice foram ligados com cliques de titânio LT 400 (Figura 2). Após ressecção, a peça cirúrgica foi acondicionada em bolsa confeccionada com luva de látex. Retirada a peça, foram realizadas higienização e hemostasia. Caso necessário, foi realizado o fechamento da aponeurose em seus sítios de punção de 10 mm e fechamento da pele com pontos simples e fios da preferência do cirurgião. O curativo foi realizado com pequena esfera de gazes e esparadrapo.

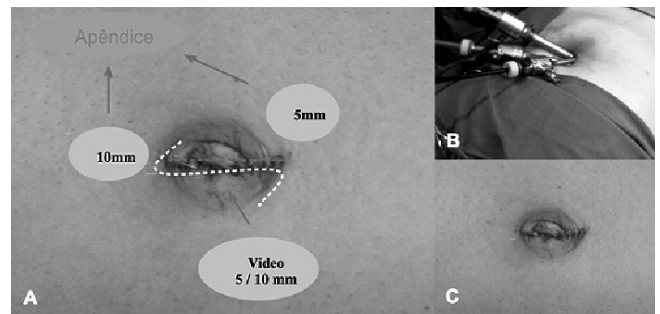


FIGURA 1 – A) Posição dos trocárteres através de incisão umbilical única (linear ou em "S" itálico); B) fotografia dos trocárteres posicionados; C) aspecto imediato da ferida operatória

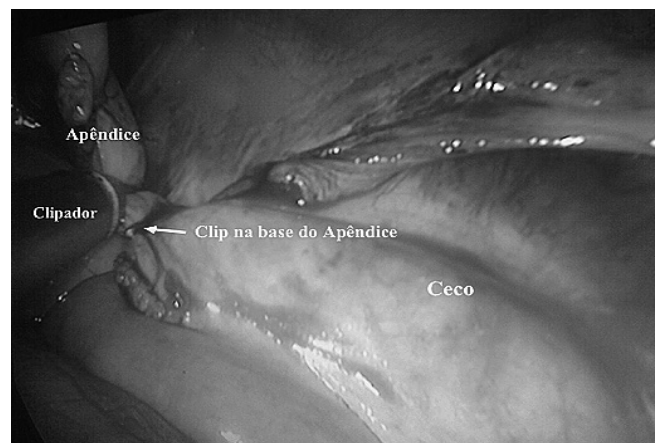


FIGURA 2 - Clampeamento do apêndice

Foram anotados o tempo cirúrgico, as intercorrências e achados adversos.

## RESULTADOS

O exame físico mostrou dor abdominal com sinais de irritação peritoneal em todos em todos os pacientes. Os resultados das análises clínicas foram compatíveis com apendicite aguda e foram afastados diagnósticos diferenciais como infecção urinária e gravidez tópica ou ectópica. Os exames de imagens mostraram sinais sugestivos de apendicite aguda ou processo inflamatório em fossa ilíaca direita.

Em relação aos achados e dados cirúrgicos, três pacientes apresentavam apendicite em fase 1, quatro em fase 2 e quatro, em fase 3. Todos evoluíram bem, sem complicações, exceto duas infecções de ferida operatória nos paciente em fase 3, compatível com a infecção cavitária já instalada. Não houve necessidade de conversão para operação laparotômica ou mesmo para procedimento laparoscópico convencional (Tabela 1, Figura 1).

**TABELA 1** – Características dos pacientes submetidos à apendicectomia por SILS

Gênero	Idade (anos)	Tempo de operação (min)	Fase da apendicite	Complicações
Feminino	20	40	1	--
Masculino	15	40	2	--
Masculino	39	50	3	--
Feminino	20	35	2	--
Feminino	38	35	1	--
Masculino	44	40	3	Infecção de ferida operatória
Masculino	13	35	2	--
Masculino	13	35	3	Infecção de ferida operatória
Masculino	40	35	3	--
Masculino	12	30	1	--
Feminino	29	35	2	--

## DISCUSSÃO

A apendicite aguda é a emergência cirúrgica mais comum na prática diária. Esta doença pode ocorrer em qualquer idade e requer tratamento cirúrgico em todos os casos diagnosticados. De acordo com os achados inflamatórios, a apendicite pode ser classificada em grau 0, normal; 1, hiperemia e edema; 2, exsudato fibrinoso; 3, necrose segmentar; 4A, abscesso; 4B, peritonite regional; 4C, necrose da base do apêndice; 5, peritonite difusa<sup>8</sup>. Muitas vezes a operação é feita por videolaparoscopia devido suas vantagens em relação à laparotomia, como maior acurácia diagnóstica, menor risco de infecção da ferida operatória, menor tempo de permanência no hospital, retorno mais rápido do paciente às atividades, menor incidência de íleo adinâmico e menor risco de hérnia incisional<sup>10,22</sup>. Estes riscos são ainda menores quando se utiliza uma única incisão. Este é o motivo do aumento no

interesse por técnicas ainda menos invasivas em vários procedimentos cirúrgicos, incluindo a apendicectomia por SILS<sup>25</sup>.

Pelosi et al.<sup>15</sup>, em 1992, descreveram pela primeira vez a apendicectomia por laparoscopia com única incisão em criança. Valla et al.<sup>23</sup>, em 1997, apresentaram uma série de casos com 200 pacientes pediátricos submetidos à apendicectomia laparoscópica por única incisão com exteriorização do apêndice. Ates et al.<sup>1</sup>, em 2007, descreveram a técnica totalmente intra-abdominal de apendicectomia por incisão única. Desde, então, muitas variantes técnicas têm sido descritas, mas ainda não existe padronização definida.

O recente interesse por SILS tem conduzido vários cirurgiões a utilizarem ferramentas convencionais já existentes para realização da laparoscopia por incisão única, e, por sua vez, a indústria tem desenvolvido grande variedade de novos instrumentos para facilitar esses procedimentos. Alguns tipos de portais já são comercializados, como o Triport (Advanced Surgical Concepts, Wicklow, Ireland), o SILS port (Covidien, Norwalk, Conn), o Uni-X Single Port System (Pnavel Systems, Inc., Morganville, New Jersey), o Anchorport (Surgiquest Inc., Orange) e o Gelport (Applied Medical, Rancho Santa Margarita, Califórnia)<sup>6</sup>. Entretanto, observa-se que SILS pode ser realizada com a tecnologia existente, sem novos instrumentos, e por cirurgiões com experiência em laparoscopia convencional com competência ou treinamento específico.

O maior desafio a ser superado na SILS é evitar o conflito entre os instrumentos e a ótica, e reduzir o estresse no ato cirúrgico, devido ao limitado espaço da incisão única, o que dificulta o trabalho do cirurgião e de seu auxiliar. Por essa razão tem sido proposto em alguns trabalhos o uso de câmera endoscópica e pinças semi-flexíveis, tornando o procedimento supostamente mais confortável<sup>9</sup>. Além disso, existem algumas dificuldades ou problemas no acesso à cavidade abdominal por única incisão, como um pequeno anel umbilical, IMC alto, aderências por operações prévias, disponibilidade do portal, falta de instrumentos com angulação, o pequeno comprimento dos instrumentos, imagem inadequada, incisão pequena para extração da peça cirúrgica, vazamento do pneumoperitônio<sup>20</sup>.

As vantagens da apendicectomia por SILS estão relacionadas principalmente ao melhor resultado estético, ao reduzir o número de incisões cutâneas para uma única incisão sobre cicatriz natural - a umbilical -, deixando seqüela quase invisível alguns meses após o procedimento cirúrgico e preservando a imagem corporal. Além disso, acredita-se que SILS proporcione menor dor pós-operatória através da eliminação da lesão muscular e menor dano tecidual pela não introdução dos outros portais, além de menor risco de sangramento por lesão dos vasos epigástricos<sup>2,16,21,24</sup>.

Nesta casuística inicial, observou-se que, com o material e equipamentos existentes, foi possível desempenhar o referido procedimento em tempo

adequado e com segurança, mas com equipe experiente.

Vale lembrar que critérios de escolha para este grupo inicial de pacientes foram adotados no sentido de evitar prolongamento do tempo cirúrgico e manter a segurança. Foram eles: ausência de peritonite difusa, índice de massa corpórea menor que 35, ausência de comorbidades e, ou sepse.

## CONCLUSÃO

A apendicectomia por SILS é viável e promissora, podendo ser realizada com instrumentos convencionais de laparoscopia.

## REFERÊNCIAS

1. Ates O et al (2007) "Single-port laparoscopic appendectomy conducted intracorporeally with the aid of a transabdominal lig suture". *J Pediatr Surg* 42:1071-1074
2. Barry M, Winter DC. "Laparoscopic port site hernias: any port in a storm or a storm in any port?". *Ann Surg*. 2008;248:687-9.
3. Bresciani C, Perez RO, Habr-Gama A, Jacob CE, Ozaki A, Batagello C, Proscurshim I, Gama-Rodrigues J. "Laparoscopic versus standard appendectomy outcomes and cost comparisons in the private sector". *J Gastrointest Surg* 2005; 9: 1174-1180; discussion 1180-1181
4. Bucher P, Pugin F, e Morel P, "Single port access laparoscopic right hemicolectomy," *International Journal of Colorectal Disease*, vol. 23, no. 10, pp. 1013-1016, 2008. P.
5. Chow A, Aziz O, Purkayastha S, Darzi A, e Paraskeva P. "Single Incision Laparoscopic Surgery for Acute Appendicitis: Feasibility in Pediatric Patients". *Diagnostic and Therapeutic Endoscopy*, vol. 2010
6. Derweesh I H, Silberstein J L, Bazzi W, Kopp R, Downs T M e Kanel C J "Laparo-Endoscopic Single-Site Surgery for Radical and Cytoreductive Nephrectomy, Renal Vein Thrombectomy, and Partial Nephrectomy: A Prospective Pilot Evaluation" *Diagnostic and Therapeutic Endoscopy*, Volume 2010, Article ID 107482
7. Esposito C., "One-trocar appendectomy in pediatric surgery," *Surgical Endoscopy*, vol. 12, no. 2, pp. 177-178, 1998.
8. Gomes C A, Nunes T A. "Classificação laparoscópica da apendicite aguda. Correlação entre graus da doença e as variáveis perioperatórias." *Revista do Colégio Brasileiro de Cirurgias* 2006; Volume 33, número 05
9. Hirano Y, Watanabe T, Uchida T, Yoshida S, Tawaraya K, Kato H, Hosokawa. "Single-incision laparoscopic cholecystectomy: Single institution experience and literature review". *World J Gastroenterol* 2010 January 14; 16(2): 270-274.
10. Keus F, Jong J. A, Gooszen H. G., e Van Laarhoven C. J., "Laparoscopic versus open cholecystectomy for patients with symptomatic cholelithiasis," *Cochrane Database of Systematic Reviews*, no. 4, Article ID CD006231, 2006.
11. Martin LC, Puente I, Sosa JL, Bassin A, Breslaw R, McKenney MG, Ginzburg E, Sleeman D. "Open versus laparoscopic appendectomy. A prospective randomized comparison." *Ann Surg* 1995; 222: 256-261; discussion 261-262
12. Milewicz M, Michalik M, Ciesielski M. "A prospective, randomized, unicenter study comparing laparoscopic and open treatments of acute appendicitis". *Surg Endosc* 2003; 17:1023-1028.
13. Navarra G, Pozza E, Occhionorelli S, Carcoforo P, e Donini I, "One-wound laparoscopic cholecystectomy," *British Journal of Surgery*, vol. 84, no. 5, p. 695, 1997.
14. Pelosi MA and Pelosi III M. A, "Laparoscopic supracervical hysterectomy using a single-umbilical puncture (minilaparoscopy)," *The Journal of Reproductive Medicine*, vol. 37, no. 9, pp. 777-784, 1992.
15. Pelosi MA, Pelosi MA III (1992) "Laparoscopic appendectomy using a single umbilical puncture (minilaparoscopy)". *J Reprod Med* 37:588-594
16. Pinheiro et al., Single Incision Laparoscopic Cholecystectomy: Description of a Series of 30 Cases of Laparoscopic Cholecystectomy Performed Using Conventional Instruments, *Bras. J. Video-Sur*, 2011, v. 4, n. 2: 091-095.
17. Rane A, Rao P, e Rao P, "Single-port-access nephrectomy and other laparoscopic urologic procedures using a novel laparoscopic port (R-port)," *Urology*, vol. 72, no. 2, pp. 260-263, 2008
18. Reavis K. M., Hinojosa M.W, Smith B. R., e Nguyen N. T., "Single-laparoscopic incision transabdominal surgery sleeve gastrectomy," *Obesity Surgery*, vol. 18, no. 11, pp. 1492-1494, 2008.
19. Rispoli G, Armellino M. F., e Espósito C, "One-trocar appendectomy: sense and nonsense," *Surgical Endoscopy and Other Interventional Techniques*, vol. 16, no. 5, pp. 833-835, 2002.
20. Ross S B, Clark C W, Morton C A e Rosemurgy A S, "Access for Laparoendoscopic Single Site Surgery" *Diagnostic and Therapeutic Endoscopy Volume 2010*, Article ID 943091
21. Saber AA, Mesleman AM, Davis R, Pimentel R. Safety zones for anterior abdominal wall entry during laparoscopy: a CT scan mapping of epigastric vessels. *Ann Surg*. 2004 Feb;239(2):182-5.
22. Tsao K. J., St Peter S. D., Valusek P. A., et al., "Adhesive small bowel obstruction after appendectomy in children: comparison between the laparoscopic and open approach," *Journal of Pediatric Surgery*, vol. 42, no. 6, pp. 939-942, 2007
23. Valla J et al (1999) "Umbilical one-puncture laparoscopic assisted appendectomy in children." *Surg Endosc* 13:83-85
24. Veldkamp R, Kuhry E, Hop WC, Jeekel J, Kazemier G, Bonjer HJ, Haglind E, Pahlman L, Cuesta MA, Msika S, Morino M, Lacy AM; COLON cancer Laparoscopic or Open Resection Study Group (COLOR). Laparoscopic surgery versus open surgery for colon cancer: short-term outcomes of a randomised trial. *Lancet Oncol*. 2005 Jul;6(7):477-84..
25. Vidal O, Valentini M, Ginestà C, Benarroch G, García-Valdecasas JC. "Apendicectomia laparoscópica urgente com uma solaincisió umbilical (SILS): experiencia inicial". *Cir Esp*, Maio 2009; 85(5):317-9
26. Wheeler Jr. C.R, "Outpatient laparoscopy sterilization under local anesthesia," *Obstetrics and Gynecology*, vol. 39, no. 5, pp. 767-770, 1972.