

Reações tegumentares adversas relacionadas aos agentes antineoplásicos – Parte I

Adverse mucocutaneous reactions to chemotherapeutic agents - Part I

Jose Antonio Sanches Junior¹
Emanuella Rosyane Duarte Moure³
Paulo Ricardo Criado⁵

Hebert Roberto Clivati Brandt²
Guilherme Luiz Stelko Pereira⁴

Resumo: O tratamento local e sistêmico das neoplasias pode causar alterações na pele, membranas mucosas, cabelos e unhas. O diagnóstico preciso e o tratamento adequado destes efeitos colaterais requerem conhecimento dos padrões das reações adversas mais comuns para as medicações que o paciente está utilizando. O dermatologista deve estar familiarizado com as manifestações tegumentares das neoplasias, bem como com os efeitos adversos mucocutâneos dos tratamentos antineoplásicos. **Palavras-chave:** Anormalidades da pele; Quimioterapia; Quimioterapia combinada; Membrana mucosa; Pele

Abstract: The local and systemic treatment of tumors can cause changes in the skin, mucous membranes, hair and nails. Accurate diagnosis and appropriate treatment of side effects require knowledge about the patterns of the most common adverse reactions to drugs the patient may be using. The dermatologist must be familiar with the manifestations of certain soft tissue neoplasms, as well as with the adverse mucocutaneous forms of cancer treatment.

Keyword s: Chemotherapy, adjuvant; Drug therapy; Drug therapy, combination; Skin; Skin abnormalities; Skin pigmentation

INTRODUÇÃO

A pele, as mucosas, os anexos (glândulas sebáceas e sudoríparas) e os fâneros (pelos e unhas) são tecidos de rápida proliferação celular, portanto, muito susceptíveis a desenvolverem reações adversas (tóxicas ou por hipersensibilidade) advindas do tratamento antineoplásico sistêmico. Agentes antineoplásicos são definidos como substâncias que inibem ou impedem a proliferação de neoplasias. Em decorrência de suas altas taxas metabólicas, a pele, as mucosas e os anexos

constituem alguns dos mais importantes órgãos-alvo da toxicidade associada à quimioterapia. As reações podem se apresentar como erupções exantematosas generalizadas, não específicas, ou como lesões cutâneas distintas. Determinados fármacos podem desencadear reações localizadas resultantes do extravasamento para tecidos adjacentes às áreas de aplicação.¹⁻⁴

As reações exantematosas, o eritema multifórmico, não específicas, são mais comuns, atribuindo-se a

Aprovado pelo Conselho Editorial e aceito para publicação em 31.07.2009.

* Trabalho realizado no Ambulatório de Oncologia Cutânea da Divisão de Clínica Dermatológica do Hospital das Clínicas e na Divisão de Oncologia Clínica do Instituto do Câncer de São Paulo (ICESP) - São Paulo, Brasil.

Conflito de interesse: Nenhum / *Conflict of interest: None*

Suporte financeiro: Nenhum / *Financial funding: None*

¹ Doutor em Medicina e livre docente pelo Departamento de Dermatologia da Faculdade de Medicina da Universidade de São Paulo (Fmusp); professor associado do Departamento de Dermatologia da Faculdade de Medicina da Universidade de São Paulo (Fmusp) - São Paulo (SP), Brasil.

² Médico preceptor da Divisão de Clínica Dermatológica do Hospital das Clínicas da Faculdade de Medicina da Universidade de São Paulo (Fmusp) - São Paulo (SP), Brasil.

³ Mestranda pelo Departamento de Dermatologia da Faculdade de Medicina da Universidade de São Paulo (Fmusp); médica colaboradora do Departamento de Dermatologia da Faculdade de Medicina da Universidade de São Paulo (Fmusp) - São Paulo (SP), Brasil.

⁴ Médico preceptor da Divisão de Oncologia Clínica do Instituto do Câncer de São Paulo (ICESP) - São Paulo (SP), Brasil.

⁵ Doutor em Medicina pelo Departamento de Dermatologia da Faculdade de Medicina da Universidade de São Paulo (Fmusp) - São Paulo (SP); médico assistente da Divisão de Clínica Dermatológica e pesquisador do Laboratório de Investigação Médica, LIM 53, do Hospital das Clínicas da Faculdade de Medicina da Universidade de São Paulo (Fmusp) - São Paulo (SP), Brasil.

muitas delas, mecanismos de hipersensibilidade.⁴ Toxicidades locais-específicas, como alopecia, mucosites, alterações ungueais ou síndrome da mão-pé, são peculiares e menos comuns, habitualmente associadas a determinadas drogas ou grupo de drogas.²

A identificação do padrão de reação relacionada com a droga desencadeante e da possível toxicidade dose-limitante é de extrema importância para o médico assistente, assim como o diagnóstico diferencial com processos infecciosos e manifestações específicas da neoplasia.

A maioria das reações é reversível com a redução das doses ou o aumento dos intervalos entre estas, e determinadas toxicidades podem ser efetivamente tratadas ou prevenidas. Medicações administradas antes do tratamento antineoplásico podem prevenir reações de hipersensibilidade, assim como o uso de soluções antissépticas orais pode ser útil no manuseio das mucosites. Certas reações dermatológicas a novos agentes antineoplásicos, como os inibidores do receptor do fator de crescimento epidérmico (EGFR), têm sido associadas à eficácia antitumoral.¹

Outros efeitos adversos podem ser confundidos com reações aos quimioterápicos e incluem infecções decorrentes da imunossupressão, síndromes paraneoplásicas, doença do enxerto versus hospedeiro (GVHD), deficiências nutricionais, surgimento de cânceres cutâneos e metástases do tumor primário.^{2,3}

Existem várias classificações referentes às reações aos antineoplásicos. A ausência de uma abordagem multidisciplinar sistematizada contribui para o desconhecimento dos possíveis mecanismos fisiopatogênicos que originam as lesões cutâneas. Em consequência, a maioria das classificações propostas na literatura são insatisfatórias (Quadro 1).

1. Alterações dos fâneros e anexos cutâneos

1.1. Alopecia

A alopecia constitui a manifestação adversa cutânea mais comum do tratamento quimioterápico. Há dois tipos de alopecias induzidas por medicamentos: o eflúvio anágeno e o eflúvio telógeno.⁵ No eflúvio anágeno, ocorre perda capilar ocasionada pela interrupção abrupta da atividade mitótica da matriz capilar, uma a duas semanas após o início da quimioterapia, ocasionando falta de produção do cabelo ou seu afinamento (constrições de Pohl-Pinkus).¹⁻⁶ O enfraquecimento da haste capilar, nesse contexto, predispõe a fraturas e perda capilar durante o ato de pentear. Cabelos, sobrancelhas, barba, pelos axilares e pubianos podem ser acometidos. É dose-dependente e reversível. Os novos pelos, habitualmente, crescem alterados quanto à cor e à textura. No eflúvio telógeno, os pelos migram prematuramente a uma fase de repouso, com subsequente queda dos cabelos e pelos normais.

Os agentes antineoplásicos que mais frequentemente ocasionam eflúvio anágeno determinam queda capilar difusa, de início abrupto, em geral, cerca de sete a dez dias do início da quimioterapia.⁵ A perda dos cabelos se torna mais pronunciada em torno de um a dois meses após o início do tratamento quimioterápico. Embora a perda capilar seja intensa, aproximadamente 10% dos folículos pilosos, geralmente, se encontram em fase de repouso à época da administração do medicamento e isso determina perda incompleta dos cabelos. Com ciclos repetidos de tratamento, pode haver alopecia total. Esse tipo de eflúvio, não raro, é reversível com a parada do tratamento e, eventualmente, permanente com o uso de ciclofosfamida e bussulfan. O cabelo cresce em torno de 1cm ao mês, podendo, na repilação, apresentar nova textura ou tonalidade. Os quimioterápicos mais implicados com alopecia, quando utilizados isoladamente, são representados no quadro 2, e a incidência descrita para regimes combinados podem ser conferidas na tabela 1.

Medidas preventivas para limitar a perda capilar são pouco eficazes. A hipotermia do couro cabeludo ou torniquetes aplicados nessa região podem diminuir a perfusão da droga nos folículos pilosos e retardar o início ou minimizar a queda capilar. Esse procedimento é contraindicado em doentes com neoplasias hematológicas, como leucemias, linfomas e outros tumores potencialmente metastatizantes para o couro cabeludo. O minoxidil tópico não é efetivo na prevenção da alopecia induzida por quimioterápicos, contudo, pode diminuir a duração da alopecia.^{7,8}

1.2. Tricomegalia e anelamento dos cabelos

Alterações dos pelos com aceleração do crescimento e alterações da haste são observadas com o uso do inibidor do EGFR (Figura 1).⁹⁻¹²

1.3. Alterações ungueais, subungueais e periungueais

Alterações nas unhas podem se manifestar com diminuição da velocidade de crescimento, fragilidade, linhas de colorações diferentes (linhas de Mees), depressões transversais (sulcos de Beau), hiperpigmentação, onicólise com abscessos assépticos subungueais, foto-onicólise, paroníquia e granulomas piogênicos das dobras periungueais. Praticamente, todos os agentes antineoplásicos podem desencadear diminuição da velocidade de crescimento, fragilidade ungueal, linhas de Mees e sulcos de Beau.¹³⁻¹⁶ Hiperpigmentação pode decorrer do uso de ciclofosfamida, hidroxiureia, fluoropirimidinas, como o 5-Fluorouracil (5-FU), e, principalmente, antracíclicos, como a doxorubicina e daunorrubicina (Figura 2).¹⁷⁻¹⁹ Onicólise dolorosa e abscessos subungueais decorrem do uso dos taxanos (docetaxel / paclitaxel) e dos

QUADRO 1: Reações tegumentares adversas relacionadas aos agentes antineoplásicos

| | |
|---|---|
| 1. Alterações dos fâneros e anexos cutâneos | 1.1. Alopecia 1.2. Tricomegalia e anelamento dos cabelos 1.3. Alterações ungueais, subungueais e periungueais 1.4. Hidradenite écrina neutrofílica (HEN) 1.5. Siringometaplasia escamosa écrina 1.6. Eritema acral ou síndrome eritrodisestésica palmoplantar (SEPP) 1.7. Eritema tóxico 1.8. Erupção acneiforme |
| 2. Alterações das mucosas | 2.1. Estomatite |
| 3. Alterações epidérmicas, dérmicas e do colágeno | 3.1. Intertrigo 3.2. Hiperpigmentação 3.3. Reações autoimunes 3.4. Inflamação de queratoses preexistentes 3.5. Úlcera de perna |
| 4. Alterações vasculares | 4.1. Alterações vasomotoras 4.2. <i>Flushing</i> |
| 5. Interações com as radiações | 5.1. Interação com luz UV 5.2. Memória de radiação 5.3. Exacerbação de radiação |
| 6. Reações de hipersensibilidade | 6.1. Reações de hipersensibilidade |
| 7. Reações locais | 7.1. Toxicidade local 7.2. Extravasamento de medicação |
| 8. Reações diversas | 8.1. Edema periorbitário 8.2. Erupção cutânea de recuperação linfocitária 8.3. Toxicidades cutâneas associadas aos antirreceptores do EGFR/TKi* 8.4. Outras reações cutâneas adversas observadas com quimioterápicos |

* EGFR/TKi: *epidermal growth factor receptor tyrosine kinase inhibitor*.

QUADRO 2: Agentes quimioterápicos isolados que mais frequentemente causam alopecia

| | |
|---------------------|--|
| Alopecia completa | Ciclofosfamida (altas doses) Doxorrubicina Docetaxel Dactinomicina Irinotecano Topotecano Bleomicina Paclitaxel |
| Alopecia incompleta | Etoposídeo Ifosfamida Mitomicina C Fluorouracil Melphalan Mitoxantrona Gencitabina Metotrexate Alcaloides da vinca |

antracíclicos (doxorrubicina).²⁰⁻²² Unhas encravadas, paroníquia e granuloma piogênico associam-se com o uso dos inibidores de tirosina quinase do receptor do EGFR, como o erlotinibe e o gefitinibe (Figura 3).¹ A fenestração da lâmina ou sua avulsão, quando ocorrerem abscessos que envolvam mais de 50% do leito, deverão ser consideradas, bem como, nos casos mais graves, a interrupção temporária do tratamento, o espaçamento entre os ciclos e a redução da dose.

1.4. Hidradenite écrina neutrofílica (HEN)

É afecção rara, não específica, que ocorre, frequentemente, quando são utilizados quimioterápicos combinados, o que, às vezes, torna difícil julgar quais drogas foram responsáveis. A citarabina é a droga mais referida, mas outras estão implicadas, como bleomicina, clorambucil, ciclofosfamida, citarabina, doxorrubicina, lomustine, mitoxantrona, bussulfan, carmustina, cisplatina, ciclofosfamida, etoposide, 5-FU, metotrexate e tiotepa. Alguns autores defendem a existência da hidradenite écrina neu-

TABELA 1: Incidência de alopecia em regimes combinados

| Regime | Incidência de alopecia (%) |
|--|----------------------------|
| CMF - ciclofosfamida, metotrexate, 5-FU | 10 |
| FAC - ciclofosfamida, doxorubicina, 5-FU | 40 |
| EP - cisplatina, etoposídeo | 90 |
| MOPP/ABVD | 68 |
| Carboplatina, paclitaxel | 50-100 |
| IFL - irinotecano, leucovorin, 5-FU | 37 |

trofílica (HEN) como fenômeno paraneoplásico, uma vez que foi encontrada em caso inicial de leucemia mieloide aguda, ainda não tratada.^{1,23,24} Também tem sido associada com infecção por HIV, *Nocardia*, *Serratia*, *Enterobacter*, *Staphylococcus* e nos pacientes que recebem fator estimulador de colônias de granulócitos (G-CSF).^{1,25,26} O mecanismo, provavelmente, decorre da excreção do quimioterápico pelas glândulas écrinas e seu efeito tóxico direto sobre o epitélio écrino.^{25,26}

O quadro clínico pode ser precedido de febre.^{24,25} As lesões cutâneas podem ser: máculas, pápulas, nódulos, pústulas e placas papulosas, podendo ser eritematosas, purpúricas ou hipercrômicas, únicas ou múltiplas. Surgem entre dois dias e três semanas do início do tratamento, regredindo espontaneamente, sem cicatriz ou sequelas, após uma a quatro semanas da retirada da droga.²⁴⁻²⁸

O diagnóstico diferencial é amplo e inclui: sepse, embolia séptica em doente neutropênico pós-quimioterapia, vasculite, leucemia cutis, reação de hipersensibilidade, urticária, eritema polimorfo e dermatoses neutrofílicas, como síndrome de Sweet e pioderma gangrenoso.^{18,28,29} Devido à apresentação clínica inespecífica e ao grande número de diagnósticos dife-

renciais, a confirmação de HEN deve ser feita pelo exame microscópico. A histopatologia evidencia denso infiltrado neutrofílico, no interior e em torno das glândulas écrinas, com necrose das células do epitélio écrino. O acometimento das glândulas apócrinas tem sido relatado. Ocasionalmente, pode haver siringometaplasia escamosa, hemorragia e edema na derme, espongiose e/ou vacuolização da camada basal da epiderme, necrose de queratinócitos e depósito de mucina no interior e em torno das glândulas écrinas.³⁰ Em doentes com neutropenia grave, o infiltrado neutrofílico pode estar ausente, porém, a necrose do epitélio écrino é característica.³¹ A HEN é uma reação adversa autolimitada. Habitualmente, o processo se resolve em um mês, com a suspensão da quimioterapia, sem tratamento específico. Sessenta por cento dos doentes podem ter recorrência do quadro nos ciclos de quimioterapia subsequentes.²⁴ A eficácia do uso de corticosteroides sistêmicos, dapsona ou anti-inflamatórios não hormonais, de forma profilática ou terapêutica, ainda é questionável.^{32,33}

1.5. Siringometaplasia escamosa écrina

A siringometaplasia escamosa écrina constitui uma reação adversa incomum aos quimioterápicos. Pode, também, estar associada com ulcerações crônicas, tumores cutâneos, exposição a agentes tóxicos e diversos processos inflamatórios. Dessa forma, não é reação histopatológica exclusiva ao uso de quimioterápicos. Como na hidradenite écrina neutrofílica, o mecanismo é desconhecido, podendo decorrer da excreção do quimioterápico pelas glândulas écrinas e de seu efeito tóxico direto sobre o epitélio écrino. Postula-se que a siringometaplasia escamosa écrina represente o final não inflamatório do espectro das reações adversas aos quimioterápicos nas glândulas écrinas.^{1,34}

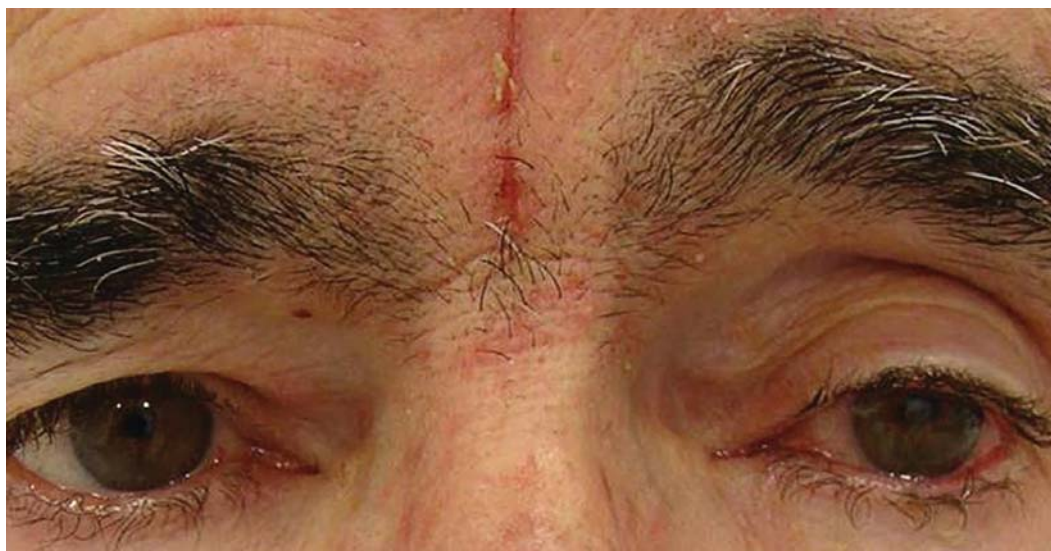

FIGURA 1: Crescimento excessivo e acentuação da curvatura das sobrancelhas e dos cílios em vigência de erlotinibe

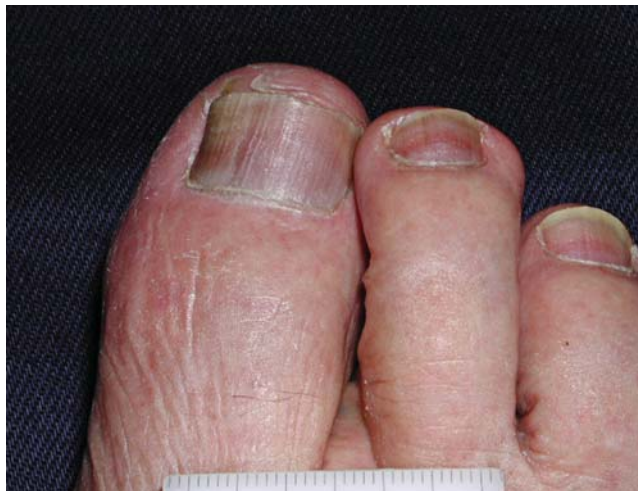

FIGURA 2: Hiperpigmentação ungueal por ciclofosfamida

Tal como a hidradenite écrina neutrofílica, a siringometaplasia escamosa écrina tem apresentação clínica inespecífica, constituída por máculas eritematosas, pápulas e placas papulosas ou vesículas, localizadas ou generalizadas.³⁵ O aparecimento das lesões ocorre entre dois dias e dois meses após o início da quimioterapia e melhora espontaneamente com a suspensão da(s) droga(s) envolvida(s).³⁶ O diagnóstico é histopatológico, caracterizado pela presença de metaplasia escamosa das glândulas écrinas na derme papilar. Pode haver necrose mínima e focal do epitélio da glândula écrina, proliferação fibroblástica e edema do estroma periductal.³⁷ Em oposição à HEN, o infiltrado neutrofílico é mínimo ou ausente. Siringometaplasia écrina escamosa tem sido descrita como achado histológico acidental em outras condições não relacionadas à quimioterapia.³⁸

A siringometaplasia escamosa écrina não parece estar relacionada a um agente quimioterápico especí-

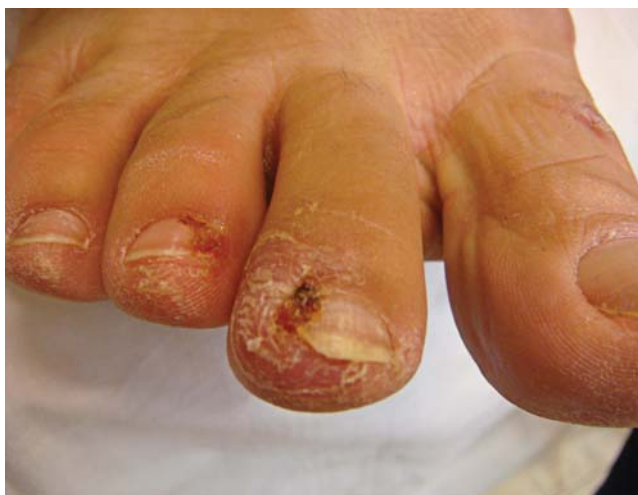

FIGURA 3: Granulomas piogênicos em dobras ungueais de pé após uso de cetuximabe

fico ou à própria neoplasia. Numerosas drogas têm sido relacionadas, como citarabina, mitoxantrona, daunorrubicina, cisplatina, 5-Fluorouracil, doxorrubicina, ciclofosfamida, etoposide, metotrexate, bussulfan, melphalan e carmustina. A siringometaplasia escamosa écrina tem sido observada em associação com a síndrome eritrodisestésica palmoplantar (SEPP), nas reações de memória por radiação e em doentes com transplante de medula óssea que receberam altas doses de quimioterápicos. O processo é, habitualmente, autorresolutivo.^{1,3,7,19}

1.6. Eritema Acral ou Síndrome Eritrodisestésica Palmoplantar (SEPP)

Descrita em 1974, essa condição é conhecida sob várias sinonímias: síndrome de Burgdorf, eritema palmoplantar, síndrome mão-pé e eritema tóxico das palmas e plantas.^{39,40} Ocorre mais frequentemente em doentes tratados com citarabina e fluoropirimidinas, principalmente, a capecitabina, que é a pró-droga oral do 5-FU. Depois da alopecia e da mucosite, é a reação cutânea adversa a quimioterápico mais comum. Essa reação é dose-dependente e pode limitar o emprego do quimioterápico. Outros agentes associados com a SEPP, em menor frequência, são cisplatina, ciclofosfamida, citarabina, doxorrubicina, daunorrubicina, doxifluridina, etoposide, floxuridina, hidroxiureia, mercaptopurina, metotrexate, mitotane, paclitaxel, docetaxel e vinorelbina.^{41,42}

Estima-se que essa reação adversa ocorra entre 6% e 64% dos doentes tratados com diferentes esquemas quimioterápicos. A maioria dos doentes apresenta um pródromo de disestesia, com sensação de “pinicação” ou formigamento nas palmas e plantas. Em poucos dias, a reação progride para uma sensação de dor em queimação, com edema bem delimitado e eritema, com tendência a simetria, por vezes, mais pronunciada nas polpas das falanges distais (Figura 4).⁴³ Em geral, as mãos são mais acometidas do que os pés. Alguns doentes apresentam descamação fina com ou sem eritema.⁴⁴ Tem sido descrita uma variante bolhosa, representando uma forma mais grave da reação, especificamente associada à citarabina ou ao metotrexate (Figura 5).⁴⁵ As lesões se agravam se o tratamento não é interrompido e a dor e edema associados podem causar restrição aos movimentos dos dedos e das atividades habituais diárias. Quando a droga é suspensa, a reação melhora progressivamente em torno de duas semanas.⁴⁶ Em alguns doentes, quando o tratamento antineoplásico é mantido pode se desenvolver queratoderma palmoplantar.⁴⁷ A reação ocorre com maior frequência em doentes que recebem terapia via oral ou infusional contínua com fluoropirimidinas (2% a 18%), em comparação com os que recebem terapia em bolus (0,4% a 3%).⁴⁸

Há diferentes classificações para graduar a gravidade da SEPP, porém as duas mais utilizadas são as da Organização Mundial da Saúde (OMS) e do *National Cancer Institute* (EUA) (Quadro 3).^{48,49,50}

Aventa-se, na patogênese do processo, que o acúmulo local da droga leve à degeneração com necrose das glândulas sudoríparas, pois seus aspectos microscópicos assemelham-se aos da siringometaplasia escamosa écrina e da hidradenite écrina neutrofilica.⁵¹ No diagnóstico diferencial, devem-se considerar: eritema polimorfo, eritromelalgia, siringometaplasia escamosa écrina e hidradenite écrina neutrofilica. O diferencial mais relevante é a doença enxerto versus hospedeiro aguda (GVHD agudo). A diferença fundamental é que o GVHD agudo ocorre em doentes que receberam transplante de medula óssea, e apresenta, frequentemente, envolvimento extracutâneo, com alterações gastrointestinais (dor abdominal e diarreia, elevação das enzimas hepáticas). Nos casos de GVHD agudo sem manifestações extracutâneas, a distinção pode ser difícil,⁵² entretanto, o GVHD agudo apresenta eritema mais difuso e pode formar pápulas, enquanto a SEPP apresenta eritema bem definido com edema. Não há diferenças histopatológicas relevantes entre elas, além do fenômeno de necrose de célula “satélite” em todos os níveis da epiderme (queratinócitos apoptóticos adjacentes a linfócitos) no GVHD agudo e, por vezes, presença de siringometaplasia escamosa na sín-

drome eritrodisestésica palmoplantar.⁵⁰ A distinção entre essas duas entidades é fundamental, pois o uso da ciclosporina é essencial no GVHD agudo, enquanto que, na SEPP, a ciclosporina piora a dor.^{40,53}

Além da redução na dose do agente, aumento do intervalo entre os ciclos da quimioterapia e, em última instância, a retirada da droga, não há terapêutica específica para a SEPP que tenha se provado efetiva em grandes séries de casos. Alguns tratamentos têm sido propostos em pequenas séries de doentes ou em relatos de casos. Devem-se tomar medidas gerais, como redução da dose, retirada da droga ou aumento do intervalo entre os ciclos de quimioterapia, curativos, elevação das extremidades, compressas frias, medicação analgésica e emolientes.⁵⁴ Esfriamento das mãos e dos pés durante o tratamento diminui o aporte sanguíneo nessas áreas e pode atenuar a gravidade da reação. Corticosteroides tópicos potentes têm sido empregados com sucesso variado, quando associados a emolientes. Os corticosteroides sistêmicos são úteis em algumas situações. A piridoxina (vitamina B6) em doses de 200mg a 300 mg/dia pode ser útil para tratamento e prevenção dessa reação, exceto quando for utilizada a citarabina ou a vincristina.^{36,55} Uso de DMSO tópico a 99% aplicado quatro vezes ao dia, durante 14 dias, tem sido relatado como benéfico em casos de SEPP induzida pela doxorubicina peguilada lipossomal.⁵⁶

1.7. Eritema tóxico dos quimioterápicos

As características clínicas do eritema tóxico relacionado aos quimioterápicos são: (1) máculas ou placas eritematosas e/ou edematosas localizadas nas mãos e nos pés, áreas intertriginosas e, com menos frequência, nos cotovelos, joelhos e pavilhões auriculares, surgindo, geralmente, em dois dias a três semanas da administração do quimioterápico; (2) sintomas associados de dor (que pode ser incapacitante), queimação, parestesia, prurido e/ou hipersensibilidade; (3) coloração pálida, petéquias e/ou bolhas estereis, seguidas por erosões, em áreas de intenso eritema; (4) descamação e resolução espontânea sem tratamento específico e (5) possibilidade de recorrência em caso de administração da mesma dose ou de dose superior. Podem ocorrer pápulas isoladas na periferia das placas, além de pápulas e placas no couro cabeludo, na região cervical, no tronco e nas extremidades. Pode-se observar o início das lesões após dois a dez meses. As características histológicas observadas são atipia (células e núcleos com tamanho aumentado e pleomorfismo nuclear), apoptose de queratinócitos, figuras de mitose e configurações mitóticas bizarras (mitoses em estrela), perda da polaridade das células epidérmicas e apoptose dos queratinócitos, degeneração vacuolar da camada basal da epiderme, edema

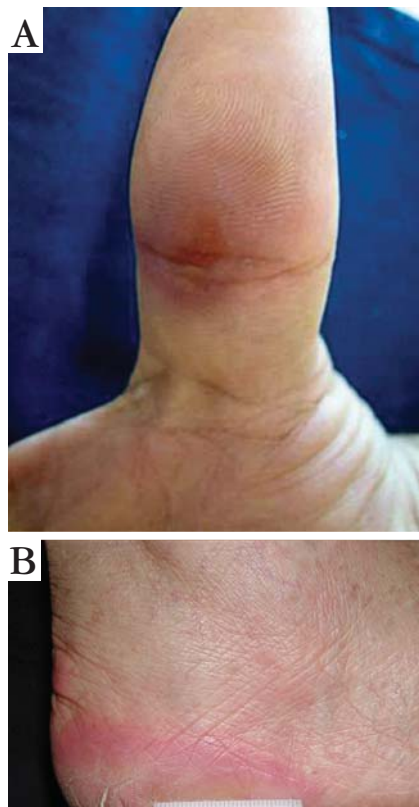


FIGURA 4: Placa eritemato-violácea no 1º quirodáctilo (A) e na face lateral e posterior do pé (B) após o uso de paclitaxel

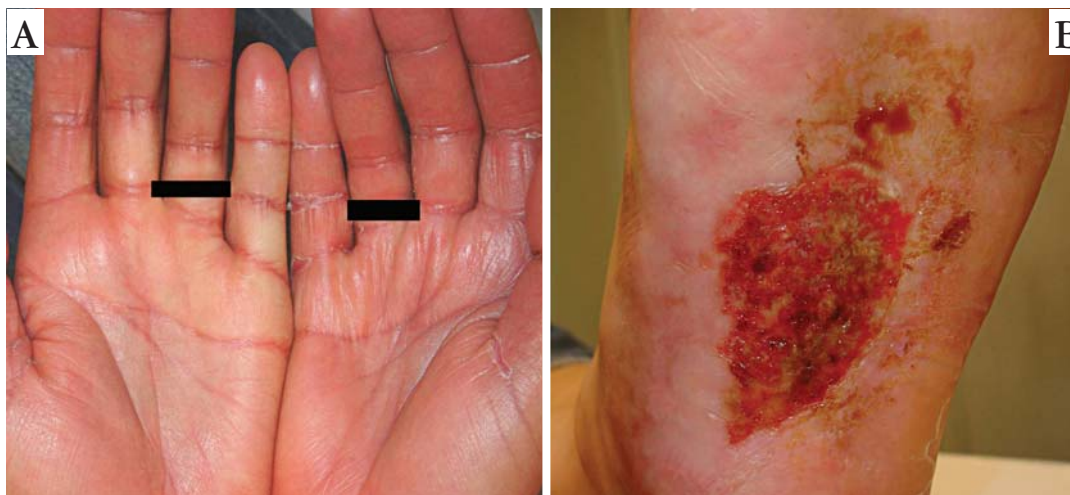

FIGURA 5: Eritema e edema palmar (A) e lesão erodida após ruptura de bolha na região plantar (B), após uso de doxirrubicina

QUADRO 3: Graduação da síndrome eritrodisestésica palmoplantar (SEPP)

| Critérios da OMS e Definição ⁴⁸ | Critérios do National Cancer Institute e Definição ⁴⁹ |
|--|--|
| Grau 1. Disestesia / parestesia, pinicação | Grau 1. Alterações cutâneas ou dermatite sem dor |
| Grau 2. Desconforto em segurar objetos e deambular, eritema ou edema | Grau 2. Alterações cutâneas com dor, sem interferência nas funções |
| Grau 3. Eritema com dor e edema das palmas e plantas e dobras periungueais | Grau 3. Alterações cutâneas com dor e interferência nas funções |
| Grau 4. Descamação, ulceração, bolha e dor intensa | |

dérmico e siringometaplasia escamosa écrica. Além disso, pode ocorrer necrose da epiderme superior, semelhante às alterações observadas na pelagra. Os infiltrados inflamatórios são, geralmente, mínimos, apesar da aparência clínica exuberante. A partir dessas observações, sugeriu-se que o eritema é secundário e resulta do dano aos queratinócitos, levando à liberação de citocinas e vasodilatação.⁵⁷

Entidades como siringometaplasia escamosa écrina, hidradenite écrina neutrofílica, eritema acral e SEPP poderiam, segundo alguns autores, serem agrupadas sob a denominação de eritema tóxico dos quimioterápicos por apresentarem sobreposição de características clínicas e histológicas.

1.8. Erupção Acneiforme

Erupção acneiforme é o efeito adverso mais relacionado com o uso de inibidores do receptor do fator de crescimento epidérmico.¹ Inicia-se, habitualmente, após uma semana do início do uso do inibidor do EGFR como erupção autolimitada, relacionada com a dose, que surge na face, na região central do tórax, no dorso superior e, mais raramente, nos membros. Apresenta-se com pápulas eritematosas foliculares, pústulas com ou sem comedões e descamação da

pele interfolicular (Figura 6).⁵⁸ Observa-se, com frequência, associação com asteatose acral, paroníquia com granuloma piogênico, ulcerações aftosas orais, nasais e alterações dos pelos. Geralmente, as palmas e as plantas são poupadas. Sugerem-se como mecanismos patogênicos: hiperqueratose folicular excessiva, obstrução do óstio, formação de rolha córnea folicular, ruptura da parede glandular e consequente processo inflamatório.⁵⁹ No exame histopatológico, observa-se rolha córnea proeminente, com infundíbulo dilatado, com ou sem foliculite neutrofílica. Existe correlação positiva entre a gravidade da erupção com a resposta tumoral e sobrevida.⁵⁹ Destaca-se a necessidade de atenção quanto à erupção para melhorar a aderência ao tratamento antineoplásico. O uso de agentes antiacneicos tópicos e tetraciclina orais melhora o quadro.⁵⁶ Emolientes tópicos estão indicados para o tratamento da xerose.^{59,60}

2. Alterações das mucosas

2.1. Estomatite

A mucosite oral é a principal reação limitante da dose de grande parte dos quimioterápicos. Cerca de 40% dos doentes em tratamento apresentam algum tipo de complicação oral. Essas complicações, em

geral, estão associadas a drogas que afetam a síntese do DNA, sendo que os principais causadores são os antimetabólicos e os antibióticos antitumorais. As drogas mais relacionadas à estomatite são: bleomicina, dactinomicina, metotrexate, topotecano, fluorouracil e metotrexate. Curiosamente, a estomatite ocasionada pelo 5-Fluorouracil se relaciona com a administração infusional contínua ou com o uso de sua pró-droga oral, a capecitabina, e é muito menos observada quando o 5-Fluorouracil é administrado em bolus. O principal mecanismo é a toxicidade direta da droga, porém, secundariamente, pode resultar de efeitos indiretos da droga na medula óssea. Em pacientes portadores de tumores de cabeça e pescoço, o emprego de cisplatina durante a radioterapia atua como um potente radiosensibilizador. Nesses casos, há aumento das taxas de controle tumoral à custa de maior gravidade da estomatite, decorrentes de um incremento no efeito direto da radioterapia.⁶¹⁻⁶³

Uma vez que as células do epitélio oral têm alto índice mitótico (com renovação a cada sete a 14 dias), tornam-se susceptíveis aos efeitos tóxicos das drogas quimioterápicas. Além disso, ocorre atrofia da mucosa oral, o que determina odinofagia, queimação, xerostomia e ulcerações mucosas. As ulcerações, no início, podem ser focais e, depois, difusas e confluentes, com vesículas e bolhas ocasionais. Tais alterações são mais comuns na mucosa não queratinizada e surgem cerca de quatro a sete dias após o início do uso da droga. Ocorre resolução das lesões após a parada do tratamento, geralmente, em três a quatro semanas.⁶⁴

Pode ocorrer hemorragia espontânea ou induzida, principalmente, gengival, quando a contagem das plaquetas fica abaixo de $10.000/\text{mm}^3$. Os doentes com maior risco de estomatite são os que apresentam neoplasias hematológicas, doentes menores de 20 anos (alta atividade mitótica do epitélio), doentes com doença oral preexistente e higiene oral precária. Medidas preventivas incluem manutenção adequada da higiene oral por meio de lavagens com água, solução salina, bicarbonato de sódio ou peróxido de hidrogênio. O uso de água fria para prevenir a mucosite induzida por fluorouracil e melphalan

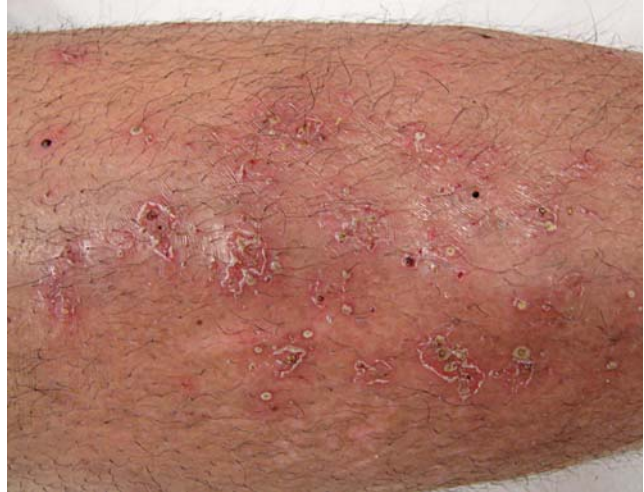

FIGURA 6: Múltiplas pústulas foliculares e descamação interfolicular na face anterior da perna após uso de erlotinibe

em altas doses parece ser útil. Outros procedimentos clínicos alternativos, ainda não comprovados totalmente, consistem na utilização de gluconato de clorexidina, betacaroteno, sucralfato ou cloridrato de benzidamina.^{65,66}

O tratamento é essencialmente de suporte, com cuidados orais, aplicando-se agentes como hidróxido de magnésio ou alumínio e vitamina E. Além disso, medicamentos para alívio da dor, como paracetamol, e opioides, como codeína e morfina, podem ser necessários quando o uso de anestésicos tópicos como a benzocaína e a lidocaína não se mostram eficazes. Complicações adicionais ocorrem devido a infecções secundárias bacterianas, virais ou fúngicas, que podem se tornar sistêmicas.^{67,68}

A palifermina, quando utilizada profilaticamente, mostrou reduzir a ocorrência e a duração da estomatite grave em pacientes com tumores hematológicos e submetidos a transplante de medula óssea. É um fator recombinante humano do crescimento de queratinócitos e fornece proteção a diversos tecidos epiteliais, atuando não apenas na estomatite, mas também na mucosite em geral. Um possível efeito estimulador tumoral ainda limita seu uso em pacientes portadores de tumores epiteliais.^{69,70} □

REFERÊNCIAS

1. Heidary N, Naik H, Burgin S. Chemotherapeutic agents and the skin: an update. *J Am Acad Dermatol.* 2008;58:545-70.
2. Susser WS, Whitaker-Worth DL, Grant-Kels JM. Mucocutaneous reactions to chemotherapy. *J Am Acad Dermatol.* 1999;40:367-98.
3. Remlinger KA. Cutaneous reactions to chemotherapy drugs: the art of consultation. *Arch Dermatol.* 2003;139:77-81.
4. Silveiras MRC, Abbade LPF, Lavezzo M, Gonçalves TM, Abbade JF. Reações cutâneas desencadeadas por drogas. *An Bras Dermatol.* 2008;83:227-32.
5. Hussein AM. Chemotherapy-induced alopecia: new developments. *South Med J.* 1993;86:489-96.
6. Weiss RB, Baker JR Jr. Hypersensitivity reactions from antineoplastic agents. *Cancer Metastasis Rev.* 1987;6:413-32.
7. Alley E, Green R, Schuchter L. Cutaneous Toxicities of Cancer Therapy. *Curr Opin Oncol.* 2002;14:212-6.
8. Duvic M, Lemak NA, Valero V, Hymes SR, Farmer KL, Hortobagyi GN, et al. A randomized trial of minoxidil in chemotherapy-induced alopecia. *J Am Acad Dermatol.* 1996;35:74-8.
9. Galimont-Collen AF, Vos LE, Lavrijsen AP, Ouwerkerk J, Gelderblom H. Classification and management of skin, hair, nail and mucosal side-effects of epidermal growth factor receptor (EGFR) inhibitors. *Eur J Cancer.* 2007;43:845-51.
10. Schneider MR, Werner S, Paus R, Wolf E. Beyond wavy hairs: the epidermal growth factor receptor and its ligands in skin biology and pathology. *Am J Pathol.* 2008;173:14-24.
11. Bouche O, Brixi-Benmansour H, Bertin A, Perceau G, Lagarde S. Trichomegaly of the eyelashes following treatment with cetuximab. *Ann Oncol.* 2005;16:1711-2.
12. Pascual JC, Banuls J, Belinchon I, Blanes M, Massuti B. Trichomegaly following treatment with gefitinib (ZD1839). *Br J Dermatol.* 2004;151:1111-2.
13. Piraccini BM, Iorizzo M. Drug reactions affecting the nail unit: diagnosis and management. *Dermatol Clin.* 2007;25:215-21.
14. Wyatt AJ, Leonard GD, Sachs DL. Cutaneous reactions to chemotherapy and their management. *Am J Clin Dermatol.* 2006;7:45-63.
15. Piraccini BM, Iorizzo M, Antonucci A, Tosti A. Drug-induced nail abnormalities. *Expert Opin Drug Saf.* 2004;3:57-65.
16. Chapman S, Cohen PR. Transverse leukonychia in patients receiving cancer chemotherapy. *South Med J.* 1997;90:395-8.
17. Pratt CB, Skanks EC. Hyperpigmentation of nails from doxorubicin. *JAMA.* 1974;228:460.
18. Shah PC, Rao KR, Patel AR. Cyclophosphamide induced nail pigmentation. *Br J Dermatol.* 1978;98:675-80.
19. Koppel RA, Boh EE. Cutaneous reactions to chemotherapeutic agents. *Am J Med Sci.* 2001;321:327-35.
20. Llombart-Cussac A, Pivot X, Spielmann M. Docetaxel chemotherapy induces transverse superficial loss of the nail plate. *Arch Dermatol.* 1997;133:1466-7.
21. Makris A, Mortimer P, Powles TJ. Chemotherapy induced onycholysis. *Eur J Cancer.* 1996;32A:374-5.
22. Hussain S, Anderson DN, Salvatti ME, Adamson B, McManus M, Braverman AS. Onycholysis as a complication of systemic chemotherapy: a report of five cases associated with prolonged weekly paclitaxel therapy and review of the literature. *Cancer.* 2000;88:2367-71.
23. Gómez Vázquez M, Peteiro C, Toribio J. Neutrophilic eccrine hidradenitis heralding the onset of chronic myelogenous leukaemia. *J Eur Acad Dermatol Venereol.* 2003;17:328-30.
24. Brehler R, Reimann S, Bonsmann G, Metze D. Neutrophilic hidradenitis induced by chemotherapy involves eccrine and apocrine glands. *Am J Dermatopathol.* 1997;19:73-8.
25. Oono T, Matsuura H, Morizane S, Yamasaki O, Iwatsuki K. A case of infectious eccrine hidradenitis. *J Dermatol.* 2006;33:142-5.
26. Antonovich DD, Berke A, Grant-Kels JM, Fung M. Infectious eccrine hidradenitis caused by *Nocardia*. *J Am Acad Dermatol.* 2004;50:315-18.
27. Morice A, Penven K, Comoz F, Cribier B, Domp Martin A, Leroy D. Neutrophilic eccrine hidradenitis in a healthy patient. *Ann Dermatol Venereol.* 2005;132:686-8.
28. Bernstein EF, Spienvogel RL, Topolsky DL. Recurrent neutrophilic eccrine hidradenitis. *Br J Dermatol.* 1992;127:529-33.
29. Wenzel FG, Horn TD. Nonneoplastic disorders of the eccrine glands. *J Am Acad Dermatol.* 1998;38:1-17.
30. Shih IH, Huang YH, Yang CH, Yang LC, Hong HS. Childhood neutrophilic eccrine hidradenitis: a clinicopathologic and immunohistochemical study of 10 patients. *J Am Acad Dermatol.* 2005;52:963-6.
31. Keane FM, Munn SE, Buckley DA, Hopster D, Mufti GJ, du Vivier AW. Neutrophilic eccrine hidradenitis in two neutropaenic patients. *Clin Exp Dermatol.* 2001;26:162-5.
32. Belot V, Perrinaud A, Corven C, de Muret A, Lorette G, Machet L. Adult idiopathic neutrophilic eccrine hidradenitis treated with colchicine. *Presse Med.* 2006;35:1475-8.
33. Shear NH, Knowles SR, Shapiro L, Poldre P. Dapsone in prevention of recurrent neutrophilic eccrine hidradenitis. *J Am Acad Dermatol.* 1996;35:819-22.
34. Valks R, Fraga J, Porrás-Luque J, Figueroa A, García-Diéz A, Fernández-Herrera J. Chemotherapy-induced eccrine squamous syringometaplasia. *Arch Dermatol.* 1997;133:873-8.
35. Hurt MA, Halvorson RD, Petr FC Jr, Cooper JT Jr, Friedman DJ. Eccrine squamous syringometaplasia. A cutaneous sweat gland reaction in the histologic spectrum of 'chemotherapy-associated eccrine hidradenitis' and 'neutrophilic eccrine hidradenitis'. *Arch Dermatol.* 1990;126:73-7.
36. Tsuboi H, Yonemoto K, Katsuoaka K. A case of bleomycin-induced acral erythema (AE) with eccrine squamous syringometaplasia (ESS) and summary of reports of AE with ESS in the literature. *J Dermatol.* 2005;32:921-5.
37. García-Navarro X, Puig L, Fernández-Figueras MT, Alomar A. Eccrine squamous syringometaplasia secondary to pegylated liposomal doxorubicin. *Arch Dermatol.* 2008;144:1402-3.
38. Baysse L, Boralevi F, Lepreux S, Boyer A, Morel C, Léauté-Labrèze C, Taïeb A. Eccrine squamous syringometaplasia and cytomegalovirus infection. *Rev Med Interne.* 2003;24:394-8.
39. Chu CY, Yang CH, Yang CY, Hsiao GH, Chiu HC. Fixed erythrodysaesthesia plaque due to intravenous injection of docetaxel. *Br J Dermatol.* 2000;142:808-11.
40. Eich D, Scharffetter-Kochanek K, Eich HT, Tantscheva-

- Poor I, Krieg T. Acral erythrodysesthesia syndrome caused by intravenous infusion of docetaxel in breast cancer. *Am J Clin Oncol*. 2002;25:599-602.
41. Demirçay Z, Gürbüz O, Alpdogan TB, Yücelten D, Alpdoğan O, Kurtkaya O, et al. Chemotherapy-induced acral erythema in leukemic patients: a report of 15 cases. *Int J Dermatol*. 1997;36:593-8.
 42. Baack BR, Burgdorf WHC. Chemotherapy-induced acral erythema. *J Am Acad Dermatol*. 1991;24:457-61.
 43. Narasimhan P, Narasimhan S, Hitti IF, Rachita M. Serious hand-and-foot syndrome in black patients treated with capecitabine: report of 3 cases and review of the literature. *Cutis*. 2004;73:101-6.
 44. Webster-Gandy JD, How C, Harrold K. Palmar-plantar erythrodysesthesia (PPE): a literature review with commentary on experience in a cancer centre. *Eur J Oncol Nurs*. 2007;11:238-46.
 45. Hellier I, Bessis D, Sotto A, Margueritte G, Guilhou JJ. High-dose methotrexate-induced bullous variant of acral erythema. *Arch Dermatol*. 1996;132:590-1.
 46. Guenova E, Weber HO, Voykov B, Metzler G, Mitev V, Berneburg M, et al. Palmar-plantar erythrodysesthesia secondary to sunitinib treatment resulting in necrotic foot syndrome aggravated by background diabetic vascular disease. *Arch Dermatol*. 2008;144:1081-2.
 47. Vargas-Díez E, Abajo P, Fraga J, Fernández-Herrera J, García-Díez A. Chemotherapy-induced acral erythema. *Acta Derm Venereol*. 1999;79:173-5.
 48. Hoff PM, Valero V, Ibrahim N, Willey J, Hortobagyi GN. Hand-foot syndrome following prolonged infusion of high doses of vinorelbine. *Cancer*. 1998;82:965-9.
 49. Webster-Gandy JD, How C, Harrold K. Palmar-plantar erythrodysesthesia (PPE): a literature review with commentary on experience in a cancer centre. *Eur J Oncol Nurs*. 2007;11:238-46.
 50. Nagore E, Insa A, Sanmartín O. Antineoplastic therapy-induced palmar plantar erythrodysesthesia ('hand-foot') syndrome. Incidence, recognition and management. *Am J Clin Dermatol*. 2000;1:225-34.
 51. Wilkes GM, Doyle D. Palmar-plantar erythrodysesthesia. *Clin J Oncol Nurs*. 2005;9:103-6.
 52. Reynaert H, De Coninck A, Neven AM, Van Camp B, Schots R. Chemotherapy-induced acral erythema and acute graft-versus-host disease after allogeneic bone marrow transplantation. *Bone Marrow Transplant*. 1992;10:185-7.
 53. Ruiz-Genao DP, GF-Villalta MJ, Peñas PF, Fraga J, García-Díez A, Fernández-Herrera J. Pustular acral erythema in a patient with acute graft-versus-host disease. *J Eur Acad Dermatol Venereol*. 2003;17:550-3.
 54. Katoh M, Kadota M, Nishimura Y. A case of docetaxel-induced erythrodysesthesia. *J Dermatol*. 2004;31:403-6.
 55. Vail DM, Chun R, Thamm DH, Garrett LD, Cooley AJ, Obradovich JE. Efficacy of pyridoxine to ameliorate the cutaneous toxicity associated with doxorubicin containing pegylated (stealth) liposomes: a randomized, double-blind clinical trial using a canine model. *Clin Cancer Res*. 1998;4:1567-71.
 56. Nagore E, Insa A, Sanmartín O. Antineoplastic therapy-induced palmar plantar erythrodysesthesia ('hand-foot') syndrome. Incidence, recognition and management. *Am J Clin Dermatol*. 2000;1:225-34.
 57. Bologna JL, Cooper DL, Glusac EJ. Toxic erythema of chemotherapy: a useful clinical term. *J Am Acad Dermatol*. 2008;59:524-9.
 58. Duvic M. EGFR inhibitor-associated acneiform folliculitis: assessment and management. *Am J Clin Dermatol*. 2008;9:285-94.
 59. Bianchini D, Jayanth A, Chua YJ, Cunningham D. Epidermal growth factor receptor inhibitor-related skin toxicity: mechanisms, treatment, and its potential role as a predictive marker. *Clin Colorectal Cancer*. 2008;7:33-43.
 60. Busam KJ, Capodiecici P, Motzer R, Kiehn T, Phelan D, Halpern AC. Cutaneous side-effects in cancer patients treated with the antiepidermal growth factor receptor antibody C225. *Br J Dermatol*. 2001;144:1169-76.
 61. Segaert S, Tabernero J, Chosidow O, Dirschka T, Elsnér J, Mancini L, et al. The management of skin reactions in cancer patients receiving epidermal growth factor receptor targeted therapies. *J Dtsch Dermatol Ges*. 2005;3:599-606.
 62. McGowan D. Chemotherapy-induced oral dysfunction: a literature review. *Br J Nurs*. 2008;17:1422-6.
 63. Epstein JB, Schubert MM. Oropharyngeal mucositis in cancer therapy. Review of pathogenesis, diagnosis, and management. *Oncology*. 2003;17:1767-79.
 64. Demarosi F, Bez C, Carrassi A. Prevention and treatment of chemo- and radiotherapy-induced oral mucositis. *Minerva Stomatol*. 2002;51:173-86.
 65. Saadeh CE. Chemotherapy- and radiotherapy-induced oral mucositis: review of preventive strategies and treatment. *Pharmacotherapy*. 2005;25:540-54.
 66. Keefe DM, Schubert MM, Elting LS, Sonis ST, Epstein JB, Raber-Durlacher JE, et al. Updated clinical practice guidelines for the prevention and treatment of mucositis. *Cancer*. 2007;109:820-31.
 67. Worthington HV, Clarkson JE, Eden OB. Interventions for preventing oral mucositis for patients with cancer receiving treatment. *Cochrane Database Syst Rev*. 2007;4:CD000978.
 68. Sutherland S. Several therapies may prevent or reduce the severity of oral mucositis associated with cancer treatment. *Evid Based Dent*. 2006;7:104-5.
 69. Beaven AW, Shea TC. Palifermin: a keratinocyte growth factor that reduces oral mucositis after stem cell transplant for haematological malignancies. *Expert Opin Pharmacother*. 2006;7:2287-99.
 70. Blijlevens N, Sonis S. Palifermin (recombinant keratinocyte growth factor-1): a pleiotropic growth factor with multiple biological activities in preventing chemotherapy- and radiotherapy-induced mucositis. *Ann Oncol*. 2007;18:817-26.

ENDEREÇO PARA CORRESPONDÊNCIA / MAILING ADDRESS:

Hebert Roberto Clivati Brandt

Av. Doutor Enéas Carvalho de Aguiar, 255 - 3º andar
 Divisão de Clínica Dermatológica - ICHC
 05403 000 São Paulo - SP, Brasil
 Tel./Fax: +55 11 3069 8002 +55 11 3088 9145
 E-mail: hebertbrandt@gmail.com

Como citar este artigo/How to cite this article: Sanches JA Jr, Brandt HRC, Moure EMD, Pereira GLS, Criado PR. Reações tegumentares adversas relacionadas aos agentes antineoplásicos - Parte I. *An Bras Dermatol*. 2010;85(4):425-37.

QUESTÕES

- 1) Assinale a alternativa incorreta:
 - a) A pele e as mucosas são tecidos de rápida proliferação celular, sendo susceptíveis à ação adversa dos agentes antineoplásicos.
 - b) Agentes antineoplásicos são definidos como substâncias que inibem ou impedem a proliferação de neoplasias.
 - c) As reações aos quimioterápicos podem ser representadas por lesões inespecíficas ou como lesões cutâneas distintas.
 - d) A identificação do padrão de reação relacionado com a droga desencadeante é de pouca importância, visto que o tratamento sempre implica a suspensão da droga utilizada.
- 2) Em relação à toxicidade resultante dos agentes antineoplásicos:
 - a) A maioria das reações é reversível com a redução das doses ou com o aumento dos intervalos entre estas.
 - b) As reações tóxicas raramente podem ser tratadas ou prevenidas.
 - c) Medicamentos administrados após tratamento antineoplásico podem prevenir reações de hipersensibilidade.
 - d) As reações dermatológicas aos inibidores do receptor do fator de crescimento epidérmico sempre são efeitos indesejáveis e não apresentam relação com eficácia antitumoral.
- 3) São efeitos adversos relacionados aos agentes antineoplásicos, exceto:
 - a) Hidradenite écrina neutrofílica
 - b) Siringometaplasia escamosa
 - c) Doença do enxerto versus hospedeiro
 - d) Inflamação das queratoses preexistentes
- 4) Em relação à alopecia, que é a manifestação adversa cutânea mais comum do tratamento quimioterápico:
 - a) Sempre ocorre eflúvio anágeno.
 - b) Sempre ocorre eflúvio telógeno.
 - c) O eflúvio anágeno é dose-dependente e reversível.
 - d) O minoxidil tópico é efetivo na prevenção da alopecia induzida por quimioterápicos, devendo ser utilizado como rotina.
- 5) São drogas que podem levar à alopecia completa:
 - a) Doxorubicina e bleomicina.
 - b) Fluorouracil e melphalan.
 - c) Gencitabina e metotrexate.
 - d) Etoposídeo e ifosfamida.
- 6) São alterações no aparato ungueal relacionadas aos agentes antineoplásicos, exceto:
 - a) Diminuição da velocidade de crescimento das unhas.
 - b) Onicólise com abscessos assépticos subungueais.
 - c) Granulomas piogênicos das dobras periungueais.
 - d) Onicogribose.
- 7) São drogas que causam hiperpigmentação ungueal, exceto:
 - a) Ciclofosfamida e hidroxiureia.
 - b) 5-Fluorouracil e ciclofosfamida.
 - c) Doxorubicina e daunorubicina.
 - d) Gefitinibe e erlotinibe.
- 8) Onicólise dolorosa e abscessos subungueais são complicações decorrentes do uso de:
 - a) Docetaxel e paclitaxel.
 - b) Doxorubicina e ciclofosfamida.
 - c) Paclitaxel e gefitinibe.
 - d) Doxorubicina e 5-Fluorouracil.
- 9) Quanto a abscessos subungueais nos pacientes em uso de quimioterápicos:
 - a) Devem ser submetidos a drenagem cirúrgica assim que surgem, pois representam foco infeccioso.
 - b) Será preciso considerar drenagem cirúrgica quando mais de 50% do leito estiverem comprometidos.
 - c) Antibióticos não são recomendados, devido à interação com os agentes antineoplásicos.
 - d) Interrupção temporária do tratamento, espaçamento entre os ciclos e redução da dose não devem ser considerados, pois o tratamento da neoplasia não pode sofrer alterações na programação.
- 10) Sobre a hidradenite écrina neutrofílica:
 - a) Ocorre somente quando a citarabina é utilizada.
 - b) O mecanismo pode ser explicado como sendo decorrente de reação de hipersensibilidade.
 - c) Sempre ocorre nas extremidades, especialmente, palmas e plantas.
 - d) Surge entre dois dias e três semanas do início do tratamento.
- 11) Em relação à siringometaplasia escamosa écrina:
 - a) É uma reação adversa frequente que decorre do uso dos quimioterápicos.
 - b) As lesões surgem três a seis meses após o início da quimioterapia.
 - c) A apresentação clínica é variada, sendo constituída por máculas eritematosas, pápulas e placas papulosas ou vesículas, localizadas ou generalizadas.
 - d) O tratamento é com altas doses de corticosteroides, com rápido desaparecimento das lesões.

- 12) A histopatologia da siringometaplasia escamosa écrina apresenta alterações histopatológicas características. Não faz parte destas:
- Metaplasia escamosa das glândulas écrinas na derme papilar.
 - Necrose mínima e focal do epitélio da glândula écrina.
 - Proliferação fibroblástica e edema do estroma periductal.
 - Infiltrado neutrofílico intenso na derme papilar.
- 13) São considerados critérios na graduação da síndrome eritrodisestésica palmoplantar, exceto:
- Disestesia / parestesia.
 - Lesões eritematosas / edema.
 - Lesões liquenóides / esclerodérmicas.
 - Bolhas / ulcerações.
- 14) Em relação à síndrome eritrodisestésica palmoplantar, pode-se afirmar:
- Ocorre mais frequentemente em doentes tratados com inibidores do receptor do fator de crescimento epidérmico.
 - É a mais comum reação cutânea adversa a quimioterápico.
 - Pode haver pródrómo de disestesia nas palmas e plantas, evoluindo para sensação de dor em queimação, com edema delimitado e eritema.
 - Ocorre em menos de 1% dos doentes tratados.
- 15) São sinais e sintomas relacionados à síndrome eritrodisestésica palmoplantar, exceto:
- Os pés são, geralmente, mais acometidos do que as mãos.
 - O eritema é simétrico e, por vezes, mais pronunciado sobre as polpas das falanges distais.
 - Pode haver descamação fina com ou sem eritema.
 - Existe uma variante bolhosa, mais grave, associada à citarabina ou ao metotrexate.
- 16) Assinale a alternativa correta:
- Os diagnósticos diferenciais da síndrome eritrodisestésica palmoplantar são: eritema polimorfo, eritromelalgia, siringometaplasia escamosa écrina, hidradenite écrina neutrofílica e doença enxerto versus hospedeiro aguda.
 - A siringometaplasia escamosa écrina não ocorre em associação com a síndrome eritrodisestésica palmoplantar.
 - A vitamina C pode ser útil para tratamento e prevenção da síndrome eritrodisestésica palmoplantar.
 - A tricomegalia e o anelamento dos cabelos ocorrem com o uso dos agentes alquilantes.
- 17) Assinale a alternativa incorreta:
- No exame histopatológico da erupção acneiforme, observa-se rolha córnea proeminente, com infundíbulo dilatado, com ou sem foliculite neutrofílica.
 - Erupção acneiforme é o efeito adverso mais relacionado com o uso de inibidores do receptor do fator de crescimento epidérmico.
 - Existe correlação positiva entre o uso de inibidores do receptor do fator de crescimento epidérmico e a gravidade da erupção com a resposta tumoral e sobrevida.
 - Lesões ulceradas nos membros inferiores são associadas às do receptor do fator de crescimento epidérmico.
- 18) Quanto às mucosites orais relacionadas aos quimioterápicos, assinale a alternativa incorreta:
- A mucosite oral é a principal reação limitante da dose de grande parte dos quimioterápicos.
 - Cerca de 90% dos doentes em tratamento apresentam algum tipo de complicação oral.
 - Em pacientes portadores de tumores de cabeça e pescoço, o emprego de cisplatina durante a radioterapia atua como um potente radiosensibilizador.
 - A estomatite ocasionada pelo 5-Fluorouracil se relaciona com a administração infusional contínua ou com o uso de sua pró-droga oral, a capecitabina, e é muito menos observada quando o 5-Fluorouracil é administrado em bolus.
- 19) Assinale a afirmativa correta:
- As células do epitélio oral têm alto índice mitótico, com renovação a cada três dias.
 - As ulcerações orais decorrentes do uso de antineoplásicos sempre são difusas e confluentes, com vesículas e bolhas, na maioria dos casos.
 - Ocorre resolução das lesões de mucosite oral nos primeiros três dias após a parada do tratamento.
 - Os doentes com maior risco de estomatite são os que apresentam neoplasias hematológicas, têm menos de 20 anos, têm doença oral preexistente e higiene oral precária.

- 20) Sobre o tratamento das mucosites orais induzidas por quimioterápicos, é incorreto afirmar:
- a) Medidas preventivas incluem manutenção adequada da higiene oral por meio de lavagens com água, solução salina, bicarbonato de sódio ou peróxido de hidrogênio.
 - b) O uso de água fria para prevenir a mucosite induzida por fluorouracil e melphalan em altas doses parece ser útil.
 - c) Gluconato de clorexidina, betacaroteno, sucralfato ou cloridrato de benzidamina possuem eficácia comprovada no tratamento das mucosites.
 - d) A palifermina mostrou reduzir a ocorrência e duração da estomatite grave em pacientes com tumores hematológicos e submetidos a transplante de medula óssea.

Gabarito

Úlcera de Buruli.

2010;85(3): 281-301

| | |
|-------|-------|
| 1. C | 11. D |
| 2. A | 12. C |
| 3. C | 13. A |
| 4. C | 14. B |
| 5. C | 15. D |
| 6. D | 16. C |
| 7. B | 17. A |
| 8. D | 18. B |
| 9. A | 19. D |
| 10. A | 20. B |

AVISO

Caros associados, para responder ao questionário de EMC-D, por favor, acessem ao site dos Anais Brasileiros de Dermatologia. O prazo para responder é de 30 dias a partir da publicação online no link a seguir, www.anaisdedermatologia.org.br