

Angioceratoma da vulva ^{*}

Angiokeratoma of the vulva

Leticia Fogagnolo ¹Maria Letícia Cintra ²Paulo Eduardo Neves Ferreira Velho ³

Resumo: Os angioceratomas são tumores benignos caracterizados por ectasia dos vasos sanguíneos da derme papilar associada à acantose e hiperqueratose da epiderme. Ao exame dermatológico, os angioceratomas de Fordyce caracterizam-se por lesões papulo-ceratóticas de coloração eritemato-violácea. São mais comuns no escroto, sendo raramente relatada a localização vulvar. A histopatologia é particularmente importante para diferenciá-los de outros tumores benignos e malignos. O artigo relata o caso de uma mulher negra de meia idade com história de obstipação intestinal, varizes de membros inferiores e cesárea há 20 anos que apresentava múltiplos angioceratomas vulvares há três meses.

Palavras-chave: Hemangioma; Neoplasias cutâneas; Vasos sanguíneos

Abstract: Angiokeratomas are benign tumors characterized by ectasia of blood vessels in the papillary dermis associated with acanthosis and hyperkeratosis of the epidermis. Dermatological examination of angiokeratomas of Fordyce is characterized by papular keratotic lesions of erythematous-violet color. They are more common in the scrotum, and vulvar involvement is rarely reported. Histopathology is particularly important to distinguish them from other benign and malignant tumors. The article reports the case of a middle-aged black woman with a history of chronic constipation, varicose veins of the lower limbs and cesarean section performed 20 years ago who had had multiple vulvar angiokeratomas for three months.

Keywords: Blood vessels; Hemangioma; Skin neoplasms

INTRODUÇÃO

Os angioceratomas são tumores benignos caracterizados por numerosos vasos ectasiados na derme superficial com hiperplasia epidérmica e hiperqueratose.¹ São classificados em formas disseminadas – angioceratoma corporal difuso de Fabry – e formas localizadas, que incluem o angioceratoma do escroto, pênis e vulva (angioceratoma de Fordyce), o angioceratoma circunscrito e o angioceratoma de Mibelli.^{2,3,4} Os angioceratomas escrotais são comuns, e sua incidência aumenta com a idade. Já a ocorrência vulvar é infrequente, pelo que, nessa localização, a lesão é facilmente confundida com outras condições benignas e malignas, como condiloma, verruga vulgar, melanoma e granuloma piogênico.^{3,5,6} O artigo relata o caso de uma mulher negra de meia idade com múltiplos angioceratomas vulvares, histórico de cirurgias ginecológicas prévias e varizes de membros inferiores.

RELATO DO CASO

Mulher negra, de 46 anos, queixava-se de lesões vulvares papulosas, pouco e esporadicamente pruriginosas, que sangravam a traumatismos com a vestimenta, de três meses de evolução.

Queixava-se também de constipação intestinal e dor abdominal em cólica, esporádica. Negava varizes hemorroidárias. Relatava, como história pregressa, três gestações, a última há 20 anos, com dois partos – o primeiro normal e o último por cesárea – e um aborto. Também referia conização do colo uterino por lesão associada ao HPV havia cinco anos.

Ao exame apresentava, nos grandes e pequenos lábios, lesões papulosas e angiomasas, algumas com evidente hiperqueratose na superfície (Figura 1). Não apresentava sobrepeso, mas foram observadas microvarizes nos membros inferiores. A maior lesão vulvar, à esquerda, media 0,4 cm de diâmetro e foi

Recebido em 09.01.2010.

Aprovado pelo Conselho Consultivo e aceito para publicação em 27.01.2010.

^{*} Trabalho realizado no Serviço de Dermatologia da Faculdade de Ciências Médicas da Universidade Estadual de Campinas (Unicamp) – Campinas (SP), Brasil.

Conflito de interesse: Nenhum / *Conflict of interest: None*

Suporte financeiro: Nenhum / *Financial funding: None*

¹ Mestranda do Departamento de Anatomia Patológica da FCM / Unicamp – Campinas (SP), Brasil.

² Livre Docente do Departamento de Anatomia Patológica da Faculdade de Ciências Médicas da Universidade Estadual de Campinas (Unicamp) – Campinas (SP), Brasil.

³ Professor Doutor; coordenador da Disciplina de Dermatologia do Departamento de Clínica Médica da Faculdade de Ciências Médicas da Universidade Estadual de Campinas (Unicamp) – Campinas (SP), Brasil.

removida por *shaving*. As menores foram tratadas com ácido tricloroacético a 70%, com involução parcial. Após seis meses, não havia sinais de recidiva da lesão excisada; as demais haviam reduzido de tamanho e não sangravam mais.

No exame anatomopatológico da lesão, observou-se leve hiperqueratose e epiderme hiperplásica, envolvendo vasos sanguíneos fortemente dilatados e, por vezes, com trombos em organização no lume (Figura 2).

DISCUSSÃO

Clinicamente, os angioceratomas vulvares apresentam-se como pápulas ceratóticas de evolução lenta e cuja coloração varia entre o vermelho, o purpurico-azul e o marrom. Medem menos de 10 mm, usualmente entre 2 e 5 mm. As lesões são geralmente unilaterais, múltiplas e assintomáticas, embora prurido, dor, ardor e sangramento sejam queixas relatadas.^{3,5-7} A maioria das pacientes acometidas tem entre 20 e 40 anos de idade.^{3,5} Os achados clínicos, nesta paciente, estão alinhados ao que é descrito, sendo que nela o tempo de aparecimento das lesões era pequeno.

A etiopatogenia relaciona-se ao aumento da pressão venosa local e consequente dilatação vascular subepitelial. O lábio maior é embriologicamente análogo ao escroto, já que ambos derivam da eminência lábio-escrotal.³ Desse modo, os mecanismos atribuídos à ocorrência dos angioceratomas escrotais podem ser extrapolados para os vulvares. A perda da sustentação dos vasos locais, secundária à deficiência congênita do tecido elástico, é um dos fatores relacionados. Fato

interessante, nesse sentido, é que não é descrita predisposição genética ou racial. Também é postulado o papel do aumento da pressão venosa local por malformações venosas, varicocele ou trombose, além da flebectasia secundária a inflamação crônica. A dilatação seria, portanto, induzida pela estase, pressão retrógrada ou injúria venosa.^{5,7} Embora as drenagens venosas do lábio maior e do escroto sejam diferentes, ambos contêm tecido elástico ao redor dos vasos, fibras musculares não estriadas de suporte e estruturas venosas vulneráveis à inflamação e obstrução, com consequente aumento da pressão venosa local.⁵

São fatores de risco para a ocorrência dos angioceratomas vulvares, portanto, sobrepeso, paridade múltipla, hemorroidas, doença inflamatória pélvica, histerectomia prévia, veias varicosas e varicosidade vulvar.^{3,5,7} A paciente do presente artigo apresentava como únicos fatores de risco identificáveis a presença de varizes dos membros inferiores e a obstipação intestinal (ainda que não apresentasse hemorroidas), bem como histórico de cesárea e de cirurgia ginecológica (conização) prévias.

A dermatoscopia pode ser um recurso de grande valor para o diagnóstico, como documentado por Zaballos *et al.*, 2007, em um estudo multicêntrico realizado em oito hospitais de cinco diferentes países. Nesse estudo foram avaliados 32 pacientes com angioceratomas solitários e os achados dermatoscópicos foram comparados aos encontrados em outras dermatoses.⁸

A biópsia da lesão pode ser essencial para a confirmação diagnóstica, pois clinicamente pode assemelhar-se a melanoma, carcinoma basocelular,

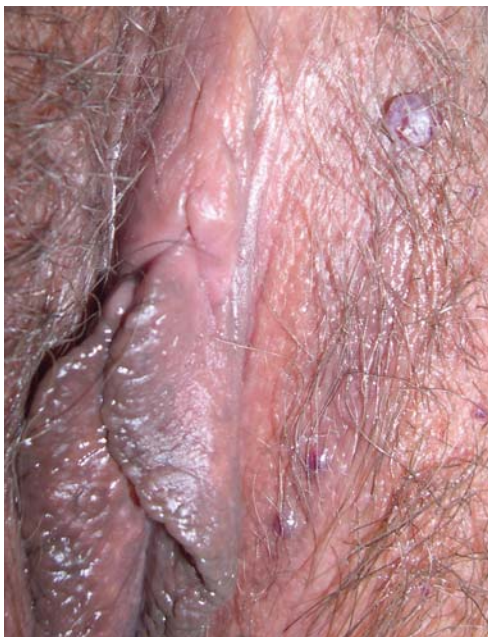

FIGURA 1: Angioqueratomas de Fordyce: lesões papulo-angiomatosas e no grande lábio esquerdo. Na lesão maior observa-se hiperqueratose

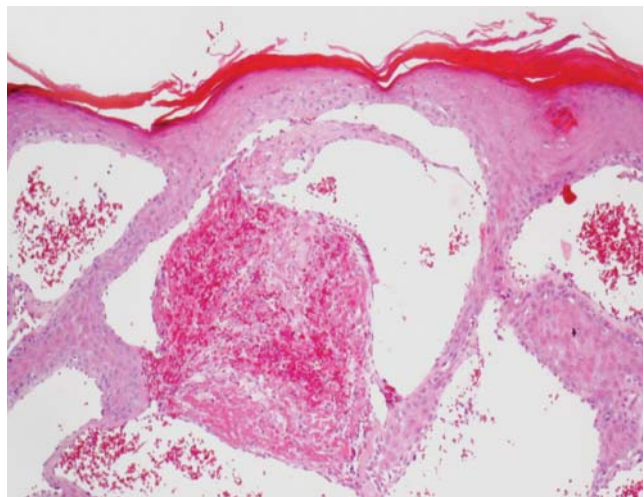


FIGURA 2: Leve hiperqueratose e epiderme hiperplásica, envolvendo vasos sanguíneos fortemente dilatados e, por vezes, com trombos em organização no lume

neoplasia intraepitelial vulvar (carcinoma espinocelular), angiomas outros, incluindo o granuloma piogênico, linfangioma, nevo, condiloma *latum*, condiloma acuminado, prurigo nodular e ceratose seborreica.^{5,6} Como observado neste caso, a microscopia compreende os achados de hiperqueratose, papilomatose e dilatação dos capilares da derme papilar, sem proliferação endotelial significativa. A reação inflamatória na derme é mínima. Ocasionalmente, pode ocorrer linfangiectasia.^{1,2,5,7}

O tratamento pode ser feito por meio de exérese cirúrgica, cauterização física e química, ou ainda ser conservador, caso a queixa seja mínima, como nesta paciente.⁶

Em resumo, embora os angioceratomas sejam raramente relatados na literatura em localização vulvar, podem ser confundidos com lesões malignas, especialmente o melanoma, e se constituem num marcador cutâneo de aumento local da pressão venosa, o que pode indicar a investigação de doenças pélvicas. □

REFERÊNCIAS

1. Calonje E, Wilson-Jones E. Vascular tumours. In: Elder DE, Elenitsas R, Johnson Jr BL, Murphy GF, editors. *Lever's Histopathology of the skin*. 9th ed. Philadelphia (PA): Lippincott Williams & Wilkins; 2005. p. 1015-55.
2. Torgerson RR, Edwards L. Diseases and disorders of the female genitalia. In: Wolff K, Goldsmith LA, Katz SI, Gilchrist BA, Paller AS, Leffell DJ, editors. *Fitzpatrick's Dermatology in General Medicine*. 7th Ed. McGraw-Hill; 2007. p. 675-84.
3. Martins A, Drumond M. Angioceratoma múltiplo de Fordyce- localização vulvar. *An Bras Dermatol*. 2002;77:331-5.
4. Sintes RN, Hernandez JP, Florencio VD, Solano JL. Angioceratoma. A propósito de 93 observaciones. *Med Cut ILA*. 1988;16:255-261.
5. Cohen PR, Young AW Jr, Tovell HM. Angiokeratoma of the vulva: Diagnosis and review of the literature. *Obstet Gynecol Surv*. 1989;44:339-46.
6. Azevedo EMM, Bagnoli VR, Carvalho FM, Guarnieri Neto C, Souen JS. Angioceratoma vulvar - Relato de 4 casos. *J Bras Ginec*. 1988;98:573-5.
7. Erkek E, Basar MM, Bagci Y, Karaduman A, Bilen CY, Gokoz A. Fordyce Angiokeratomas as clues to local venous hypertension. *Arch Dermatol*. 2005;141:1325-6.
8. Zaballos P, Dauffi C, Puig S, Argenziano G, Moreno-Ramírez D, Cabo H, et al. Dermoscopy of solitary angiokeratomas: a morphological study. *Arch Dermatol*.

ENDEREÇO PARA CORRESPONDÊNCIA / MAILING ADDRESS:

Paulo Eduardo Neves Ferreira Velho
 Cidade Universitária "Zeferino Vaz", s/n
 Barão Geraldo,
 13083-970 Campinas, São Paulo
 Tel/Fax: 55 19 3289 4107
 E-mail: pvelbo@unicamp.br / pvelbo@unicamp.br

Como citar este artigo/How to cite this article: Fogagnolo L, Cintra ML, Velho PENF. Angioceratoma da vulva. *An Bras Dermatol*. 2011;86(2):333-5.