

QUAL O SEU DIAGNÓSTICO?

Caso para diagnóstico Case for diagnosis

Sandra Lopes Mattos e Dinato¹
José Roberto Paes de Almeida⁴

Estela Gemha de Nóvoa²
Ney Romiti⁵

Marcelo Mattos e Dinato³

RELATO DO CASO

Homem negro, 29 anos, ajudante geral, natural da Bahia, procedente de São Vicente (SP).

Há 1 ano, apresenta úlcera, com fundo granuloso e bordas elevadas (Figura 1A), sobre cicatriz de queimadura por fogo, ocorrida há 16 anos, na perna direita. Há 3 meses, adenopatia inguinal do mesmo lado, surgida após o aparecimento de massa tumoral na coxa, na qual foi realizada drenagem cirúrgica (Figura 1B).

Micológico direto, bacterioscopia e cultura da secreção, assim como sorologias: negativos. A biópsia da úlcera, na perna, evidenciou neoplasia escamosa com pleomorfismo moderado (Figuras 2A e 2B); e na coxa, lesão escamosa atípica, hiperplasia pseudoepiteliomatosa e reação linfoplasmocitária, com pesquisa negativa para agentes infecciosos (Figura 2C). Diagnóstico histopatológico: carcinoma espinocelular bem diferenciado, na perna direita, com lesão metastática na coxa ipsilateral. Tomografia computadorizada abdominal: aumento de linfonodos para-aórticos, sugerindo disseminação linfática.

Tratamento: quimio e radioterapia, para posterior intervenção cirúrgica.

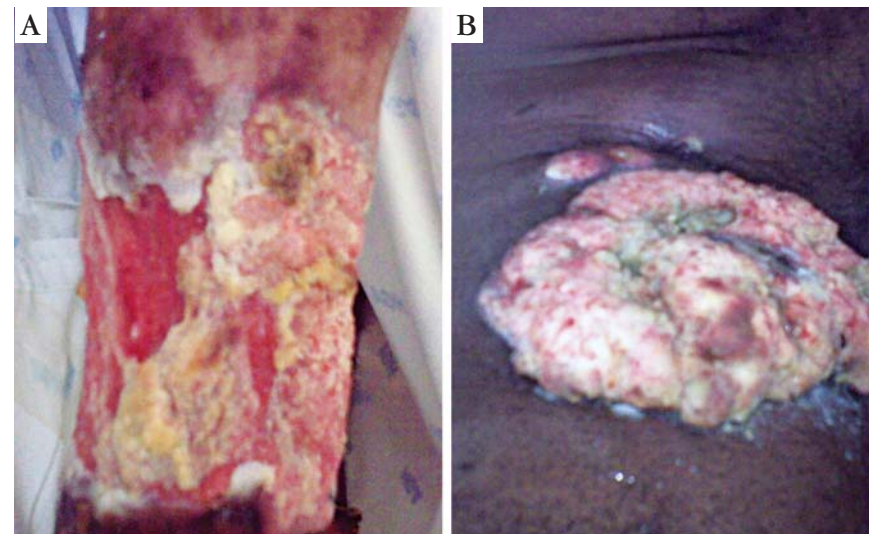


FIGURA 1: A. Aspecto clínico da úlcera na perna direita; B. Massa tumoral, na coxa direita, com adenopatia suprajacente

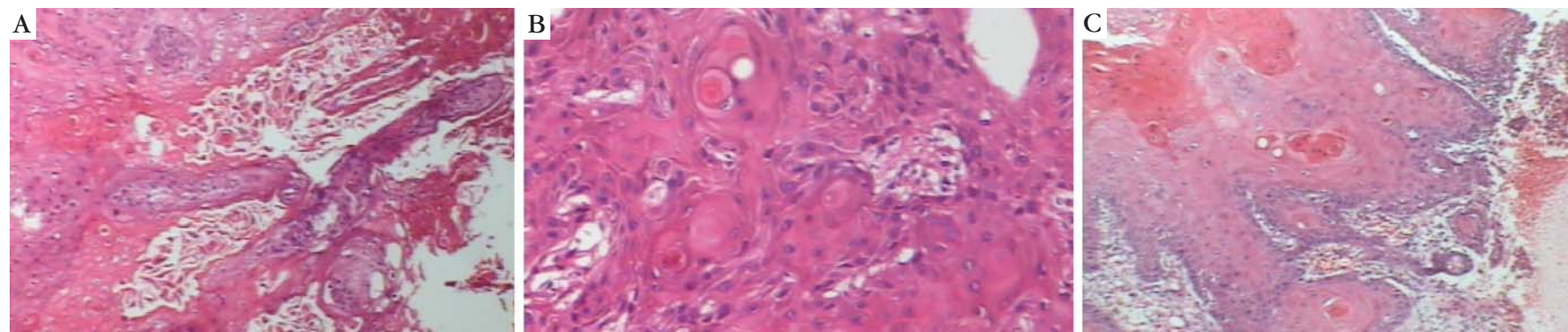


FIGURA 2: A. Células escamosas, com pleomorfismo nuclear moderado e aspecto infiltrativo (HE 40x); B. Pérolas córneas (HE 100x); C. Hiperplasia pseudoepiteliomatosa e reação linfoplasmocitária (HE 40x)

Aprovado pelo Conselho Editorial e aceito para publicação em 29.08.2010.

* Trabalho realizado no Centro Universitário Lusíada (UNILUS) – São Paulo (SP), Brasil
Suporte Financeiro: Nenhum / *Conflict of interest*: None
Conflito de Interesses: Nenhum / *Financial funding*: None

¹ Prof.^a Dr.^a em Dermatologia pela Faculdade de Medicina da Universidade de São Paulo (FMUSP) - Professora do Centro Universitário Lusíada (UNILUS) – São Paulo (SP), Brasil.

² Médica dermatologista – Campinas (SP), Brasil.

³ Mestrando em Dermatologia da Universidade Estadual de Campinas (UNICAMP) - Professor do Centro Universitário Lusíada (UNILUS) – São Paulo (SP), Brasil.

⁴ Mestre em Dermatologia pela Universidade Federal de São Paulo (UNIFESP) - Professor do Centro Universitário Lusíada (UNILUS) – São Paulo (SP), Brasil.

⁵ Prof.^o Livre-Docente pelo Centro Universitário Lusíada (UNILUS) - Professor do Centro Universitário Lusíada (UNILUS) – São Paulo (SP), Brasil.

Caso para diagnóstico

Case for diagnosis

Dinato SLM, Nóvoa EG, Dinato MM, Almeida JRP, Romiti N

DISCUSSÃO

O epônimo Úlcera de Marjolin (UM), assim batizado por Da Costa (1903), designa a transformação maligna, originada secundariamente na pele lesada. Esta denominação se deve ao fato de, em 1828,¹ Jean Nicolas Marjolin, cirurgião francês, ter descrito a ocorrência de úlceras crônicas sobre cicatrizes de queimaduras cutâneas.^{1,2,3,4} Segundo a literatura, 2,5% das neoplasias malignas de pele instalam-se sobre cicatrizes de queimadura. No entanto, este índice pode chegar a 9%.³

Preferencialmente, ocorre em cicatrizes antigas de queimaduras.^{2,5,6} No entanto, há relatos da afecção em úlceras de estase,⁷ lúpus cutâneo,¹ fistulas de osteomielite^{1,5,6}, lesões sifilíticas, dermatite artefata⁸ e epidermólise bolhosa congênita.⁴

Incide em adultos, não havendo predileção por idade ou raça.³ Por outro lado, apesar da maior frequência de queimaduras cutâneas em mulheres, a ocorrência de carcinomas associados é maior em homens.^{3,9}

O carcinoma do tipo espinocelular é o mais incidente (75 a 96 % dos casos)^{2,3}, sendo mais agressivo do que o não relacionado à cicatriz cutânea.^{5,6,9} A UM encontra-se entre os dez subtipos clínicos mais comuns deste tipo de câncer.¹⁰ Ainda há casos relatados de carcinomas do tipo basocelular (1 a 25% dos casos) e, mais raramente, melanomas e sarcomas.^{2,3}

Possivelmente, os fatores relacionados seriam a predisposição genética e humoral, alterações das células epiteliais locais, deficiência de vascularização e tração cicatricial; há consenso sobre a importância do trauma repetido sobre a cicatriz.^{2,3,5,9} Salienta-se ainda, a terapêutica inadequada. O intervalo entre o início

da agressão cutânea e o aparecimento da neoplasia varia, de 31 a 42 anos. Há casos relatados, no entanto, originados após 3 meses e outros após 70 anos.^{6,8}

Os principais sintomas iniciais são dor local (74%), secreção fétida (68%) e sangramento ou hemorragia (58%).⁶ As lesões mais típicas estão localizadas nas extremidades (70 a 88%)^{3,9}, embora haja relatos da neoplasia na região cervical, tronco e couro cabeludo.³ Em geral, são úlceras planas, de fundo granuloso, bordas espessadas ou elevadas e base endurecida^{2,3}, ou tumores.

Confirmado o diagnóstico de carcinoma espinocelular, a excisão ampla da lesão é preconizada visando um melhor prognóstico.^{2,3} Recorrência entre 6 e 11 meses (em média, 8,8 meses) foi observada por alguns autores. Na literatura, o índice de metástases, no momento do diagnóstico, é de 32%.⁶ Controversa, no entanto, é a indicação de esvaziamento profilático da cadeia ganglionar regional, assim como, a radioterapia.^{3,5}

O caso exposto ilustra o potencial agressivo da afecção. Os principais diagnósticos diferenciais para a massa crural acompanhada de adenopatia foram: o linfogranuloma venéreo, o cancro mole e a sífilis; e com relação à úlcera na perna, tuberculose e paracoccidiodomicose.

Assim, o carcinoma espinocelular, associado à úlcera de Marjolin, por apresentar pior prognóstico, requer excisão ampla e precoce, além de rígido controle de recidivas e metástases, na tentativa de um melhor prognóstico.^{2,9} □

Resumo: O termo úlcera de Marjolin é usado para designar a transformação maligna que se origina na pele cronicamente lesada. Trata-se de neoplasia mais agressiva do que aquelas não relacionadas com cicatriz e, frequentemente, é subdiagnosticada ou tratada de forma inadequada. Relatamos a ocorrência de carcinoma, do tipo espinocelular sobre cicatriz de queimadura, salientando a necessidade do diagnóstico e intervenção precoces visando um melhor prognóstico.

Palavras-chave: Carcinoma; Cicatriz; Úlcera

Abstract: Marjolin's ulcer is a term used to describe a malignant transformation that originates in chronic skin lesions. These neoplasms may be more aggressive than those unassociated with healing processes and are frequently overlooked or inadequately treated. This case report describes the occurrence of a squamous cell carcinoma occurring at the site of a burn scar and emphasizes the need for early diagnosis and treatment in order to assure better prognosis.

Keywords: Carcinoma; Cicatrix; Ulcer

REFERÊNCIAS:

1. Simmons MA, Edwards JM, Nigam A. Marjolin's ulcer presenting in the neck. *J Laryngol Otol.* 2000;114:980-2.
2. Asuquo M, Ugare G, Ebughe G, Jibril P. Marjolin's ulcer: the importance of surgical management of chronic cutaneous ulcers. *Int J Dermatol.* 2007;46(Suppl 2): 29-32.
3. Dupree MT, Boyer JD, Cobb MW. Marjolin's Ulcer Arising in a Burn Scar. *Cutis.* 1998;62:49-51.
4. Königová R, Rychterová V. Marjolin's ulcer. *Acta Chris Plast.* 2000;42:91-4.
5. Bauk VOZ, Assunção AM, Domingues RF, Fernandes NC, Maya TC, Maceira JP. Úlcera de Marjolin: relato de 12 casos. *An Bras Dermatol.* 2006;81:355-8.
6. Hahn SB, Kim DJ, Jeon CH. Clinical study of Marjolin's ulcer. *Yonsei Med J.* 1990;31:234-41.
7. Olewiler SD. Marjolin's ulcer due to venous stasis. *Cutis.* 1995;56:168 - 70.
8. Azoubel RH, Anjos EJV, Zarife AS, Gusmão IO. Úlcera de Marjolin: relato de um caso com período de latência de 70 anos. *Acta Oncol Bras.* 1986;6:131-3.
9. Kasse AA, Betel E, Dem A, Diop M, Fall MC, Diop PS, et al. Cancers in the scars of thermal burn (apropos of 67 cases). *Dakkar Medical.* 1999;44:206-10.
10. Bernstein SC, Lim KK, Brodland DG, Heidelberg KA. The many faces of squamous cell carcinoma. *Dermatol Surg.* 1996;22:243-54.

ENDEREÇO PARA CORRESPONDÊNCIA / MAILING ADDRESS:

Sandra Lopes Mattos e Dinato

Rua Oswaldo Cruz, 451

11045-101 Boqueirão. Santos-SP

e-mail: sandradinato@yahoo.com.br

Como citar este artigo/How to cite this article: Dinato SLM, Nóvoa EG, Dinato MM, Almeida JRP, Romiti N. Caso para diagnóstico. Úlcera de Marjolin. *An Bras Dermatol.* 2011;86(3):601-610.