

Caso para diagnóstico*

Case for diagnosis*

Valdilene Loures de Souza¹
Rodolfo Vieira Valverde⁴

Juliana Cristina Silva Fraga²
Aloísio Gamonal⁵

Débora Gaburri³

HISTÓRIA DA DOENÇA

Paciente com sete dias de vida, do sexo masculino, branco, natural de Juiz de Fora, MG, nascido a termo de parto normal e período gestacional sem intercorrências, com peso e altura adequados para a idade gestacional, foi atendido no ambulatório de Dermatologia apresentando dois nódulos eritemato-azulados, de consistência amolecida, medindo cerca de 3cm de diâmetro cada, localizados em terço proximal do braço esquerdo e terço médio da coxa direita (Figura 1). As lesões encontravam-se presentes ao nascimento, e a história familiar era negativa para

quadro semelhante.

Realizada biópsia para estudo histopatológico (Figura 2) que revelou tratar-se de tumor de origem vascular constituído por luzes vasculares de diversos tamanhos externamente envolvidas por células glômicas típicas.

A conduta adotada foi expectante, e, após seis meses de acompanhamento do quadro, houve regressão quase total e espontânea das lesões (Figura 3).

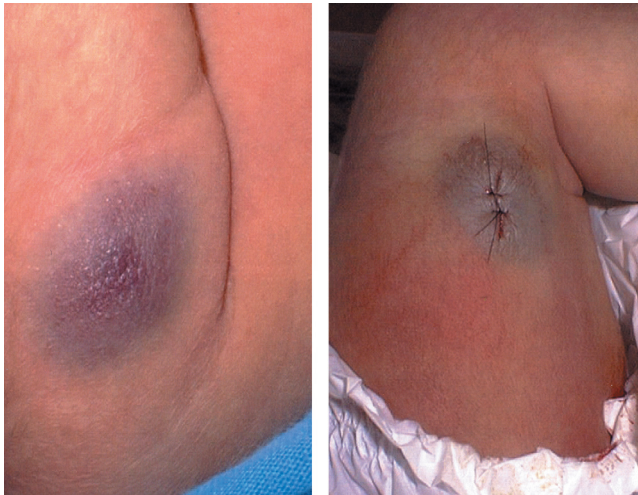


FIGURA 1: Lesão nodular eritemato-azulada localizada no terço proximal do braço esquerdo (à esquerda) e terço médio da coxa direita (à direita)

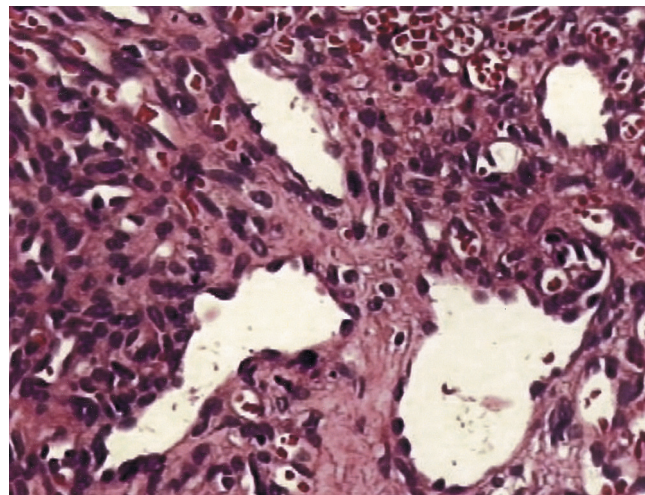


FIGURA 2: Histopatologia evidenciando luzes vasculares de diversos tamanhos externamente envolvidas por células glômicas típicas

Recebido em 03.11.2005.

Aprovado pelo Conselho Editorial e aceito para publicação em 19.06.2006.

* Trabalho realizado no Serviço de Dermatologia da Universidade Federal de Juiz de Fora - UFJF - Juiz de Fora (MG), Brasil.

Conflito de interesse declarado: Nenhum.

¹ Residente do Serviço de Dermatologia do Hospital Universitário da Universidade Federal de Juiz de Fora - UFJF - Juiz de Fora (MG), Brasil.

² Residente do Serviço de Dermatologia do Hospital Universitário da Universidade Federal de Juiz de Fora - UFJF - Juiz de Fora (MG), Brasil.

³ Especialista em Dermatologia pela Faculdade de Ciências Médicas de Santos - Santos (SP) e SBD. Mestranda em Saúde Brasileira pela Universidade Federal de Juiz de Fora - UFJF - Juiz de Fora (MG), Brasil.

⁴ Especialista em Dermatologia pela Universidade Estadual do Rio de Janeiro - UERJ - Rio de Janeiro (RJ) e SBD. Professor de Dermatopatologia do curso de Residência Médica de Dermatologia da Universidade Federal de Juiz de Fora - UFJF - Juiz de Fora (MG), Brasil.

⁵ Doutor em Dermatologia pela Universidade Federal de São Paulo - UNIFESP - São Paulo (SP). Chefe do Serviço de Dermatologia da Universidade Federal de Juiz de Fora - UFJF - Juiz de Fora (MG), Brasil.

COMENTÁRIOS

Glomangioma congênito

O tumor glômico é neoplasia benigna incomum originária de células neuromioarteriais (células glômicas) que circundam anastomoses arteriovenosas localizadas na derme profunda e que têm a função de reguladores de temperatura.^{1,2} Apresenta-se mais frequentemente como um nódulo azulado solitário, embora haja as formas múltipla, adquirida e congênita. Histologicamente, três variantes são descritas: tumor glômico sólido propriamente dito, glomangioma e glomangiomioma, na dependência da proporção de células glômicas, espaços vasculares ou células musculares lisas.²

Classicamente, o tumor glômico apresenta-se como lesão solitária encapsulada e em somente 10% dos casos como lesões múltiplas. Os tumores solitários são mais frequentes em adultos jovens entre a terceira e a quarta décadas de vida, são vermelho-azulados, dolorosos e de localização acral. As apresentações múltiplas são usualmente glomangiomas e com maior ocorrência em homens. São geralmente maiores do que os tumores solitários, não são capsulados e mostram maior número de espaços vasculares irregulares. Podem estar localizados em qualquer região do corpo, disseminados ou como nódulo-placas congênicas.^{2,3}

O glomangioma congênito está presente ao nascimento, aumenta proporcionalmente com o crescimento pôndero-estatural da criança e pode ser extremamente doloroso. Alguns pacientes apresentam história familiar positiva para glomangioma, sugerindo transmissão autossômica dominante.^{1,3} São extremamente raros, com menos de 20 casos bem

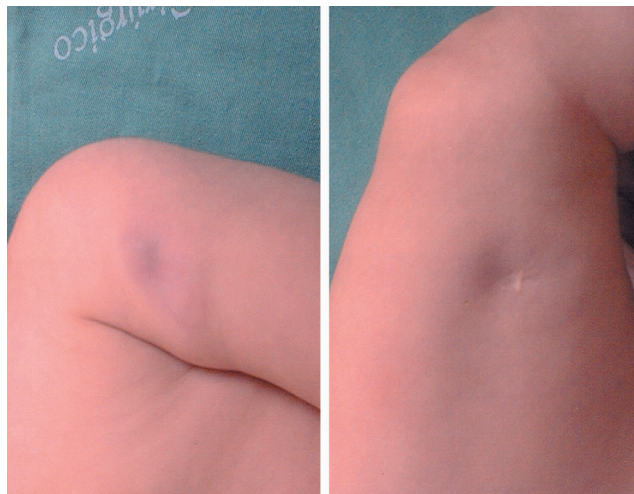


FIGURA 3: Regressão espontânea quase total das lesões em braço esquerdo (à esquerda) e perna direita (à direita) após seis meses de evolução

documentados na literatura mundial.^{3,4} Degeração maligna não foi reportada, em contraste com os tumores glômicos mediastinais. Cerca de 11 pacientes eram jovens com menos de 20 anos.³ Não foi observada preferência por sexo. Lesões tipo placa foram predominantes sobre os nódulos, e história familiar positiva foi descrita em cinco casos.³ Um caso de tumor múltiplo congênito mostrou regressão parcial espontânea.⁵

O diagnóstico é confirmado pelo exame histopatológico, e o tratamento descrito é amplo, desde conduta expectante, como a adotada, até excisão cirúrgica, laser e escleroterapia das lesões. □

Resumo: Tumor glômico é neoplasia benigna originada de células glômicas que circundam anastomoses arteriovenosas e têm função de reguladores de temperatura. São classificados em solitários e múltiplos, adquiridos ou congênicos e histopatologicamente em tumor glômico sólido propriamente dito, glomangioma e glomangiomioma. Os glomangiomas congênicos são extremamente raros, com menos de 20 casos documentados na literatura mundial. Descreve-se caso de glomangioma congênito múltiplo em recém-nato, com regressão parcial espontânea após seis meses de acompanhamento.

Palavras-chave: Classificação; Neoplasias/congênito; Tumor glômico

Abstract: Glomus tumors are benign lesions that are derived from the glomus cells surrounding arteriovenous anastomoses that serve as temperature regulators. They can be classified into solitary and multiple, acquired or congenital and, histopathologically, into 3 variants: glomus tumor proper, glomangioma and glomangiomyoma. Congenital glomangiomas are extremely rare and less than 20 cases have been documented in the world literature. We report a case of congenital multiple glomangioma present from birth with spontaneous partial regression after six months of follow-up.

Keywords: Classification; Glomus tumor; Neoplasms/congenital

REFERÊNCIAS

1. Blume-Peytavi U, Adler YD, Geillen CC, Ahmad W, Christiano A, Goerd S, et al. Multiple familial cutaneous glomangioma: a pedigree of 4 generations and critical analysis of histologic and genetic differences of glomus tumors. *J Am Acad Dermatol.* 2000;42:633-9.
2. Yang JS, Ko JW, Suh KS. Congenital multiple plaque-like glomangiomyoma. *Am J Dermatopathol.* 1999;21:454-7.
3. Carvalho VO, Taniguchi K, Giraldi SJ, Bertogna LP, Marinoni JN, Fillus JS, et al. Congenital plaque-like glomus tumor in a child. *Pediatr Dermatol.* 2001;18:223-6.
4. Allombert-Blaisse CJ, Batard ML, Segard M, Martin de Lassalle E, Brevière GM, Piette F, et al. Type 2 segmental manifestation of congenital multiple glomangiomas. *Dermatology.* 2003;206:321-5.
5. Kato N, Masanobu K, Ohkawara A. Localized form of multiple glomus tumors: report of the first case showing partial involution. *J Dermatol.* 1990;17:423-8.

ENDEREÇO PARA CORRESPONDÊNCIA:

Valdilene Loures de Souza
Travessa Regina, 85 - Centro
35300-036 - Caratinga - Minas Gerais
Tels.: (33) 3321-1867 / (21) 9101-7795 /
(32) 9944-5536
E-mail: val.loures@ig.com.br

Como citar este artigo: Loures V, Fraga JCS, Gaburri D, Valverde RV, Gamonal A. Qual o seu diagnóstico? Glomangioma congênito. *An Bras Dermatol.* 2006;81(4):384-6.

Prezado(a) colega,

A seção "Qual o seu Diagnóstico?" procura apresentar casos clínicos que possam vir a questionar o diagnóstico final da doença. Se você tem algum artigo que se enquadre nesta seção, contribua com os *Anais Brasileiros de Dermatologia*, enviando-o para o nosso endereço:

Av. Rio Branco, 39 / 18º andar - Centro - Rio de Janeiro - RJ - CEP: 20090-003