

Violência contra a criança: indicadores dermatológicos e diagnósticos diferenciais*

Child abuse: skin markers and differential diagnosis

Roberta Marinho Falcão Gondim¹
Valeria Petri³

Daniel Romero Muñoz²

Resumo: As denúncias de abuso contra a criança têm sido frequentes e configuram grave problema de saúde pública. O tema é desconfortável para muitos médicos, seja pelo treinamento insuficiente, seja pelo desconhecimento das dimensões do problema. Uma das formas mais comuns de violência contra a criança é o abuso físico. Como órgão mais exposto e extenso, a pele é o alvo mais sujeito aos maus-tratos. Equimoses e queimaduras são os sinais mais visíveis. Médicos (pediatras, clínicos-gerais e dermatologistas) costumam ser os primeiros profissionais a observar e reconhecer sinais de lesões não acidentais ou intencionais. Os dermatologistas podem auxiliar na distinção entre lesões traumáticas intencionais, acidentais e doenças cutâneas que mimetizam maus-tratos.

Palavras-chave: Contusões; Equimose; Queimaduras; Violência doméstica; Violência sexual

Abstract: Reports of child abuse have increased significantly. The matter makes most physicians uncomfortable for two reasons: a) Little guidance or no training in recognizing the problem; b - Not understanding its true dimension. The most common form of child violence is physical abuse. The skin is the largest and frequently the most traumatized organ. Bruises and burns are the most visible signs. Physicians (pediatricians, general practitioners and dermatologists) are the first professionals to observe and recognize the signs of intentional injury. Dermatologists particularly, can help distinguish intentional injury from accidental, or from skin diseases that mimic maltreatment.

Keywords: Burns; Contusions; Ecchymosis; Domestic violence; Sexual violence

INTRODUÇÃO

O conceito de “síndrome da criança espancada” foi introduzido por Kempe*, em 1962, para definir a situação em que traumas não acidentais múltiplos, produzidos por condições externas não explicáveis por agravos de origem anatômica e patológica, associam-se à violência física perpetrada por cuidadores.^{1,7}

A conduta abusiva, os maus-tratos, a negligência e a violência doméstica raramente aparecem como possibilidade entre os diagnósticos prováveis ou diferenciais, a menos que sinalizem abuso sexual ou se confirmem doenças sexualmente transmissíveis. O

reconhecimento do abuso, físico e psíquico, entretanto, deve ser conduzido pelos órgãos de atenção à infância, em caráter multidisciplinar, buscando amenizar ou suprimir o sofrimento da criança, promovendo e assegurando-lhe o bem-estar e até a sobrevivência.

A violência contra a criança tende a ser tema desconfortável para muitos médicos, em parte pela falta de treino para reconhecer e lidar com o problema.⁸ A pele é o primeiro órgão a ser atingido na agressão física e o mais frequentemente afetado, fazendo com que as manifestações dermatológicas sejam as

* *Battered child syndrome.*

Recebido em 23.03.2010.

Aprovado pelo Conselho Consultivo e aceito para publicação em 201.09.2010.

¹ Trabalho realizado na Faculdade de Medicina da Universidade de São Paulo (FMUSP) – São Paulo (SP), Brasil.

Conflito de interesse: Nenhum / *Conflict of interest: None*

Suporte financeiro: Nenhum / *Financial funding: None*

¹ Doutoranda – Faculdade de Medicina da Universidade de São Paulo (FMUSP) – São Paulo (SP), Brasil.

² Professor-titular do Departamento de Medicina Legal, Ética Médica, Medicina Social e do Trabalho da Faculdade de Medicina da Universidade de São Paulo – São Paulo (SP), Brasil.

³ Professora-titular de Dermatologia da Universidade Federal de São Paulo (Escola Paulista de Medicina-Unifesp) – São Paulo (SP), Brasil.

mais reconhecíveis formas de abuso.^{9,13} Cerca de 90% das vítimas de abuso físico apresentam lesões de pele ao exame.¹¹ O médico dermatologista deve conhecer os sinais de agressão física e os diagnósticos diferenciais (doenças dermatológicas e/ou sistêmicas) que podem mimetizar ou simular as principais lesões cutâneas decorrentes de agressão física.

São escassas as publicações sobre o tema, em especial na América Latina. Esta revisão tem o objetivo de auxiliar na diferenciação entre os sinais cutâneos de abuso infantil (físico e/ou sexual) e as principais afecções clínicas mimetizadoras.

EPIDEMIOLOGIA

Os relatos de casos de maus-tratos a crianças vêm crescendo de forma assustadora nas últimas décadas: cerca de 60.000 casos em 1974; 1,1 milhão em 1980 e 2,9 milhões em 1992.¹⁰ Nos Estados Unidos da América são relatados, anualmente, mais de três milhões de casos de abuso ou negligência de crianças¹⁴ e pelo menos 2.000 mortes infantis em decorrência de abuso.¹⁵ O rápido crescimento do número de casos registrados talvez se deva ao reconhecimento e às denúncias. Ainda assim, estima-se que, para cada vítima identificada, existam duas não comunicadas ou sequer percebidas.⁸

O abuso infantil é definido pelo Centro de Prevenção e Tratamento de Abuso Contra a Criança (EUA) como injúria mental e física, abuso sexual, negligência ou maus-tratos contra indivíduo com menos de 18 anos de idade, realizada por pessoa responsável em cuidar da mesma, circunstância esta indicativa de que a saúde dos menores encontra-se ameaçada.¹⁶ O reconhecimento dos primeiros sinais de maus-tratos passa a ser imperativo e, muitas vezes, o médico é o primeiro e o único profissional a ter contato com a situação. Além disso, cerca de 30 a 70% das crianças abusadas estão sujeitas a agravos subsequentes, ou seja, as formas menores de abuso tendem a evoluir para abusos progressivamente mais graves, a menos que haja intervenção precoce.¹⁷

O diagnóstico de abuso contra a criança consta da Classificação Internacional das Doenças (CID₁₀)¹⁸ e deve, necessariamente, ser diferenciado de outras afecções.⁹ Todavia, muitos sinais cutâneos podem ser produto de acidentes, de eventos comuns na infância e de condições estritamente médicas.⁶

A investigação diagnóstica do agravo contra a criança assemelha-se à das outras condições médicas e detalhes da história relatada podem oferecer fortes indícios de violência.^{9,17} A suspeita de abuso pode contar com elementos indiretos significativos: 1) as explicações sobre a injúria constatada são vagas ou ausentes; 2) as versões sobre os fatos diferem, de um momento ao outro; 3) o(s) perpetrador(es) da injúria tarda(m) pelo menos duas horas para buscar auxílio médico ou

recorre(m) aos serviços de urgência sem motivo ou por motivos insignificantes; 4) histórico de visitas frequentes à emergência; 5) fraturas repetidas e 6) história relatada inconsistente com os achados físicos.^{8,19}

São quatro os tipos *major* de abuso: físico, sexual, emocional e por negligência. Em quase todos os casos de abuso físico aparecem sinais cutâneos⁸ e os mais comuns são as equimoses, lacerações, abrasões, queimaduras, mordeduras, alopecia traumática e os traumas orais.^{8,20}

EQUIMOSSES E DIAGNÓSTICOS DIFERENCIAIS

As equimoses são os sinais de abuso mais comuns,^{9,10,21} apesar de serem frequentes em qualquer criança ativa,⁸ sem qualquer relação com abuso ou negligência. Equimoses acidentais são rotineiras nos joelhos, face anterior da tibia⁹ e em proeminências ósseas, como frente e espinha dorsal.⁸ Crianças com menos de três equimoses, medindo menos de 1,0 cm, não costumam apresentar histórico de violência ou abuso.²² Entretanto, equimoses em locais relativamente protegidos, como braços, faces mediais e posteriores das coxas, mãos, orelhas, pescoço, genitália e regiões glúteas podem alertar para o abuso, especialmente equimoses extensas e de idades variadas.²³

Injúrias acidentais requerem habilidades motoras. Portanto, equimoses em crianças com menos de seis meses são raras porque elas não têm grande mobilidade. Uma ou mais equimoses em partes moles na criança em fase pré-ambulatoria podem ter correlação com abuso. Os acidentes tendem a aumentar com a mobilidade, especialmente nas pernas e na frente. Equimoses acidentais da cabeça são incomuns em crianças na fase pré-ambulatoria e escolar, mas não são raras em crianças que começam a andar, ainda sem firmeza. De qualquer modo, deve-se ter em mente que qualquer lesão de tecido mole em criança na fase pré-ambulatoria tem alta correlação com abuso.⁹

Equimoses na genitália e orelhas são bastante suspeitas de abuso, pois essas áreas são raramente lesadas por acidente.²⁰ São raras as manchas abdominais acidentais, em virtude da flexibilidade e do poder amortizador da gordura. Quando presentes, indicam forte impacto e lesões internas devem ser investigadas, pois o índice de mortalidade chega a 50%.²⁴

Equimoses com padrão (forma específica) são fortes indícios de abuso. Costumam situar-se na região glútea, nas faces posteriores das pernas e no dorso. Podem ser lineares, arredondadas, paralelas, em alça e refletem, ao menos parcialmente, a forma do objeto utilizado para infringir maus-tratos (cordas, cintos, fivelas, varetas)⁸.

A aparência da equimose depende do tempo de evolução, da localização, da profundidade e da compleição da pele.^{25,26} O processo de resolução depende

de outras variáveis: uso de anticoagulantes, força aplicada, idade, vascularização da pele adjacente e comorbidades.²⁷ O emprego da luz de Wood tem sido método auxiliar na visualização das equimoses leves ou invisíveis a olho nu.²⁸

A tentativa de estrangulamento pode produzir edema e petéquias distais na comissura labial. Nos braços podem ser observadas equimoses de contornos digitiformes. Beliscões mantêm esbranquiçados os pontos de pressão originais, demarcando o contorno dos dedos do agressor, pressionando o sangue lateralmente.²⁹ Palmadas podem produzir lesões purpúricas lineares e paralelas com pequeno triângulo na base, representando o espaço interdigital.³⁰

A localização, o número, o tamanho e a coloração das equimoses podem auxiliar na diferenciação entre equimoses provocadas e acidentais.¹² Entretanto, algumas doenças podem determinar equimoses ou eritema persistente em regiões protegidas, sem corresponder a produto de abuso. O quadro 1 mostra as principais dermatoses (localizadas ou sistêmicas) que podem, equivocadamente, ser confundidas com lesões decorrentes de abuso.^{14,31-51}

QUEIMADURAS E DIAGNÓSTICOS DIFERENCIAIS

As queimaduras compreendem aproximadamente 5 a 22% dos abusos físicos.^{52,53} Representam entre 8 e 25% de todas as queimaduras pediátricas e parecem ser mais comuns em crianças com menos de 3 anos de idade.^{54,55}

As queimaduras de contato intencionais são mais profundas, podem ser múltiplas e com margens bem delimitadas. Costumam ser produzidas por ferro quente, radiadores, secadores de cabelo, ferros de enrolar cabelos, fornos ou imersão em água fervente. Queimaduras de contato com margens bem delimitadas e profundidade uniforme, situadas em áreas usualmente protegidas, são sugestivas de abuso.⁵⁵

A localização da queimadura, ainda que não seja indício patognomônico, pode ser útil para excluir a prática de abuso. Face, mãos, pernas, pés, períneo e região glútea tendem a ser locais preferenciais de abuso. O períneo e a região glútea são sítios pouco comprometidos em queimaduras acidentais.^{53,54} São localizações comuns das queimaduras acidentais a região anterior do tronco e os membros superiores (Figura 1A). As queimaduras abusivas tendem a atingir a face, o dorso das mãos, a porção inferior do tronco e os membros inferiores. Queimaduras acidentais das mãos atingem mais comumente as palmas e a superfície anterior dos dedos em contato com objeto quente.⁵⁶

As queimaduras intencionalmente produzidas por cigarro são comuns. Medem cerca de 7 a 10 mm de diâmetro, são bem demarcadas e têm cratera cen-

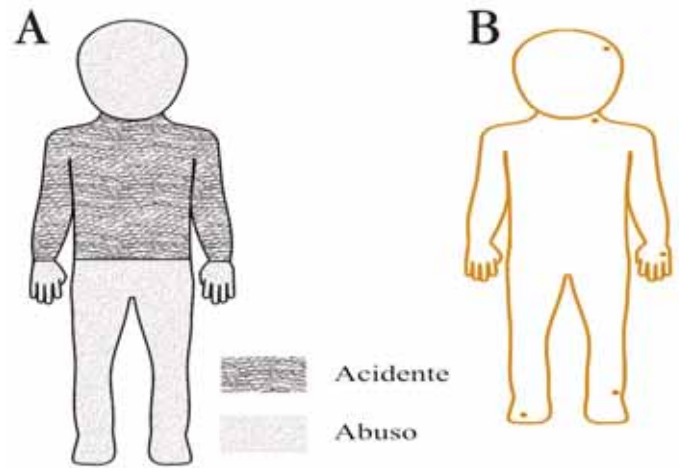


FIGURA 1: A. localizações de queimaduras (acidentais x abusivas); B. esquema ilustrativo de sítios preferenciais de queimaduras de cigarro intencionais

Fonte adaptada: Kos L, Shwayder T⁸

tral. Porque comprometem a derme, costumam regredir formando cicatriz. Geralmente, apresentam-se como lesões agrupadas na face, mãos e pés.⁵³ Quando acidentais, tendem a ser ovais, excêntricas e mais superficiais, pois a criança se queima contra o cigarro e reage rapidamente.⁵⁴ (Figura 1B)

As queimaduras por imersão do bebê em água quente podem ser acidentais ou intencionais. A imersão forçada em água quente preserva as pregas e o ponto de apoio da região glútea, ocasionando delimitação simétrica que tende a apresentar limites precisos e profundidade uniforme.¹⁷ Imersões forçadas dos membros se apresentam como queimaduras "em luva" ou "em bota"; "estrias de zebra"^{53,55} são decorrentes dos "vincos" causados pela imersão do corpo da criança na posição fletida (Figura 2).

Lesões cutâneas predominantemente eritemato-edematosa e/ou vesico-bolhosa podem mimetizar abuso físico provocado por objetos ou líquidos quentes. Algumas publicações mostram a dificuldade na diferenciação entre queimadura provocada e afecções cutâneas mimetizadoras.^{14, 57-71} O quadro 2 traz um breve resumo desses trabalhos.

OUTROS SINAIS DE VIOLÊNCIA CONTRA A CRIANÇA

Contusão, abrasão e queimadura podem ser identificadas na boca (lábios, mucosa jugal, palato). Os traumas labiais refletem-se mais por hematomas do que por equimoses.⁷² Eritema ou petéquias no palato, especialmente na transição entre o palato duro e o mole, podem apontar para a possibilidade da prática sexual oral forçada.⁷ Fissuras labiais ou do frênulo da língua podem indicar traumatismo por alimentação forçada ou outro tipo de violência, especial-

Quadro 1: Diagnósticos diferenciais das equimoses produzidas por abuso infantil

| Diagnóstico diferencial | Características |
|---------------------------------|--|
| Mancha mongólica | Pode, eventualmente, ser confundida com equimose traumática não acidental, sobretudo pela localização (região lombossacra) e coloração (azulada). ^{31,32} |
| Coagulopatias | Púrpura trombocitopênica idiopática, hemofilia, deficiência de fatores da coagulação (doença de Von Willebrand) e leucemias podem provocar equimoses aparentemente inexplicáveis. ^{33,34} |
| Vasculites | a) Púrpura de Henoch-Schönlein (púrpura anafilactoide, vasculite alérgica) - pode ocasionar equimoses nas fases iniciais da doença. ¹⁴ Deve ser considerada em crianças menores com história recente de infecção das vias aéreas superiores (febre, cefaleia, dores articulares e/ou abdominais); b) Edema agudo hemorrágico do lactente - caracterizado por quadro agudo com edema inflamatório e púrpura, sobretudo na face e nas extremidades; ³⁵ c) Eritema nodoso - representado por lesões dolorosas tipicamente localizadas nas superfícies extensoras dos membros inferiores. |
| Eritema pérmio | Surgimento abrupto de lesões eritemato-edemato-violáceas nas extremidades (orelhas, nariz, dedos), associadas à exposição a baixas temperaturas. ³⁶ |
| Colagenopatias | a) Síndrome de Ehlers-Danlos (cútis hiperelástica) - pode apresentar-se com equimoses e cicatrizes distróficas em áreas sujeitas a traumas e, então, ser confundida inicialmente com abuso infantil. A investigação clínica e o histórico familiar podem orientar na elucidação diagnóstica; ^{37,38} b) Osteogenesis imperfecta - doença de caráter hereditário em que ocorre mutação nos genes responsáveis pela produção de colágeno I. Define-se por histórico de múltiplas fraturas e inicialmente pode ser confundida com múltiplos traumatismos intencionais; ³⁹ c) Dermatômiosite - edema em heliotropo e pápulas de Gottron podem ser confundidos com agressão física. Telangiectasias periungueais e fraqueza muscular podem auxiliar na diferenciação. |
| Fitofotodermatoses | Hiperpigmentação bizarra por fitofotodermatose pode sugerir abuso infantil. ^{40,41} Vesículas e bolhas das queimaduras por plantas também são diagnóstico diferencial de abuso infantil. ⁴² |
| Hemangiomas | Tumores benignos comuns na infância podem mimetizar equimoses e resultar em falsa denúncia de abuso infantil. ⁴³ O hemangioendotelioma kaposiforme é tumor vascular agressivo que pode ser confundido com equimose traumática. |
| Meningococemia | Apresenta-se com eritema, petéquias e equimoses. ⁴⁴ |
| Incontinência pigmentar | Pode ser confundida com abuso e requer biópsia confirmatória. Diferencia-se por achados neurológicos e odontológicos. ⁴⁵ |
| Neuroblastoma | Frequente na infância, apresenta-se com equimoses periorbitais. O diagnóstico é firmado pelo histórico, exame físico e exames complementares. ⁴⁶ |
| Eritema multiforme | Doença inflamatória autolimitada com súbito aparecimento de lesões eritemato-violáceas, que podem ser confundidas com equimoses traumáticas. ⁴⁷ A progressão com lesões anulares de margens eritematosas e centro esmaecido pode auxiliar na diferenciação. ⁴⁸ O desenvolvimento de vesícula central poderá simular queimadura intencional com cigarro. |
| Parapsoríase digitiforme | Variante da parapsoríase em pequenas placas, apresenta-se com lesões digitiformes no tronco. ⁴⁹ |
| Pioderma gangrenoso | Apresenta-se, tipicamente, com ulceração, mas pode evoluir a partir de nódulos eritematosos ⁵⁰ - é frequente o desencadeamento por trauma (patergia) e há relatos desta afecção após espancamento. ⁵¹ |
| Eritema marginatum | Eritema anular reumático, ocorre em 10% dos casos de febre reumática, especialmente quando há envolvimento cardíaco. Surge como erupção com formas arqueadas que pode ser confundida com lesões de espancamento com fios e cordas. ⁴⁸ Distingue-se, entretanto, pelo caráter migratório e outros sinais clássicos da febre reumática (artralgia, febre). |

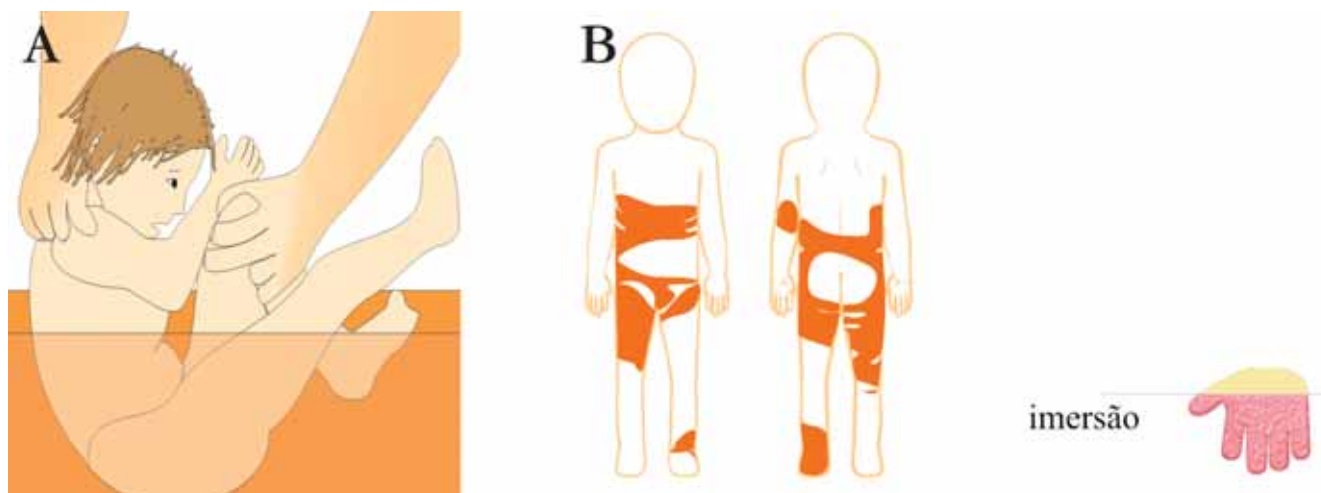


FIGURA 2: A. Escaldadura; B. "Estrias de zebra" com preservação da região glútea (ponto de apoio) e C. queimadura "em luva"
 Fonte adaptada: Kos L, Sbwayder T⁸

mente prática sexual oral forçada.^{58,73} Apesar da evidência de lesões na cavidade oral fazer supor abuso sexual, tais sinais não são frequentemente observados.⁷⁴ Talheres, copos ou alimentos quentes podem provocar lacerações ou queimaduras na cavidade oral das crianças e até mesmo fraturas ou perda dos dentes. Essas crianças costumam, além disso, apresentar sinais de negligência dentária.⁸

Mordeduras são suspeitas de abuso e impõem o exame completo da vítima. As marcas clássicas são semicirculares, podendo ser proeminentes os orifícios provocados pelos caninos. Uma vez que a distância normal entre os caninos maxilares dos adultos é de 2,5 a 4,0cm, pode-se considerar que as mordeduras com distância intercaninos maior do que 3,0 cm são provavelmente infligidas por adultos. Distâncias menores sugerem que a mordedura pode ter sido causada por uma criança.⁷⁵ O odontólogo forense poderá realizar moldes da arcada e/ou *swab* local (coleta de material para investigar DNA da saliva do autor do agravo). Mordeduras de animais distinguem-se por serem mais profundas e lacerantes do que as humanas.⁷⁶

A **alopecia** pode ser outro indicador de abuso e maus-tratos. Tem origem traumática, por puxamento intencional, como castigo, ou pelo ato de puxar a criança pelos cabelos. O puxamento violento pode produzir petéquias, edema do couro cabeludo e hematoma agudo,⁸ com dor à palpação e contornos irregulares de perda localizada dos cabelos.⁷⁷ São diagnósticos diferenciais a *tinea capitis*, alopecia de tração, tricotilomania, síndrome da perda anágena e alopecia areata.²⁰

A **negligência** é mais comum do que violência física ostensiva e pode, eventualmente, manifestar-se como lesões cutâneas.⁷⁸ A negligência define-se pela

falta de provimento das necessidades básicas da criança. Costuma ser crônica, comprometendo a nutrição, o vestuário, a educação e a saúde da criança. Ao exame clínico, verifica-se acentuada perda de tecido celular subcutâneo, dermatite (por exemplo, dermatite amoniacal persistente), escarificação e/ou feridas na pele causadas por hipovitaminose crônica e higiene inadequada, frequentemente com pediculose,⁷⁹ escabiose, piodermites e intertrigo fúngico.⁸⁰ Essas crianças não costumam estar imunizadas de acordo com o calendário de vacinação e apresentam vários sinais de maus-tratos.²⁰

ABUSO SEXUAL E DIAGNÓSTICOS DIFERENCIAIS

Cerca de 1% das crianças sofre alguma forma de abuso sexual todos os anos, resultando em prevalência de vítimas em torno de 12-25% das meninas e 8-10% dos meninos até os 18 anos de idade.⁸¹ O diagnóstico de abuso sexual e a proteção da criança dependem, em parte, da presteza do médico em considerar o abuso como uma possibilidade.⁸² Apesar do aumento desses casos, muitos médicos não estão familiarizados com seu reconhecimento e com a diferenciação das condições médicas que se apresentam como mimetizadoras de abuso sexual.²⁰

O exame físico da genitália dos meninos e meninas que sofreram algum tipo de abuso sexual revela eritema, equimoses, escoriações e lacerações. Alguns achados, tais como eritema e hiperpigmentação, são frequentes na região perianal e nem sempre se associam a abuso sexual.² A história clínica apurada pode diferenciar as duas condições.

São muitos os diagnósticos diferenciais de abuso sexual contra a criança e entre eles encontram-se os outros tipos de agravo genital, infecções, doen-

Quadro 2: Diagnósticos diferenciais de queimaduras produzidas por abuso infantil

| Diagnóstico diferencial | Característica |
|--|---|
| Fitofotodermatose | Vide quadro 1. |
| Doenças bacterianas | <p>a) Impetigo bolhoso: pode ser confundido com queimaduras por cigarro, principalmente quando há infecção secundária.^{14,57} Apresenta-se com lesões irregulares e crosta superficial amarelada, sem produzir cicatriz.⁵⁸ A localização periorifical do impetigo auxilia na diferenciação.</p> <p>b) Ectima: pode confundir-se com queimaduras de cigarro. Atenção deve ser dada às piodermites de repetição que podem ser decorrentes de más condições de higiene, indicando negligência dos cuidadores da criança.⁵⁹</p> <p>c) Síndrome da pele escaldada estafilocócica: pode ser confundida com escaldadura intencional da criança.⁶⁰⁻⁶² À internação hospitalar, observado o aparecimento de novas lesões bolhosas, pode ser confirmada causa natural.⁶¹</p> <p>d) Erisipela: lesões eritemato-edematosas e bolhosas podem ser confundidas com dano térmico.</p> <p>e) Dactilite bolhosa distal: eritema, vesículas e bolhas nos dedos das mãos é afecção comum em crianças.⁶³ Pode ser confundida com “queimadura em luva” por imersão intencional em água fervente.</p> |
| Incontinência pigmentar | Pode manifestar-se, no início, com vesículas e/ou bolhas e pode, eventualmente, ser confundida com queimaduras intencionais. ⁴⁵ |
| Doenças bolhosas | <p>a) Epidermólise bolhosa: pode assemelhar-se à queimadura intencional^{64,65} e, quando acomete mucosas, pode ser confundida com abuso sexual.⁶⁶</p> <p>b) Penfigoide bolhoso: raro em crianças, pode, inicialmente, ser confundido com abuso; a localização vulvar pode alertar para a possibilidade de abuso sexual.^{67,68}</p> <p>c) Dermatose por IgA linear: característica da infância, pode ser confundida com queimadura provocada e, dependendo da localização, pode ser interpretada como sinal de abuso sexual.⁶⁶</p> <p>d) Síndrome de Stevens-Johnson: farmacodermia com envolvimento cutâneo-mucoso, frequente em crianças e adultos jovens, pode ser confundida com queimadura extensa ou escaldadura, especialmente se os sinais prodrômicos passam por virose ou não são percebidos.</p> |
| Linfangioma circunscrito | Pode ocorrer confusão diagnóstica de linfangioma circunscrito com doenças sexualmente transmissíveis em crianças, ^{69,70} porém, em outra localização, como membros, e, devido à eliminação de conteúdo líquido de suas lesões (vesículas), pode ser confundido com diversas formas de queimaduras provocadas. |
| Eritema pigmentar fixo | Farmacodermia comum, pode causar lesões eritemato-violáceas passíveis de indicar, equivocadamente, equimoses ou queimaduras. |
| Ingestão de laxativos | Pode induzir à formação de bolhas e exulcerações na região perianal; eventualmente, assemelha-se à queimadura por escaldamento, diferenciando-se por não poupar as regiões das dobras. ⁷¹ |
| Dermatite de contato/ dermatite das fraldas | Apresenta-se com eritema, erosões e até ulcerações, sobretudo nas superfícies convexas. Apresenta-se com eritema, erosões e até ulcerações, sobretudo nas superfícies convexas. Já na escaldadura, a região glútea (superfície convexa), faz o apoio/contato com o recipiente e forma área circular poupada pela queimadura. (Figura 2B). |

ças dermatológicas, condições congênitas que afetam a região do períneo e afecções que atingem uretra e/ou ânus.⁸³ Diante da suspeita de abuso sexual, é preciso recordar que várias afecções dermatológicas causam eritema, úlceras, friabilidade ou sangramento na região perigenital.²⁰ Assim como as demais lesões de

natureza traumática em áreas mais expostas do corpo (equimoses e queimaduras), as lesões nessa região podem gerar dúvidas diagnósticas e até denúncias indevidas de abuso, como demonstra o resumo de trabalhos listados no quadro 3.^{20, 84-101}

A confirmação de abuso sexual é difícil e são

QUADRO 3: Diagnósticos diferenciais de abuso sexual infantil

| Diagnóstico diferencial | Característica |
|--|---|
| Líquen escleroso | Afecção dermatológica mais confundida com abuso sexual, principalmente porque ocorre sangramento aos mínimos traumas. Diferencia-se por apresentar telangiectasias, atrofia e hipopigmentação. ⁸⁴⁻⁸⁸ |
| Vulvovaginites inespecíficas | Inflamação vulvar ou vaginite inespecífica é frequente em meninas, sem associação à transmissão sexual de agentes patogênicos ou violência. ⁸⁹ |
| Dermatite seborreica | Frequente em crianças com menos de dois meses de vida, afeta as superfícies flexurais e poupa a mucosa, o que permite diferenciá-la do abuso sexual. ^{20,90} |
| Dermatite de contato | História de exposição a agente irritante ou vesicante permite diferenciar as dermatites das fraldas, fotodermatites e outras dermatoses por contato, excluindo a possibilidade de abuso sexual. ^{91,92} |
| Dermatite atópica | Frequente estado patológico que requer diagnóstico precoce para facilitar a intervenção terapêutica e a educação dos cuidadores. ⁹³ Manifestações menos conhecidas podem, ocasionalmente, sugerir abuso (ex., prurido genital e lacerações por coçadura). |
| Escabiose | Com frequência, afeta a região genital e pode ocasionar prurido intenso e ulcerações dolorosas, principalmente quando há infecção bacteriana secundária. ²⁰ |
| Dermatite estreptocócica perianal | Entidade clínica bem definida, subdiagnosticada pela semelhança com dermatite das fraldas; deve ser precedida por impetigo e/ou secreção nasofaríngea, pois se transmite por autoinoculação. ⁹⁰ |
| Anormalidades congênitas | Anomalias da linha média, hemangiomas da vulva, do hímen, da região perianal ou da uretra podem simular abuso. Os hemangiomas são relevantes, especialmente porque podem sangrar. ^{90,94} |
| Doenças bolhosas | São raras as doenças bolhosas que podem apresentar-se com lesões restritas à área genital; tais doenças devem, contudo, constar como diagnóstico diferencial de abuso sexual. ^{67-68, 95} |
| Doença de Behçet | Rara na infância, pode apresentar-se com ulceração genital em crianças pré-púberes, sem qualquer história de contato ou de abuso sexual. ⁹⁶ |
| Prolapso uretral | O sangramento vaginal, associado ao prolapso uretral, pode ser confundido com sangramento transvaginal na pré-menarca e com abuso sexual. ⁹⁷ |
| Vulvite circunscrita plasmocitária | Rara em meninas, pode assemelhar-se a outras dermatoses inflamatórias genitais e, também, ser confundida com abuso sexual. ⁹⁸ |
| Doença de Chron e neoplasias | Podem produzir edema, sangramento e fissuração anais e são confirmadas pela biópsia - o esclarecimento faz-se por meio do histórico e exames convencionais para ambas as doenças. ⁹⁹ |
| Nevo epidérmico verrucoso inflamatório linear (NEVIL) | Ocasionalmente, apresenta-se na região genital ou inguinal e, nesta região, pode ser confundido com abuso sexual, ¹⁰⁰ especialmente por assemelhar-se a condiloma acuminado. |
| Doença de Kawasaki | Na fase aguda, há predileção pela região perineal e inguinal; as demais manifestações da doença podem auxiliar no diagnóstico. ¹⁰¹ |
| Líquen plano | Doença inflamatória intensamente pruriginosa, apresenta-se sob forma de pápulas planas violáceas típicas e, ocasionalmente, como bolhas, erosões e lacerações nas mucosas oral e genital, podendo ser confundida com abuso sexual. ⁹³ |
| Psoríase invertida | Rara na infância, pode apresentar-se de modo diverso da forma vulgar (placas), com eritema e fissuração nas dobras da virilha e região glútea. Eventualmente, esta forma atípica pode ser confundida com abuso sexual por manifestar-se por meio de áreas eritematosas vivas, maceradas, dolorosas e sangrantes. O esclarecimento diagnóstico pode ser feito por meio da biópsia da pele afetada. ⁹³ |
| Líquen simples crônico | Doença inflamatória intensamente pruriginosa que pode ocasionar lesões erosivas e sangramento, capazes de se confundir com abuso sexual. O histórico e o quadro histopatológico podem ser esclarecedores. |

poucos os casos em que o diagnóstico clínico é inquestionável sem o auxílio de investigação pericial e policial. Trauma genital ou doença sexualmente transmissível na criança (sífilis, HIV-infecção, gonococcia e infecção por *Chlamydia*), excluída a transmissão vertical, pelo canal do parto e por transfusão sanguínea, oferecem forte subsídio para o diagnóstico de abuso sexual. A pesquisa pericial positiva e o achado de sêmen ou esperma na região genital confirmam contato sexual.¹⁰²

Na prática dermatológica, as verrugas genitais infantis costumam ser suspeitas de abuso sexual. A incidência de infecção infantil pelos tipos de HPV causadores de verruga genital acompanha o aumento do número de casos desta infecção na população adulta. O abuso sexual deve ser sempre considerado, ainda que a infecção por outros meios seja frequente. Até os dois anos de idade é possível a transmissão perinatal, por manuseio anti-higiênico do cuidador (p.ex., troca de fraldas) e até por abuso sexual. Após essa faixa etária, ainda que consideradas a origem perinatal e as falhas nos hábitos de higiene dos adultos, aumenta a possibilidade de abuso como causa de condiloma acuminado.²⁰

CONSEQUÊNCIAS PSICOLÓGICAS DO ABUSO INFANTIL

O abuso infantil é problema de saúde pública de grande impacto familiar e social.¹⁰³ As ocorrências podem dar-se no âmbito intra ou extrafamiliar e os prejuízos psicológicos das vítimas e das famílias são indelévels. Profissionais de saúde, assistentes sociais, educadores e juristas estão intimamente envolvidos em tais eventos e a ação multidisciplinar é imperiosa.

O abuso contra a criança ou adolescente pode ter consequências distintas, conforme ocorra em contexto intra ou extrafamiliar, o que justifica diferentes graus de dificuldade na detecção e no diagnóstico, exigindo diferentes estratégias de intervenção junto às vítimas, aos abusadores e aos familiares, tendo em conta o interesse da criança. As diferentes sequelas dependem de características das vítimas, dos abusadores e do próprio abuso (tipo, duração, frequência).¹⁰⁴

Alguns aspectos do abuso intrafamiliar podem constituir-se em agravantes: menor idade da vítima, maior proximidade com o agressor, maior grau de violência emocional. A perda da segurança na casa/família constitui profunda ameaça ao desenvolvimento infanto-juvenil. Além disso, os abusos familiares têm diagnóstico mais tardio, pela menor visibilidade. Os cuidadores agressores tendem a minimizar os indícios físicos do abuso. Assim, evidências baseadas em exame físico tendem a ser escassas. Nessas situações, segue-se à denúncia do caso suspeito a imprescindível perícia em Psicologia Forense, para valorização do depoimento da vítima e constatação da veracidade do

seu testemunho, bem como para a realização de testes psicológicos capazes de confirmar os acontecimentos de forma não verbal.¹⁰⁴

A fim de caracterizar as sequelas dos maus-tratos, tem sido proposto um modelo psicobiológico que enfatiza uma cascata de eventos: fatores estressores ambientais, como o abuso infantil, ocasionariam mudanças-chave nos sistemas biológicos, particularmente o sistema neurológico, gerando problemas na autorregulação do comportamento. Os efeitos psicológicos devastadores resultariam, a longo prazo, em ansiedade excessiva, depressão, distorções cognitivas e de linguagem, somatização, dissociação, agressividade, impulsividade, desconfiança, perturbação da vinculação, abuso de substâncias, instabilidade emocional, comportamento autodestrutivo, suicídio, transtornos de personalidade, distúrbios de alimentação, obesidade, práticas sexuais de risco e comportamento criminoso.¹⁰⁵

CONCLUSÃO

Os pediatras e clínicos, de modo geral, devem estar preparados para atender às ocorrências de abusos contra crianças, pois são eventos muito frequentes em todo o mundo, independentemente das categorias socioeconômicas. Cabe ao médico e ao pessoal de saúde identificar os sinais de abuso e adotar as providências legais quando da forte suspeita ou confirmação. O diagnóstico deve ser otimizado, os critérios devem ser apurados e progressivamente mais específicos, visando à redução das causas de erro.

O exame clínico e dermatológico completo deve sempre ser realizado, respeitando a sensibilidade afetiva da criança e dos familiares. A inspeção deve visar à detecção de doenças e eventuais traumatismos. A confirmação do abuso depende do conhecimento médico, que deve insistir na apreciação das possibilidades de erro diagnóstico ao mesmo tempo em que avalia as consequências dos traumatismos e das outras formas de abuso, escutando e acreditando no relato da criança e de eventuais denunciadores, estando disposto a testemunhar e notificar quando preciso. O médico deve conhecer os diagnósticos diferenciais ou doenças que podem mimetizar abuso.

A suspeita de abuso físico e/ou sexual tem caráter multidisciplinar: requer a participação do pediatra ou clínico geral, do dermatologista, do médico legista, do ginecologista (quando for o caso) e do assistente social. A confirmação diagnóstica e a exclusão de doença(s) dermatológica(s) devem ser anteriores à denúncia às autoridades judiciais,⁹⁹ tendo em mente que o erro ou a omissão podem custar a vida da criança e a acusação indevida pode custar a reputação de um adulto inocente.²⁰ □

REFERÊNCIAS

1. Kempe CH, Silverman FN, Steele BF, Droegemueller W, Silver HK. The battered child syndrome. *JAMA*. 1962;18:17-24.
2. Kairys SW, Alexander RC, Block RW, Everett VD, Hymel KP, Johnson CF, et al. American Academy of Pediatrics. Committee on Child Abuse and Neglect and Committee on Community Health Services. Investigation and review of unexpected infant and child deaths. *Pediatrics*. 1999;104:1158-60.
3. Oral and dental aspects of child abuse and neglect. American Academy of Pediatrics. Committee on Child Abuse and Neglect. American Academy of Pediatric Dentistry. Ad Hoc Work Group on Child Abuse and Neglect. *Pediatrics*. 1999;104 (Pt 1):348-50.
4. Distinguishing sudden infant death syndrome from child abuse fatalities. Committee on Child Abuse and Neglect. American Academy of Pediatrics. *Pediatrics*. 1994;94:124-6.
5. American Academy of Pediatrics Committee on Child Abuse and Neglect: Shaken baby syndrome: inflicted cerebral trauma. *Pediatrics*. 1993;92:872-5
6. Committee on Child Abuse and Neglect. American Academy of Pediatrics. When inflicted skin injuries constitute child abuse. *Pediatrics*. 2002;110:644-5.
7. American Academy of Pediatrics Committee on Child Abuse and Neglect; American Academy of Pediatric Dentistry; American Academy of Pediatric Dentistry Council on Clinical Affairs. Guideline on oral and dental aspects of child abuse and neglect. *Pediatr Dent*. 2008-2009;30:86-9.
8. Kos L, Shwayder T. Cutaneous manifestations of child abuse. *Pediatr Dermatol*. 2006;23:311-20.
9. Chadwick DL. The diagnosis of inflicted injury in infants and young children. *Del Med Jrl*. 1997;69:345-54.
10. Sirotnak A P, Krugman R D. Physical abuse of children: an update. *Del Med Jrl*. 1997;69:335-43.
11. Stepherson T. Bruising in children. *Curr Pediatr*. 1995;5:225-9.
12. Carpenter RF. The prevalence and distribution of bruising in babies. *Arch Dis Child*. 1999;80:363-6.
13. Coulter K. Bruising and skin trauma. *Pediatr Rev*. 2000;21:34-5.
14. Mudd SS, Findlay JS. The cutaneous manifestations and common mimickers of physical child abuse. *J Pediatr Health Care*. 2004;18:123-9.
15. Saade DN, Simon HK, Greenwald M. Abused children: missed opportunities for recognition in the ED. *Acad Emerg Med*. 2002;9:524.
16. Lyden C. Caring of the victim of child abuse in the pediatric intensive care unit. *Dimens Crit Care Nurs*. 2009;28:61-6.
17. Purde GF, Hunt JL, Prescott PR. Child abuse by burning: an index of suspicion. *J Trauma*. 1988;28:221-4.
18. International Classification of Diseases. 9th ver, clinical modification, 2nd ed. Washington, DC: Government Printing Office; 1980. US Dept of Health and Human Services Publication PHS 80-1260.
19. Hettler J, Greenes DS. Can the initial history predicts whether a child with a head injury has been abused? *Pediatr*. 2003;111:602-7.
20. Swerdlin A, Berkowitz C, Craft N. Cutaneous signs of child abuse. *J Am Acad Dermatol*. 2007;57:371-92.
21. Ellerstein NS. The cutaneous manifestations of child abuse and neglect. *Am J Dis Child*. 1979;133:906-9.
22. Fleisher GR, Ludwig S, Heretig FM, Ruddy RM, Silverman BK. Textbook of pediatric emergency medicine. Philadelphia: Lippincott, Williams & Wilkins; 2006. p.1761-1801.
23. Chen W, Balaban R, Stanger V, Haruvi R, Zur S, Augarten A. Suspected child abuse and neglect: assessment in a hospital setting. *Isr Med Assoc J*. 2002;4:617-23.
24. Wood J, Rubin DM, Nance ML, Christian CW. Distinguishing inflicted versus accidental abdominal injuries in young children. *J Trauma*. 2005;59:1203-8.
25. Johnson C F. Inflicted injury versus accidental injury. *Pediatr Clin North Am*. 1990;37:791-814.
26. Sugar NF, Taylor JA, Feldman KW. Bruise in infants and toddlers: those who don't bruise rarely bruise. Puget Sound Pediatric Research Network. *Arch Pediatr Adolesc Med*. 1999;153:399-403.
27. Stephenson T. Ageing of bruising in children. *J R Soc Med*. 1997;90:312-4.
28. Vogeley E, Pierce MC, Bertocci G. Experience with Wood lamp illumination and digital photography in the documentation of bruises on human skin. *Arch Pediatr Adolesc Med*. 2002;156:265-8.
29. Feldman K. Patterned abusive bruises of the buttocks and pinnae. *Pediatrics*. 1992;90:633-6.
30. Pride H. Skin Signs of Physical Abuse in: Fitzpatrick's Dermatology in General Medicine 7th ed. New York: Mc Graw Hill; 2008. p.927-31.
31. Dungy CI. Mongolian spots, day care centers, and child abuse. *Pediatrics*. 1982;69:672.
32. Asnes RS. Buttock bruises--Mongolian spot. *Pediatrics*. 1984;74:321.
33. Harley JR. Disorders of coagulation misdiagnosed as nonaccidental bruising. *Pediatr Emerg Care*. 1997;13:347-9.
34. Olivieri M, Kurnik K, Bidlingmaier C. Coagulation testing in the evaluation of suspect child abuse. *Hamostaseologie*. 2009;29:190-2.
35. Silveira JCGS, Quattrino AL, Bragança R, Rochaël MC. Edema hemorrágico agudo da infância. *An Bras Dermatol*. 2006;81(Supl 3):S285-7.
36. Sampaio, SAP, Evandro AR. *Dermatologia*. 3 ed. São Paulo: Artes Médicas; 2007. p.841-2.
37. Roberts DL, Pope FM, Nicholls AC, Narcisi P. Ehlers-Danlos syndrome type IV mimicking non-accidental injury in a child. *Br J Dermatol*. 1984;111:341-5.
38. Owen SM, Durst RD. Ehlers-Danlos syndrome simulating child abuse. *Arch Dermatol*. 1984;120:97-101.
39. Tsujii M, Hirata H, Hasegawa M, Uchida A. An infant with unexplained multiple rib fractures occurring during treatment in a neonatal intensive care unit. *Turk J Pediatr*. 2008;50:377-9.
40. Barradell R, Addo A, MacDonagh AJ, Cork MJ, Wales JK. Phytophotodermatitis mimicking child abuse. *Eur J Pediatr*. 1993;152:291-2.
41. Coffman K, Boyce WT, Hansen RC. Phytophotodermatitis simulating child abuse. *Am J Dis Child*. 1985;139:239-40.
42. Carlsen K, Weismann K. Phytophotodermatitis in 19 children admitted to hospital and their differential diagnoses: Child abuse and herpes simplex virus infection. *J Am Acad Dermatol*. 2007;57:S88-91.
43. Greig AV, Harris DL. A study of perceptions of facial hemangiomas in professional involved in child abuse surveillance. *Pediatr Dermatol*. 2003;20:1-4.
44. Fredrickson JM, Bauer W, Arellano D, Davidson M. Emergency nurses' perceived knowledge and comfort levels regarding pediatric patients. *J Emerg Nurs*. 1994;20:13-7.
45. Ciarallo L, Paller AS. Two cases of incontinentia pigmenti simulating child abuse. *Pediatr*. 1997;100:E6.
46. Dober I, Stranziger E, Kellenberger CJ, Huisman TA. Periorbital ecchymosis - trauma ou tumor? *Praxis (Bern 1994)*. 2007;96:811-4.
47. Adler R, Kane-Nussen B. Erythema multiforme: confusion with child battering syndrome. *Pediatrics*. 1983;72:718-20.
48. Stewart GM, Rosenberg NM. Conditions mistaken for child abuse: Part I. *Pediatr Emerg Care*. 1996;12:116-21.
49. Hu CH, Winkelmann RK. Digitate dermatosis. A new look at symmetrical, small plaque parapsoriasis. *Arch Dermatol*. 1973;107:65-9.
50. Powell FC, Hackett BC. Pyoderma Gangrenosum. In: Wolff K, Goldsmith LA, Kalz SI, Gilchrist BA, Paller AS, Leffell DJ, editors. *Fitzpatrick's Dermatology in General Medicine*. 7th ed. New York: Mc Graw Hill; 2008. p.296-301.
51. Keskin M, Tosun Z, Ucar C, Savaci N. Pyoderma gangrenosum in a battered child. *Ann Plast Surg*. 2006;57:228-30.
52. Hight DW, Bakalar HR, Lloyd JR. Inflicted burns in children. Recognition and treatment. *JAMA*. 1979;242:517-20.
53. Stratman E, Melski J. Scald abuse. *Arch Dermatol*. 2002;138:318-20.
54. Showers J, Garrison KM. Burn abuse: a four-year study. *J Trauma*. 1988;28:1581-3.
55. Hobbs CJ. When are burns not accidental? *Arch Dis Child*. 1986;61:357-61.
56. Lane WG, Dubowitz H. Primary care pediatricians' experience, comfort and competence in the evaluation and management of child maltreatment: do we need child abuse experts? *Child Abuse Negl*. 2009;33:76-83.
57. Wheeler DM, Hobbs CJ. Mistakes in diagnosing non-accidental injury: 10 years' experience. *Br Med J (Clin Res Ed)*. 1988;296:1233-36.
58. Jain AM. Emergency department evaluation of child abuse. *Emerg Med Clin North Am*. 1999;17:575-93.
59. Ohshima T, Nakaya T, Saito K, Maeda H, Nagano T. Child neglect followed by marked thymic involution and fatal systemic pseudomonas infection. *Int J Legal Med*. 1991;104:167-71.
60. Taieb A, Lasek-Duriez A. Atypical staphylococcal scalded skin syndrome: it could be battered child syndrome. *Rev Med Suisse*. 2008;4:1107-8, 1110-1.
61. Porzionato A, Aprile A. Staphylococcal scalded skin syndrome mimicking child abuse by burning. *Forensic Sci Int*. 2007;168:e1-4.
62. Murphy S. Non accidental injury vs staphylococcal scalded skin syndrome. A case study. *Emerg Nurse*. 2001;9:26-30.
63. Scheinfeld N. A review and report of blistering distal dacrylitis due to Staphylococcus aureus in two HIV-positive men. *Dermatol Online J*. 2007;13:8.
64. Winship IM, Winship WS. Epidermolysis bullosa misdiagnosed as child abuse. A report of 3 cases. *S Afr Med J*. 1988;73:369-70.
65. Colver GB, Harris DW, Tidman MJ. Skin diseases that may mimic child abuse. *Br J Dermatol*. 1990;123:129.
66. Marren P, Wojnarowska F, Venning V, Wilson C, Nayar M. Vulvar involvement in autoimmune bullous diseases. *J Reprod Med*. 1993;38:101-7.
67. Hoque SR, Patel M, Farrell AM. Childhood cicatricial pemphigoid confined to the vulva. *Clin Exp Dermatol*. 2006;31:63-4.

68. Levine V, Sanchez M, Nestor M. Localized vulvar pemphigoid in a child misdiagnosed as sexual abuse. *Arch Dermatol*. 1992;128:804-6.
69. Darmstadt GL. Perianal lymphangioma circumscriptum mistaken for genital warts. *Pediatrics*. 1996;98:461-3.
70. Gupta S, Radotra BD, Javaheri SM, Kumar B. Lymphangioma circumscriptum of the penis mimicking venereal lesions. *J Eur Acad Dermatol Venerol*. 2003;17:598-600.
71. Leventhal JM, Griffith D, Duncan KO, Starling S, Christian CW, Kutz T. Laxative-induced dermatitis of the buttocks incorrectly suspected to be abusive burns. *Pediatrics*. 2001;107:178-9.
72. Fenton SJ, Bouqout JE, Unkel JH. Orofacial considerations for pediatric, adult, and elderly victims of abuse. *Emerg Med Clin North Am*. 2000;18:601-17.
73. Jessee SA. Orofacial manifestations of child abuse and neglect. *Am Fam Physician*. 1995;52:1829-34.
74. Kellog N; American Academy of Pediatrics Committee on Child Abuse and Neglect. Oral and dental aspects of child abuse and neglect. *Pediatrics*. 2005;116:1565-8.
75. Wagner GN. Bitemark identification in child abuse cases. *Pediatr Dent*. 1986;8:96-100.
76. Whittaker DK. Principles of forensic dentistry: 2 non-accidental injury, bite marks and archeology. *Dent Update*. 1990;17:386-90.
77. Ntuen E, Stein SL. Hairpin-induced alopecia: case reports and a review of the literature. *Cutis*. 2010;85:242-5.
78. AMA diagnostic and treatment guidelines concerning child abuse and neglect. Council on Scientific Affairs. *JAMA*. 1985;254:796-800.
79. Raimer BG, Raimer SS, Hebel JR. Cutaneous signs of child abuse. *J Am Acad Dermatol*. 1981;5:203-14.
80. Blum L, Bourrat E. [Cutaneous pathology of misery]. *Rev Prat*. 1996;46:1839-43.
81. Finkelhor D. Current information on the scope and nature of child abuse. *Future Child*. 1994;4:31-53.
82. Krugman RD. Recognition of sexual abuse in children. *Pediatr Rev*. 1986;8:25-30.
83. Hymel KP, Jenny C. Child Sexual abuse. *Del Med J*. 1997;69:415-29.
84. Loening-Baucke V. Lichen sclerosus et atrophicus in children. *Am J Dis Child*. 1991;145:1058-61.
85. Isaac R, Lyn M, Triggs N. Lichen sclerosus in the diagnosis of suspected child abuse cases. *Pediatr Emerg Care*. 2007;23:482-5.
86. Al-Khenaizan S, Almuneef M, Kentab O. Lichen sclerosus mistaken for child sexual abuse. *Int J Dermatol*. 2005;44:317-20.
87. Powell J, Wojnarowska F. Childhood vulvar lichen sclerosus and sexual abuse are not mutually exclusive diagnoses. *BMJ*. 2000;320:311.
88. Wood PL, Bevan T. Lesson of the week child sexual abuse enquiries and unrecognised vulvar lichen sclerosus et atrophicus. *BMJ*. 1999;319:899-900.
89. Aruda MM. Vulvovaginitis in the prepubertal child. *Nurse Pract Forum*. 1992;3:149-51.
90. Souillet AL, Truchot F, Jullien D, Dumas V, Faure M, Floret D, Claudy A. Perianal streptococcal dermatitis. *Arch Pediatr*. 2000;7:1194-6.
91. Hanks JW, Venters WJ. Nickel allergy from a bed-wetting alarm confused with herpes genitalis and child abuse. *Pediatrics*. 1992;90:458-60.
92. Gruson LM, Chang MW. Berloque dermatitis mimicking child abuse. *Arch Pediatr Adolesc Med*. 2002;156:1091-3.
93. Williams TS, Callen JP, Owen LG. Vulvar disorders in the prepubertal female. *Pediatr Ann*. 1986;15:588-9,592-601,604-5.
94. Aljasser M, Al-Khenaizan S. Cutaneous mimickers of child abuse: a primer for pediatricians. *Eur J Pediatr*. 2008;167:1221-30.
95. Coleman H, Shrubbs VA. Chronic bullous disease of childhood--another cause for potential misdiagnosis of sexual abuse? *Br J Gen Pract*. 1997;47:507-8.
96. Deitch HR, Huppert J, Adams Hillard PJ. Unusual vulvar ulcerations in young adolescent females. *J Pediatr Adolesc Gynecol*. 2004;17:13-6.
97. Shavit I, Solt I. Urethral prolapse misdiagnosed as vaginal bleeding in a premenarchal girl. *Eur J Pediatr*. 2008;167:597-8.
98. Albers SE, Taylor G, Huyer D, Oliver G, Krafchik BR. Vulvitis circumscripta plasma cellularis mimicking child abuse. *J Am Acad Dermatol*. 2000;42:1078-80.
99. Porzionato A, Alaggio R, Aprile A. Perianal and vulvar Crohn's disease presenting as suspected abuse. *Forensic Sci Int*. 2005;155:24-7.
100. Le K, Wong LC, Fischer G. Vulvar and perianal inflammatory linear verrucous epidermal naevus. *Australas J Dermatol*. 2009;50:115-7.
101. Castro PA, Urbano LMF, Costa IMC. Doença de Kawasaki. *An Bras Dermatol*. 2009;84:317-31.
102. Guidelines for the evaluation of sexual abuse of children: subject review. American Academy of Pediatrics Committee on Child Abuse and Neglect. *Pediatrics*. 1999;103:186-91.
103. Chen YW, Yeh L, Feng JY. Concept analysis of child abuse. *Hu Li Za Zhi*. 2009;56:71-6.
104. Taveira F, Frazão S, Dias R, Matos E, Magalhães T. O Abuso sexual intra e extra-familiar. *Acta Med Port*. 2009;22:759-66.
105. Kearney CA, Wechsler A, Kaur H, Lemos-Miller A. Posttraumatic stress disorder in maltreated youth: a review of contemporary research and thought. *Clin Child Fam Psychol Rev*. 2010;13:46-76.

ENDEREÇO PARA CORRESPONDÊNCIA / MAILING ADDRESS:

**Rua Miguel Barra, 800 Ap. 400 Tirol
59014-590 Natal RN Brasil
(84) 9998-7872 ou (11) 8470-6558
robertamarinbomed@botmail.com ou
robertamarinbo@usp.br**

Como citar este artigo/How to cite this article: Gondim RMF, Muñoz DR, Petri V. Violência contra a criança: indicadores dermatológicos e diagnósticos diferenciais. *An Bras Dermatol*. 2011;86(3):527-36.