

## *Penfigóide bolhoso no lactente\** *Bullous pemphigoid in childhood\**

Ada Lobato Quattrino<sup>1</sup>  
Vera Xavier<sup>4</sup>

Júlio César Gomes Silveira<sup>2</sup>  
Mayra Carrijo Rochael<sup>5</sup>

Susy Megumi Kawakubo<sup>3</sup>

**Resumo:** O penfigóide bolhoso é doença que comumente acomete pessoas idosas. Desde o primeiro caso na infância, confirmado por imunofluorescência em 1970, cerca de 50 casos foram relatados e poucos ocorreram em crianças com menos de um ano de idade. Apresenta-se caso de penfigóide bolhoso em lactente de quatro meses de idade e discutem-se as características clínicas e imunopatológicas dessa rara bulose da infância.

Palavras-chave: Corticosteróides; Criança; Penfigóide bolhoso

**Abstract:** *Bullous pemphigoid typically affects the elderly. Since the first description of bullous pemphigoid in childhood in 1970, about 50 cases have been reported, but only 10 were reported in children under the first year of age. We report a case of bullous pemphigoid in a 4-month-old girl and discuss the clinical and immunopathological features of this rare bullous disease of infancy.*

Keywords: Adrenal Cortex Hormones; Child; Pemphigoid, bullous

O penfigóide bolhoso (PB) é doença bolhosa subepidérmica auto-imune que comumente afeta indivíduos idosos. No entanto, casos raros na população pediátrica são relatados. Apresenta-se o de paciente de quatro meses de idade com lesões bolhosas generalizadas e cujo estudo imuno-histológico confirmou o diagnóstico de penfigóide bolhoso.

Criança do sexo feminino, branca, quatro meses de idade, nascida de parto cesáreo, a termo, precedido por gestação sem intercorrências e com pais saudáveis, apresentava lesões eritemato-edematosas de configuração anular que cobriam grande parte do tegumento, predominando no tronco (Figura 1) e raízes dos membros, com inúmeras vesículas agrupadas com aspecto eczematóide e

algumas bolhas grandes e tensas com conteúdo claro. Na cavidade oral havia duas pequenas erosões na mucosa vestibular. O exame dos principais sistemas não demonstrou alterações. O hemograma apresentava leucocitose (20.800/mm) com eosinofilia (51%). O exame histopatológico mostrou bolha subepidérmica com numerosos eosinófilos, inclusive nas papilas laterais à bolha e foi compatível com penfigóide bolhoso (Figura 2). A imunofluorescência direta mostrou deposição linear contínua de IgG e C3 na zona da membrana basal e deposição focal de fibrinogênio ao longo da ZMB. Após insucesso com dapsona por três dias, foi iniciada prednisolona 2mg/kg/peso, e a dose foi gradativamente diminuída até cinco meses de tratamento. Não houve reativação da

Recebido em 09.08.2004.

Aprovado pelo Conselho Consultivo e aceito para publicação em 23.08.2005.

\* Trabalho realizado na Universidade Federal Fluminense - (UFF) - Niterói (RJ), Brasil.

Conflito de interesse declarado: Nenhum.

<sup>1</sup> Médica dermatologista. Professora adjunta de Dermatologia da Universidade Federal Fluminense - (UFF) - Niterói (RJ), Brasil.

<sup>2</sup> Pós-graduando em Dermatologia pela Universidade Federal Fluminense (UFF) - Niterói (RJ), Brasil.

<sup>3</sup> Médica dermatologista. Pós-graduada na Universidade Federal Fluminense (UFF) - Niterói (RJ), Brasil.

<sup>4</sup> Médica pediatra do Serviço de Neonatologia do Hospital Universitário Antônio Pedro da Universidade Federal Fluminense (UFF) - Niterói (RJ), Brasil.

<sup>5</sup> Médica patologista. Professora adjunta de Anatomia Patológica, doutora em Anatomia Patológica pela Universidade Federal Fluminense (UFF) - Niterói (RJ), Brasil.

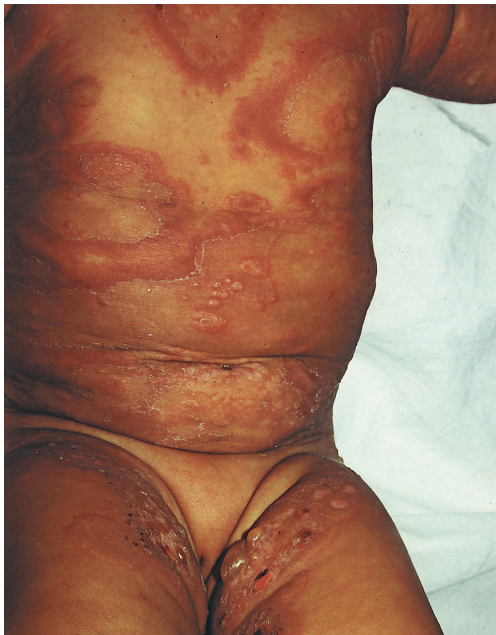

FIGURA 1: Lesões eritemato-edematosas de configuração anular, recobertas por vesículas e bolhas no tronco

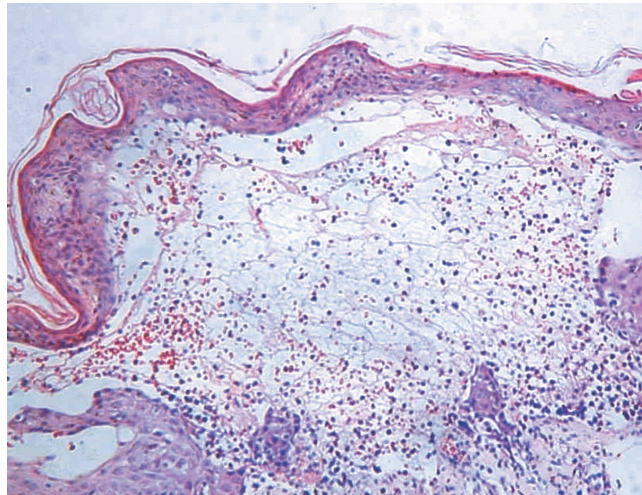


FIGURA 2: Bolha subepidérmica contendo moderada quantidade de células inflamatórias, entre elas, eosinófilos (HE; aumento original 100x)

doença em dois anos de acompanhamento.

A primeira descrição clínica e histopatológica do penfigóide bolhoso (PB) como entidade clínica distinta do pênfigo vulgar foi feita por Lever em 1953.<sup>1,4</sup> Em 1967, Jordon *et al.* evidenciaram pela primeira vez a presença de anticorpos subepidérmicos no penfigóide bolhoso,<sup>2</sup> e, em 1970, Bean *et al.*<sup>5</sup> descreveram o primeiro caso de PB em criança, confirmado pela imunofluorescência.<sup>2,3,5</sup> Desde então, cerca de 50 casos foram descritos, sendo apenas 10 em crianças com menos de um ano de idade.<sup>1,6</sup>

O diagnóstico diferencial com outras buloses da infância, como a dermatite herpetiforme ou dermatose bolhosa por IgA linear, pode ser difícil, pois muitas vezes elas apresentam semelhanças clínicas e histopatológicas. Alguns autores apontam peculiaridades clínicas do PB na infância que podem contribuir para o diagnóstico diferencial, como o acometimento freqüente das mãos e dos pés, sendo geralmente a forma de apresentação inicial da doença.<sup>2</sup> A ocorrência de lesões na face também é muito comum e é considerada por alguns autores importante elemento para o diagnóstico.<sup>2</sup> O quadro clínico é similar ao do adulto,<sup>1</sup> mas o acometimento das mucosas parece ser mais comum na criança.<sup>1,2</sup>

A imunofluorescência direta da pele perilesional mostra deposição de IgG ao longo da zona da membrana basal em quase todos os pacientes.<sup>2</sup> Depósitos de C3 também são encontrados em quase todos eles. A imunofluorescência indireta (IFI) é teste confirmatório e, na doença do adulto, é positivo em 70% dos pacientes.<sup>2</sup> Pela técnica de *salt split skin* a fluorescência ocorre no teto ou no teto e assoalho da bolha, permitindo a diferenciação com a epidermólise bolhosa adquirida, doença rara na infância e em que a fluorescência ocorre apenas no assoalho. Os antígenos reconhecidos nas crianças tam-

bém são idênticos aos dos adultos, e, ao *Western immunoblotting*, o soro reage contra os antígenos de 180kDa e 220kDa de extratos epidérmicos.<sup>1</sup> Elevados níveis séricos de IgE são descritos em 70% dos pacientes com PB, e eosinofilia pode ser vista em 50% ou mais dos casos.

No caso apresentado, a IFI e o *salt split skin* não puderam ser realizados na ocasião. O diagnóstico diferencial imunopatológico é necessário com o lúpus bolhoso e com a epidermólise bolhosa adquirida. A ausência clínica de envolvimento sistêmico e a ausência de alterações laboratoriais hematológicas, renais ou sorológicas, bem como a remissão rápida da doença sem recidivas nos dois anos em que a criança foi acompanhada, são dados que reforçam o diagnóstico de penfigóide bolhoso em relação ao lúpus bolhoso. Já a resposta drástica ao tratamento com corticosteróides, a remissão rápida da doença e a ausência de remissões, bem como a ocorrência de relevante eosinofilia e de certos aspectos clínicos encontrados no PB da infância, já comentados, são dados a favor do diagnóstico de PB e não de EBA.

O tratamento de escolha para o penfigóide bolhoso da infância é a prednisona na dosagem de 1-2mg/kg/dia.<sup>2,5</sup> O uso das sulfonas isoladamente é controverso, encontrando-se relatos de sucesso e de fracasso com a droga,<sup>2</sup> mas o uso da dapsona ou sulfapiridina como terapia adjunta à corticoterapia pode ser benéfico.<sup>2</sup> A combinação de eritromicina e nicotinamida também é mencionada por alguns autores como alternativa segura aos esteróides orais.<sup>1</sup>

O prognóstico da doença na infância é benigno. A maioria dos casos dura menos de um ano, porém há relatos isolados com duração superior a dois anos.<sup>2</sup> □

## REFERÊNCIAS

1. Wakelin SH, Allen J, Wójnarowska F. Childhood bullous pemphigoid -- report of a case with dermal fluorescence on salt-split skin. *Br J Dermatol.* 1995;133:615-8.
2. Nemeth AJ, Klein AD, Gould EW, Schachner LA. Childhood bullous pemphigoid. *Arch Dermatol.* 1991;127:378-86.
3. Robinson MJW, Odom CRB. Bullous Pemphigoid in children. *Arch Dermatol.* 1978;114:899-902.
4. Kim R, Winkelmann RK. Dermatitis herpetiformis in children: relationship to bullous pemphigoid. *Arch Dermatol.* 1961;83:895-902.
5. Bean SF, Good Ra, Windhorst DB. Bullous pemphigoid in an 11-year-old boy. *Arch Dermatol.* 1970;102:205-8.
6. Cunha PR, Thomazeski PV, Hipolito E, Michalany NS, Bystryń JC. Bullous pemphigoid in a 2-month-old infant. *Int J Dermatol.* 1998;37:935-8.

---

ENDEREÇO PARA CORRESPONDÊNCIA:

*Ada Lobato Quattrino*

*Praia de Icaraí, 371, apto 701*

*24230-006 Niterói Rio de Janeiro - RJ*

*Como citar este artigo:* Quattrino AL, Silveira JCGS, Kawakubo SW, Xavier V, Rochael MC. Penfigóide bolhoso no lactente. *An Bras Dermatol.* 2007;82(1):87-9.