

Porfiria cutânea tarda e lúpus eritematoso sistêmico *

Porphyria cutanea tarda and systemic lupus erythematosus

Leticia Haendchen ¹
Oswaldo Haider ²
Thelma L. Skare ³

Juliana Merheb Jordão ¹
Francisco Araújo ²

Resumo: A associação de lúpus eritematoso sistêmico e porfiria, embora rara, é conhecida de longa data. Ela obriga o médico a realizar um cuidadoso diagnóstico diferencial das lesões bolhosas nesses pacientes e tomar cuidados com a prescrição de certas drogas, como a cloroquina. Esta, nas doses habituais para tratamento do lúpus, pode causar hepatotoxicidade em pacientes com porfiria. Descreve-se o caso de uma paciente com lúpus que desenvolveu lesões bolhosas compatíveis com porfiria cutânea tardia.

Palavras-chave: Anticorpos antinucleares; Lúpus eritematoso sistêmico; Porfiria cutânea tardia; Porfirias

Abstract: The co-existence of systemic lupus erythematosus and porphyria although rare has been known for a long time. This association forces the physician to make a careful differential diagnosis of the bullous lesions that might appear in such patients and to be careful when prescribing certain drugs such as chloroquine. This drug, when used in the regular doses for treating lupus, may cause hepatotoxicity in patients suffering from porphyria. It is described here the case of a patient with lupus who developed bullous lesions compatible with porphyria cutanea tarda.

Keywords: Antibodies, antinuclear; Lupus erythematosus, systemic; Porphyrias; Porphyria cutanea tarda

O lúpus eritematoso sistêmico (LES) pode apresentar-se inicialmente com manifestações cutâneas. Isso acontece em torno de 23% dos casos.¹ Em três quartos dos pacientes com essa colagenose, existirá algum tipo de manifestação cutânea, a qual pode assumir características proteiformes, como a formação de bolhas.¹ As lesões bolhosas do lúpus são crônicas e disseminadas, não deixam cicatriz e situam-se na porção subepidérmica. Entretanto são raras, acometendo menos de 5% dos pacientes.¹ Assim, quando um paciente com LES se apresenta com lesões bolhosas, é necessário que o médico atendente exercite um diagnóstico diferencial cuidadoso antes de atribuir tais lesões ao lúpus.

Descreve-se aqui o caso de uma mulher de 45 anos, com LES e lesões bolhosas disseminadas, no qual foi feito o diagnóstico de porfiria cutânea *tarda*

(PCT) associada. Essa paciente tinha LES desde os 30 anos de idade, quando se apresentou com artrite, febre, *rash* fotossensível e vasculite nos pés. Na época constatou-se proteinúria, mas a paciente declinou biópsia renal, sendo tratada com prednisona, 60 mg/dia, com boa melhora. A dose de corticoide foi diminuída e a paciente perdeu-se do controle fazendo uso irregular do medicamento. Retornou com queixas de aparecimento de bolhas em região fotoexposta há 18 meses. Notou também dores generalizadas, escurecimento da urina e da pele, que ficou “amarela” (Sic). Havia feito uso recente de uma “beberagem” composta de múltiplas ervas recomendada por conhecidos.

Ao exame físico observava-se: PA = 120 x 80 mmHg; T = 37 °C. A paciente estava em bom estado geral, icterica e pálida. Existia hipertricose facial. A pele era escurecida e existiam bolhas tensas na região

Recebido em 24.06.2009.

Aprovado pelo Conselho Consultivo e aceito para publicação em 27.11.09.

* Trabalho realizado nos Serviços de Reumatologia e Dermatologia do Hospital Universitário Evangélico de Curitiba (Huec) – Curitiba (PR), Brasil.

Conflito de interesse: Nenhum / *Conflict of interest: None*

Suporte financeiro: Nenhum / *Financial funding: None*

¹ Residentes do Serviço de Dermatologia do Hospital Universitário Evangélico de Curitiba (Huec) – Curitiba (PR), Brasil.

² Residentes do Serviço de Reumatologia do Hospital Universitário Evangélico de Curitiba (Huec) – Curitiba (PR), Brasil.

³ Preceptora do serviço de residência em reumatologia do Hospital Universitário Evangélico de Curitiba (Huec) – Curitiba (PR), Brasil.

fotoexposta e múltiplas cicatrizes de lesões anteriores. Os exames das articulações, dos pulmões, do coração e do abdome eram normais (Figura 1).

Exames laboratoriais mostraram: SGOT = 531 U/L (VR: 5-34 U/L); SGPT = 413 U/L (VR: 0-55 U/L); BT = 10 mg/dL (VR < 1,2 mg/dL); BD = 9,3 mg/dL (VR < 0,5 mg/dL); BI = 0,7 mg/dL (VR < 0,8 mg/dL); fosfatase alcalina = 220 U/L (VR: 40-150 U/L); GGT = 92 U/L (VR: 9-36 U/L); albumina = 3,7 g/dL (VR: 3,5-5,0 g/dL); TAP 90% (VR: 70-90%); HBsAg negativo; HIV, HVA e HVC negativos; ferro sérico = 98 µg/dL (VR: 25-156 µg/dL); saturação de transferrina = 31,28%; creatinina = 0,62 ng/dL (VR: 0,60-1,10 ng/dL); VHS = 20 mm/hora (VR: 0-20 mm/hora), hematócrito = 37% (VR: 36-47%). A ferritina era de 497,68 ng/mL (VR: 6-159 ng/mL). Um FAN foi positivo no título de 1:1.280; padrão homogêneo. Anticorpos anti-Ro eram positivos. Anticardiolipinas, LAC, anti-Sm, anti-DNA, anti-músculo liso, LKM e mitocôndria eram negativos. Dosagem de CH50 = 43 U CAE (VR: 60-144 U CAE), de C4 = 9,3 mg/dL (VR: 10-40 mg/dL) e de C3 = 94 mg/dL (VR: 90-180 mg/dL). Proteinúria de 0,13 g/24 horas (VR < 0,15 g/24 horas).

Coproporfirina e uroporfirinas positivas. Protoporfirina livre positiva no valor de 468,2 g/dL (VR até 60 mg/dL). Uma tomografia de abdome demonstrou aumento da veia esplênica com leve esplenomegalia. Uma biópsia mostrou epiderme com ortoceratose e acantose regular moderada com fenda infrabasal. Membrana basal delicada (PAS com digestão). Derme superficial com edema (Figura 2).

A icterícia desapareceu gradualmente sem tratamento e notou-se normalização da função hepática.

Com diagnóstico de LES e de PCT, a paciente recebeu tratamento com fotoproteção e sangrias periódicas de 15 em 15 dias. As lesões bolhosas e as dores musculoesqueléticas desapareceram. Após normalização das provas de função hepática, instituiu-se tratamento com

cloroquina 150 mg duas vezes por semana.

A associação entre LES e outras doenças bolhosas, tais como pênfigos, penfigoide bolhoso e cicatricial, dermatite herpetiforme, dermatite bolhosa da criança e epidermólise bolhosa adquirida, é reconhecida.² No caso da porfiria, essa associação foi constatada em 1952, quando Wolfram e cols.³ descreveram o caso de paciente com LES que depois desenvolveu porfiria intermitente aguda. A partir de então reconheceu-se a associação não só da forma sistêmica do lúpus com diferentes tipos de porfiria, mas também do lúpus subagudo e discoide.³ Um estudo da Mayo Clinic abrangendo 676 casos de porfiria acompanhados por 20 anos mostrou que o LES estava presente em 2,2% deles.⁴

As causas da associação entre LES e porfiria são desconhecidas. Harris e cols.⁵ propuseram que a porfiria pode desencadear uma resposta imune favorecendo o LES. O acúmulo de porfirinas causa ativação do sistema complemento e aumenta a quimiotaxia dos neutrófilos quando há exposição a raios ultravioleta.⁶ Além disso, as porfirinas são toxinas que, gerando dano tissular, liberam autoantígenos que servirão de fonte para a formação de autoanticorpos.⁶ Allard e cols. fizeram um estudo com 38 pacientes com porfiria e em oito deles foram encontrados anticorpos antinucleares. Todavia só um deles apresentava sinais e sintomas de LES.⁷ Griso e cols. verificaram a presença do FAN em 12% de 158 pacientes com porfiria, mas correlacionaram esse achado à idade avançada ou doença hepática.⁸ A explicação de que destruição celular induzida por porfiria estimula o sistema imune causando LES não se aplica ao caso descrito, em que o diagnóstico de LES precedeu o de porfiria por muitos anos.

Tanto o LES quanto as porfirias têm um componente genético predisponente situado no mesmo cromossomo. O gene para a decarboxilase do uroporfiri-

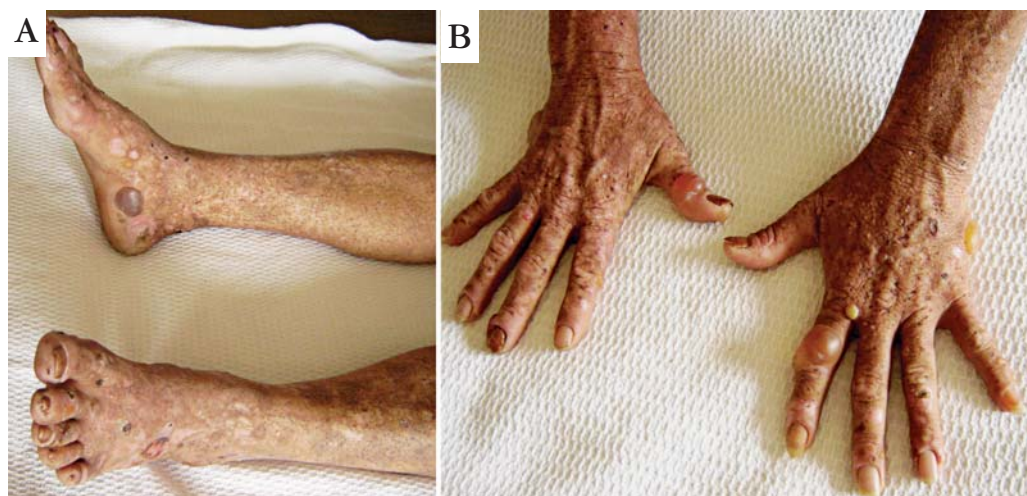


FIGURA 1 (A, B): Bolhas tensas nas mãos e nos pés da paciente

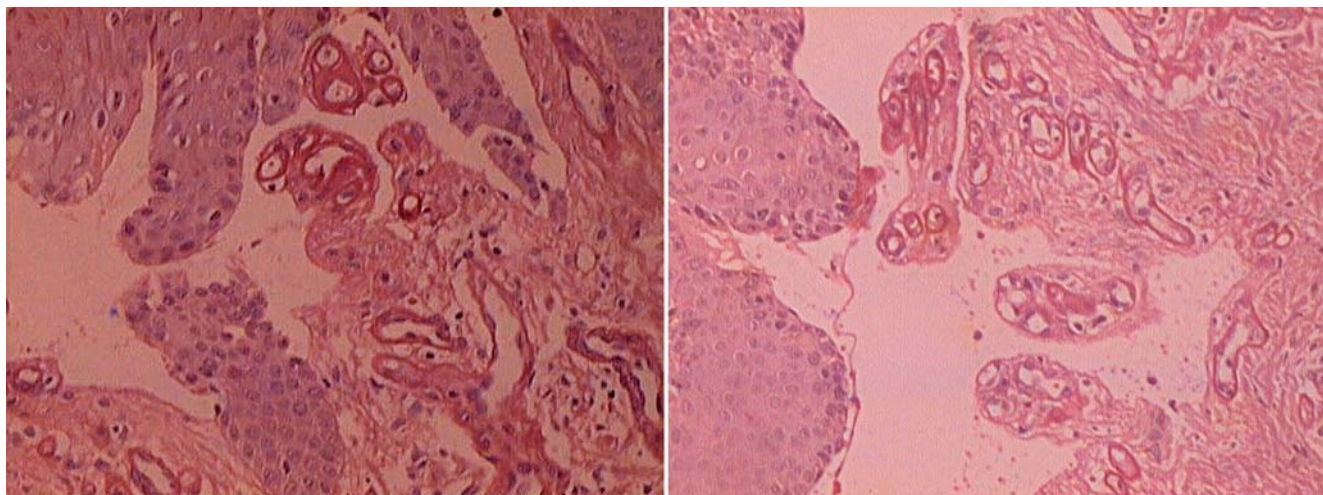


FIGURA 2: Corte histológico do material de biópsia cutânea mostrando bolhas na região infrabasal

nogênio, a enzima deficiente em casos de PCT, está localizado no cromossomo 1 (1p34) e a região 1q41-1q42 tem sido associada ao LES.⁹

Embora incomum, a associação entre porfiria e lúpus merece atenção, principalmente por causa do uso de determinados medicamentos. Se os antimalá-

ricos, medicamentos amplamente usados no LES, forem prescritos em sua dose plena, podem levar a porfirinúria maciça com febre, náuseas e aumento das enzimas hepáticas, havendo até mesmo casos de necrose hepática.¹⁰ □

REFERÊNCIAS

- Harris-Stit R, Erickson QL, Elston DM, David-Bajar K. Bullous eruption: a manifestation of lupus erythematosus. *Cutis*. 2003;72:31-7.
- Salgado AL, Dias SCJ, Ishida CE, Maceira JP, Oliveira AV, Junior ACP. Lúpus eritematoso sistêmico bolhoso – Excelente resposta à sulfona. *An Bras Dermatol*. 1987;62:19-23.
- Filiotou A, Vaiopoulos G, Capsimali V, Stavrianeas N, Kaloterakis A. Acute intermittent porphyria and systemic lupus erythematosus: report of a case and review of the literature. *Lupus*. 2002;11:190-2.
- Gibson GE, McEvoy MT. Coexistence of lupus erythematosus and porphyria cutanea tarda in fifteen patients. *J Am Acad Dermatol*. 1998;38:440-3.
- Harris MY, Mills GC, Levin WC. Coexistent systemic lupus erythematosus and porphyria. *Arch Intern Med*. 1966;117:425-8.
- Korkmaz C. Delayed diagnosis of porphyria based on manifestations of systemic lupus erythematosus and ankylosing spondylitis. *J Nephrol*. 2006;19:535-9.
- Allard SA, Charles PJ, Herrick AL, McColl KE, Scott JT. Antinuclear antibodies and the diagnosis of systemic lupus erythematosus in patients with acute intermittent porphyria. *Ann Rheum Dis*. 1990;49:246-8.
- Griso D, Macri A, Biolcati G, Topi G. Does an association exist between P C T and systemic lupus erythematosus? Results of a study on autoantibodies in 158 patients affected with PCT. *Arch Dermatol Res*. 1989;281:291-2.
- Alioua C, Patel A, Bakir AA. Co-existence of systemic lupus erythematosus and severe hepatic porphyria. *Nephrol Dial Transplant*. 1999;14:2944-6.
- Liu AC. Hepatotoxic reaction to chlorouquine phosphate in a patient with previously unrecognized porphyria cutanea tarda. *West J Med*. 1995;162:548-51.

ENDEREÇO PARA CORRESPONDÊNCIA / MAILING ADDRESS:

Thelma L. Skare
Rua João Alencar Guimarães, 796
80310-420 Curitiba - PR, Brasil
E-mail: tskare@onda.com.br

Como citar este artigo/How to cite this article: Haendchen L, Jordão JM, Haider O, Araújo F, Skare TL. Porfiria cutânea tarda e lúpus eritematoso sistêmico. *An Bras Dermatol*. 2011;86(1):171-3.