

Síndrome dos cabelos anágenos frouxos associada à distrofia macular - Descrição de uma família*

*Loose anagen hair syndrome associated with macular dystrophy - A family description**

Mário Teruo Sato¹

Fábio Sabbag⁴

Daura R. Eiras-Stofella⁷

Fabiane Mulinari Brenner²

Gisele Bordignon⁵

Antonio Franco⁸

Rodrigo Marzagão³

José Fillus Neto⁶

Carlos Augusto Moreira Júnior⁹

Resumo: Descreve-se uma família com síndrome dos cabelos anágenos frouxos (SCAF) associada à distrofia macular. Foram descritos os achados dermatológicos, oftalmológicos e de microscopia óptica e eletrônica de varredura de 11 indivíduos. Dois apresentaram SCAF, sem qualquer alteração ocular. Dos quatro indivíduos com alteração ocular, duas irmãs apresentaram SCAF e dispersões pigmentares em pólo posterior da retina, com coloboma da mácula. Em dois irmãos encontraram-se as mesmas características da SCAF e fundo de olho com dispersões pigmentares em pólo posterior, sem coloboma. Os achados sugerem que essa associação seja uma nova entidade nosológica dentro das displasias ectodérmicas.

Descritores: degeneração retiniana; displasia ectodérmica; hipotricose.

Abstract: The article describes a family with loose anagen hair syndrome (LAHS) associated with macular dystrophy. Complete dermatological and ophthalmological exams, and hair examination under optical and electron microscopy were performed in eleven index cases. Two individuals demonstrated hair findings with LAHS without ocular problems. Within the four cases with ocular problems, two sisters presented with LAHS and pigmentary dispersion on the retina with macular coloboma. Two brothers presented with LAHS and pigmentary dispersion on the retina without macular coloboma. The findings suggest that this new association is a disorder among the ectodermal dysplasia.

Keywords: retinal degeneration; ectodermal dysplasia; hypotrichosis.

Recebido em 27.11.2002. / Received on November 27, 2002.

Aprovado pelo Conselho Consultivo e aceito para publicação em 05.01.2004. / Approved by the Consultive Council and accepted for publication on January 05, 2004.

* Trabalho realizado no Serviço de Oftalmologia do Hospital de Clínicas da UFPR. / Work done at the Ophthalmology Service, Hospital de Clínicas, UFPR..

¹ Professor Adjunto de Oftalmologia da Universidade Federal do Paraná (UFPR). Responsável pelo Setor de Neuro-Oftalmologia e Eletrofisiologia Ocular do Centro da Visão / Hospital de Clínicas - UFPR. / Associate Professor of Ophthalmology, Federal University of Parana (UFPR). Responsible for the Neuro-Ophthalmology and Ocular Electrophysiology Sector at the Vision Center / Hospital de Clínicas - UFPR.

² Professora Assistente de Dermatologia da UFPR, fellowship em desordens do cabelo pela The Cleveland Clinic Foundation. / Assistant Professor of Dermatology, UFPR, fellowship in hair disorder from The Cleveland Clinic Foundation.

³ Residente de Oftalmologia do Centro da Visão. / Ophthalmology Resident at the Vision Center / Hospital de Clínicas - UFPR.

⁴ Oftalmologista. / Ophthalmologist.

⁵ Professora Assistente do Departamento de Farmácia-Bioquímica da UFPR. / Assistant Professor, Department of Biochemical-Pharmaceutics, UFPR.

⁶ Professor Assistente do Departamento de Patologia da UFPR. / Assistant Professor, Pathology Department, UFPR.

⁷ Professora Adjunta do Departamento de Biologia da UFPR. / Associate Professor, Biology Department, UFPR.

⁸ Farmacêutico-Bioquímico do Departamento de Pediatria da UFPR. / Biochemical-Pharmacist, Pediatrics Department, UFPR.

⁹ Reitor da UFPR; Professor Titular de Oftalmologia da UFPR. / President of UFPR; Professor of Ophthalmology, UFPR.

©2004 by Anais Brasileiros de Dermatologia

INTRODUÇÃO

A síndrome dos cabelos anágenos frouxos (SCAF), descrita inicialmente por Nödl,¹ caracteriza-se pela presença de fios de cabelo esparsos no couro cabeludo, com crescimento anormal e sem necessidade de cortes freqüentes. Os fios de cabelo são facilmente retirados do couro cabeludo, de forma indolor sem ao quebrar. As alterações geralmente aparecem na infância (entre dois e cinco anos), sendo ambos os sexos afetados. A maioria das crianças tem cabelos loiros, embora possam ser observadas algumas com cabelos castanhos.² A herança na maior parte dos relatos é autossômica dominante, e o achado essencial é a retirada fácil de pêlos em fase anágena do couro cabeludo.³ Os achados característicos na microscopia eletrônica de varredura (MEV) são variações na espessura da haste, depressões canaliculares ao longo do folículo piloso e enrugamento cuticular proximal ao bulbo.⁴

As distrofias maculares são degenerações progressivas da retina e/ou coróide sem etiologia definida, afetando sobretudo a área macular. São alterações predominantemente do pólo posterior da retina, bilaterais e com freqüência simétricas, de caráter familiar, associadas com diminuição da acuidade visual de progressão lenta, de início em idade precoce e sem alterações físicas gerais ou anormalidades laboratoriais.⁵

RELATO DO CASO

Foram examinados 11 indivíduos de uma família proveniente de Paranaguá, PR (Quadro 1). A figura 1 expressa o heredograma em que os indivíduos destacados (linha pontilhada) foram submetidos aos seguintes procedimentos: exames dermatológico e oftalmológico completo, teste de suor, análise microscópica dos cabelos eliminados espontaneamente, teste da tração suave dos cabelos, tricograma, microscopia óptica (MO) e de varredura (MEV) dos fios de cabelos.

A mãe dos pacientes afetados ocularmente e o filho mais velho (casos II-19 e III-20) apresentaram características de SCAF, sem qualquer alteração ocular. Pacientes negavam queixas de queda de pêlos ou pouca necessidade

INTRODUCTION

Loose anagen hair syndrome (LAHS), described initially by Nödl,¹ is characterized by the presence of sparse hair shafts in the scalp, with abnormal growth and no need for frequent haircuts. The hair is easily plucked from the scalp, painlessly and without breakage. The changes usually appear in childhood (between two to five years of age), and affect both sexes. Most of the children present blond hair, although the disease may occur in children with brown hair.² There is autosomal dominant inheritance in most of the reports, and the essential finding is the easy plucking of anagen phase hair from the scalp.³ The characteristic findings under scanning electron microscopy (SEM) are canalicular depressions along the hair follicle and ruffled cuticle proximal to the bulb.⁴

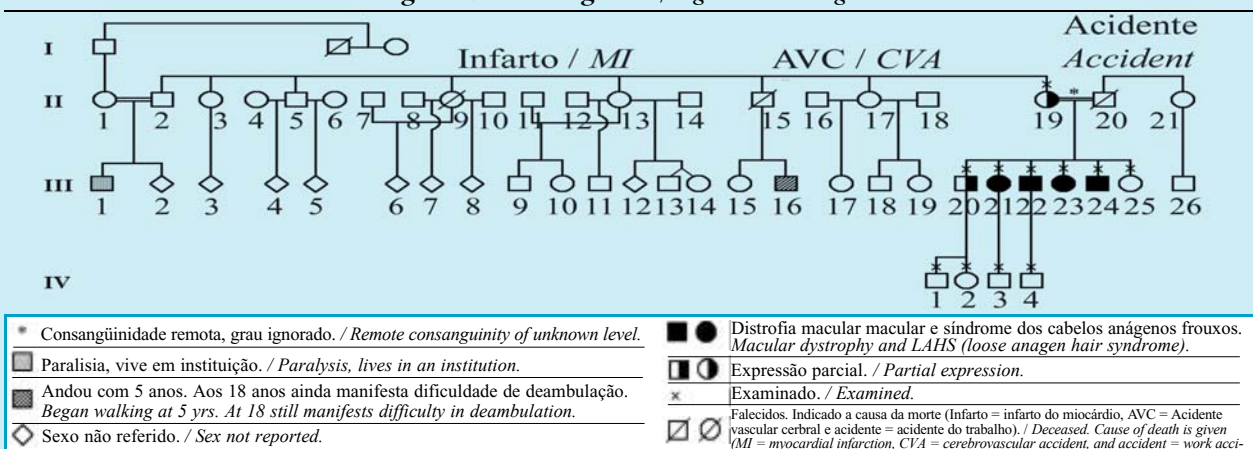
The macular dystrophies are progressive degenerations of the retina and/or choroid without defined etiology, predominantly affecting the macular region. They are alterations above all of the posterior pole of the retina, bilateral and often symmetric frequently, with familial character, associated with decrease in visual acuity, slow progression, an early age at onset and without general physical changes or laboratory abnormalities.⁵

CASE REPORT

Eleven individuals of a family from Paranaguá, State of Paraná, Brazil (Table 1) were examined. Figure 1 shows the heredogram of the highlighted individuals (dotted line) that were submitted to the following procedures: complete dermatological and ophthalmological exams, sweat test, microscopic analysis of spontaneously eliminated hair, gentle traction test, trichogram, optical microscopy (OM) and scanning electron microscopy (SEM) of the hairs.

The mother of the patients with ocular involvement and the oldest son (cases II-19 and III-20) presented characteristics of LAHS, without any ocular alteration. The patients denied any complaints of hair loss or infrequent necessity for haircuts. Their hair was short, not easily pluc-

Figura 1: Heredograma / Figure 1: Heredogram



de cortes do cabelo. Os cabelos eram curtos, sem desprendimento fácil à tração suave e apresentavam pilificação corporal normal. O teste da tração suave foi positivo; a MO e a MEV, entretanto, mostraram características de SCAF. O caso II-19, o tricograma (Quadro 1) revelou 64,6% de fios anágenos com presença de bulbos telógenos e anágenos distróficos em formato de “rabo de camundongo”. Na MEV, encontraram-se fios de cabelo com variações na espessura. No caso III-20, o tricograma era anágeno (68,8%) com bulbos telógenos e anágenos distróficos. Na MEV, os fios tinham formações canaliculares ao longo da haste. Nesses pacientes, o tricograma e a MEV eram com-

ked by gentle traction and they presented normal body hair. The gentle traction test was positive; OM and SEM, however, showed characteristics of LAHS. In case II-19, the trichogram (Chart 1) revealed 64.6% of anagen hair and the presence of telogen bulbs and dystrophic anagen bulbs with a “mouse tail” format. SEM showed hair shafts with variations in the thickness. In case III-20, the trichogram was anagen (68.8%) with dystrophic telogen and anagen bulbs. Under SEM, the hair shafts had canalicular formations along the stem. In those patients, the trichogram and SEM were compatible with LAHS, and the ophthalmological exam was normal.

Quadro 1: Resumo dos casos / *Chart 1: Summary of cases*

Heredograma <i>Heredogram</i>	Sexo <i>Sex</i>	Idade (anos) <i>Age</i> (years)	Tricograma (médias) <i>Trichogram (means)</i>		Anágenos distróficos (MO) <i>Dystrophic</i> <i>Anagen (OM)</i>	Queda espontânea (MO) <i>Spontaneous</i> <i>loss (OM)</i>	Cabelo (clínica) <i>Hair</i> <i>(clinical)</i>	Haste do cabelo (MEV) <i>Hair</i> <i>shaft (SEM)</i>	Distrofia macular <i>macular</i> <i>dystrophy</i>	Teste da tração suave <i>Gentle</i> <i>traction test</i>
			Anágenos <i>Anagens</i> %	Telógenos <i>Telogens</i> %						
II-19	F	60	64.6	35.4	Presente <i>Present</i>	Anágenos <i>Anagen</i>	Normal <i>Normal</i>	Alterada <i>Altered</i>	Ausente <i>Absent</i>	Positiva com anágenos <i>Positive with</i> <i>anagens</i>
III-20	M	36	68.8	31.2	Ausente <i>Absent</i>	Anágenos <i>Anagen</i>	Normal <i>Normal</i>	Alterada <i>Altered</i>	Ausente <i>Absent</i>	Positiva com anágenos <i>Positive with</i> <i>anagens</i>
III-21	F	34	87.9	12.1	Presente <i>Present</i>	Anágenos distróficos <i>Dystrophic</i> <i>anagen</i>	Queda fácil desde a infância <i>Easy hair loss</i> <i>since infancy</i>	Alterada <i>Altered</i>	Presente <i>Present</i>	Positiva com anágenos <i>Positive with</i> <i>anagens</i>
III-22	M	32	52.9	47.1	Presente <i>Present</i>	Telógenos <i>Telogen</i>	Queda fácil desde a infância <i>Easy hair loss</i> <i>since infancy</i>	Alterada <i>Altered</i>	Presente <i>Present</i>	Positiva com anágenos <i>Positive with</i> <i>anagens</i>
III-23	F	30	20.9	79.1	Ausente <i>Absent</i>	Anágenos <i>Anagen</i>	Queda fácil desde a infância <i>Easy hair loss</i> <i>since infancy</i>	Alterada <i>Altered</i>	Presente <i>Present</i>	Positiva com anágenos <i>Positive with</i> <i>anagens</i>
III-24	M	28	64.4	35.6	Ausente <i>Absent</i>	Anágenos <i>Anagen</i>	Queda fácil desde a infância <i>Easy hair loss</i> <i>since infancy</i>	Alterada <i>Altered</i>	Presente <i>Present</i>	Positiva com anágenos <i>Positive with</i> <i>anagens</i>
III-25	F	26	87.3	12.7	Ausente <i>Absent</i>	Telógenos <i>Telogen</i>	Normal <i>Normal</i>	Normal <i>Normal</i>	Ausente <i>Absent</i>	Negativa <i>Negative</i>
IV-1	M	17	NR	NR	NR <i>NA</i>	NR <i>NA</i>	Normal <i>Normal</i>	NR <i>NA</i>	Ausente <i>Absent</i>	Negativa <i>Negative</i>
IV-2	F	12	87.4	12.6	Ausente <i>Absent</i>	Telógenos <i>Telogen</i>	Normal <i>Normal</i>	NR <i>NA</i>	Ausente <i>Absent</i>	Negativa <i>Negative</i>
IV-3	M	9	88.3	11.7	NR <i>NA</i>	NR <i>NA</i>	Normal <i>Normal</i>	NR <i>NA</i>	Ausente <i>Absent</i>	Negativa <i>Negative</i>
IV-4	M	6	75.0	25.0	NR <i>NA</i>	NR <i>NA</i>	Normal <i>Normal</i>	NR <i>NA</i>	Ausente <i>Absent</i>	Negativa <i>Negative</i>

MEV - Microscopia Eletrônica de Varredura / *SEM - Scanning Electron Microscopy*

MO - Microscopia Óptica / *OM - Optical Microscopy*

NR - Não realizado / *NA - Not accomplished*

patíveis com SCAF, e o exame oftalmológico foi normal.

Dos quatro indivíduos com alteração ocular, duas irmãs (casos III-21 e III-23) apresentaram características de SCAF e alterações oftalmológicas semelhantes. As pacientes apresentavam história de cabelos curtos na infância sem necessidade de cortes freqüentes. Ao exame, apresentavam cabelos curtos, principalmente na região frontoparietal e pilificação corporal normal. Os pêlos terminais do couro cabeludo desprendiam-se facilmente com leve tração. O tricograma mostrou fios anágenos com espessura uniforme, bulbos telógenos e bulbos anágenos distróficos (Quadro 1). Os testes da tração suave foram positivos com fios anágenos. No caso III-21, o tricograma mostrou 87,9% de fios anágenos, e a MO e MEV, a ausência das bainhas radiculares interna e externa com enrugamento da cutícula proximal ao bulbo (Figuras 2a e 2b), achados compatíveis com SCAF. No caso III-23, apesar do tricograma telógeno (20,9% de anágenos), a avaliação dos cabelos eliminados espontaneamente apresentou fios anágenos distróficos em forma de “rabo de camundongo”, e a MEV mostrou alterações canaliculares e bulbo anágeno distrófico, também sugestivos de SCAF. Ao exame oftalmológico, ambos os casos apresentaram distrofia macular com dispersão pigmentar em pólo posterior e coloboma na área macular.

Em dois irmãos (casos III-22 e III-24) encontraram-se as mesmas características de SCAF, porém os achados fundoscópicos foram diferentes daqueles relativos às irmãs afetadas ocularmente. Esses pacientes apresentavam história de pouco cabelo desde a infância, com crescimento irregular e raros cortes. Ao exame dermatológico constatou-se rarefação de cabelos na região frontoparietal (Figura 3a – caso III-24), com pêlos facilmente removidos do couro cabeludo e pilificação corporal diminuída. Os testes da tração suave foram positivos com fios anágenos. No caso III-22, o trico-

Of the four individuals with ocular alteration, two sisters (cases III-21 and III-23) presented similar ophthalmological alterations and features of LAHS. The patients presented a history of short hair in childhood without need for frequent cutting. On examination they presented short hair; mainly in the frontoparietal area and normal body hair. The terminal hairs of the scalp were easily plucked with gentle traction. The trichogram showed anagen shafts with a uniform thickness, and dystrophic telogen and anagen bulbs (Table 1). The gentle traction tests were positive with anagen hairs. In case III-21, the trichogram showed that 87.9% of the hair were anagen, and OM and SEM revealed an absence of internal and external radicular sheaths and ruffled cuticle proximal to the bulb (Figures 2a and 2b), findings compatible with LAHS. In case III-23, despite the telogen trichogram (20.9% anagen hair), the evaluation of spontaneously eliminated hair presented dystrophic anagen shafts with a “mouse tail” appearance, and SEM showed canalicular alterations and dystrophic anagen bulbs, also suggestive of LAHS. At ophthalmological exam, both cases presented macular dystrophy with pigmentary dispersion in the posterior pole and coloboma in the macular area.

In two siblings (cases III-22 and III-24) the same characteristics of LAHS were found, however the ophthalmologic findings were different from those relative to the sisters with ocular involvement. These patients presented a history of sparse hair since infancy, with irregular growth and rare haircuts. Dermatological exam showed rarefaction of the hair in the frontoparietal region (Figure 3a - case III-24), with hair easily plucked from the scalp and reduced body hair. The gentle traction tests were positive with anagen hairs. In case

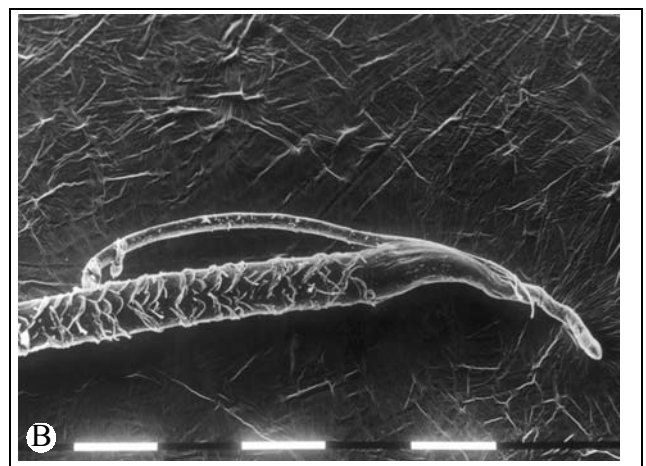
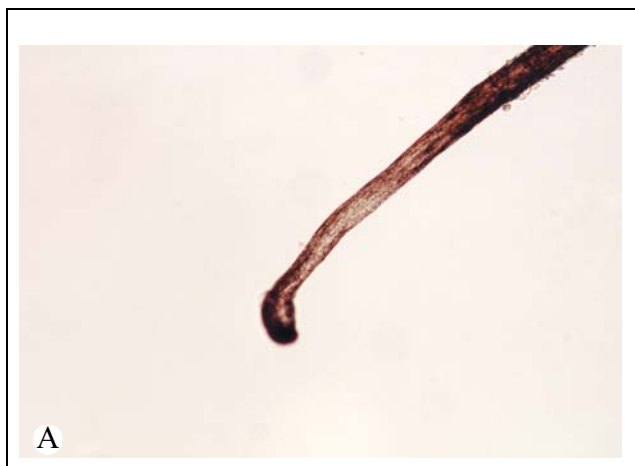

Figura 2 (caso III-21): 2a: Microscopia óptica (MO) de fio de cabelo com ausência de bainha radicular interna e externa e enrugamento da cutícula na porção proximal do bulbo 2b: Microscopia eletrônica de varredura (MEV) de fio de cabelo com ausência de bainha radicular interna e externa e com enrugamento da cutícula proximal ao bulbo; o pequeno fio acima é um artefato

Figure 2 (Case III-21): 2a: Optical microscopy (OM) of hair shaft without internal or external radicular sheath and with ruffled cuticle close to the bulb; 2b Scanning electron microscopy (SEM) of hair shaft without internal or external radicular sheath and with ruffled cuticle close to the bulb; the small thread above is an artifact.

grama mostrou 52,9% de fios anágenos, com bulbos telógenos de tamanho irregular e bulbos anágenos distróficos, e a MEV apresentou bulbo anágeno distrófico em forma de camundongo. No caso III-24, o tricograma tinha 64,43% de fios anágenos, e a análise dos cabelos eliminados espontaneamente mostrou bulbos telógenos e anágenos distróficos em forma de “anzol”. Na MEV evidenciaram-se as depressões canaliculares das hastes dos fios de cabelo (Figura 3b). Ao exame oftalmológico, em ambos os casos estavam presentes dispersões pigmentares em pólo posterior da retina, sem coloboma.

A caçula (caso III-25) era normal tanto no aspecto dermatológico quanto no oftalmológico. A MO e MEV dos fios de cabelo não apresentaram alterações e serviram como controle.

Os casos IV 1-4 apresentaram exame dermatológico e oftalmológico normais.

DISCUSSÃO

Não se encontram relatos entre a associação da SCAF e distrofia macular; parte deste trabalho com enfoque oftalmológico já foi publicada.⁶ O presente relato, de indivíduos fototipo V, com cabelo negróide e idade variando de 26 a 60 anos, difere em muito dos anteriores, em que predominaram indivíduos caucasianos, de cabelos loiros ou castanhos com idade variando de dois a nove anos.⁷ Poucos casos ocorreram em indivíduos de cabelos castanho-escuros⁸ ou adultos no período entre a segunda e a quarta década de vida.⁷ Este relato apresenta três indivíduos do sexo feminino e três do sexo masculino com SCAF. A análise do heredograma foi compatível com herança autossômica recessiva com expressão parcial no heterozigoto (v. Figura 1).

A característica fundamental da SCAF é a fácil retirada dos fios do couro cabeludo, de forma indolor e sem os

III-22, the trichogram showed 52.9% anagens, with irregularly sized telogen and dystrophic anagen bulbs, SEM revealed dystrophic anagen bulbs with a mouse tail aspect. In case III-24, the trichogram exhibited 64.43% of anagens, and analysis of the hair eliminated spontaneously showed dystrophic telogen and anagen bulbs with a “fishhook” appearance. SEM revealed canalicular depressions in the stems of the hair shafts (Figure 3b). Ophthalmological exam, in both cases, showed that pigmentary dispersion was present in the posterior pole of the retina, without coloboma.

The youngest child (Case III-25) was normal from both the dermatologic and ophthalmologic points of view. OM and SEM of the hair shafts did not reveal alterations and served as the control.

Cases IV 1-4 presented normal dermatological and ophthalmological exams.

DISCUSSION

No reports were found regarding an association between LAHS and macular dystrophy; part of this work with an ophthalmological focus has already been published.⁶ The present report on individuals with skin phototype V, Negroid hair, and age varying from 26 to 60 years differs considerably from previous reports, in which Caucasian individuals prevailed, with blond or brown hair and age varying from two to nine years.⁷ There were few cases among individuals with dark hazel hair⁸ or adults between the second to fourth decades of life.⁷ This report presented three female and three male individuals with LAHS. Analysis of the heredogram was compatible with autosomal recessive inheritance with partial expression in the heterozygote (see Figure 1).

The fundamental characteristic of this syndrome is that the hairs are easily plucked from the scalp, painlessly and

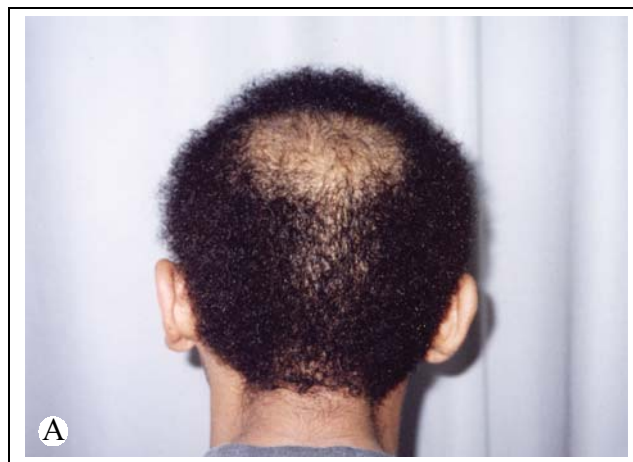


Figura 3 (caso III-24): 3a: Vista posterior de paciente com SCAF 3b: Microscopia eletrônica de varredura (MEV) do fio de cabelo com formação canalicular / Figure 3 (Case III-24): 3a: Posterior view of patient with LAHS 3b: Scanning electron microscopy (SEM) of hair shaft with canalicular formation.

quebrar. Utiliza-se para diagnóstico o teste de tração suave, quando habitualmente são obtidos fios telógenos. Nessa entidade, os cabelos anágenos destacam-se facilmente.^{2,8,9}

A maioria dos casos de SCAF relatados apresentou alterações dos fios de cabelos na MEV e MO. Fios anágenos distróficos foram observados em todos os indivíduos afetados do heredograma. A MEV mostrou depressões canaliculares longitudinais na haste do fio de cabelo, enrugamento da cutícula e variações no diâmetro da haste naqueles casos.^{2,3,7} Em alguns indivíduos com SCAF é possível observar fios anágenos distróficos em forma de “rabo de camundongo” ou “anzol”, como nos casos II-19, III-22, III-23 e III-24.¹⁰ Os cabelos normalmente eliminados estão todos na fase telógena, e a presença de fios anágenos normais ou distróficos é sugestiva de alterações no ciclo do cabelo. Os cabelos anágenos podem ser obtidos pelo teste de tração suave em indivíduos normais na percentagem de 61% nas crianças e apenas 2 % nos adultos, fato que corrobora a sugestão de SCAF em face desses achados em adultos.⁹

No tricograma (Quadro 1) encontra-se padrão anágeno, com a predominância de fios anágenos (de 60 a 84%) e fios telógenos em menor quantidade (de cinco a 33%). Fios anágenos distróficos estiveram presentes nos indivíduos II-19, III-21 e III-22 em pequena quantidade. Em outros indivíduos com o fenótipo da SCAF (caso III-20, III-23 e III-24) não se encontrou a presença de fios anágenos distróficos. O tricograma dos indivíduos com SCAF é predominantemente anágeno, em geral com até 2% de anágenos distróficos.⁷

Associações entre a SCAF e outras doenças são raras. Esta é a primeira descrição na literatura da associação entre SCAF e distrofia macular. O único relato de alteração ocular (coloboma) com SCAF foi feito por Murphy *et al.*¹¹

Os indivíduos do estudo com SCAF negaram quimioterapia, radioterapia ou ingestão de medicamentos que afetam o ciclo celular. Teste do suor, dentes e unhas foram normais, descartando a possibilidade da associação com a displasia ectodérmica.⁴ O diagnóstico diferencial com a alopecia areata foi clínico. Eflúvio telógeno foi descartado pelo exame dos cabelos obtidos por teste de tração suave com predomínio de anágenos. Em um dos afetados (caso III-23), apesar do tricograma telógeno, a presença de eliminação espontânea de cabelos anágenos foi característica da SCAF. A presença de cabelos anágenos nos fios eliminados espontaneamente é sempre anormal.¹² A evolução da SCAF tende à melhora progressiva com a idade, o cabelo torna-se mais longo, denso e pigmentado, embora a eliminação de anágenos persista.^{7,8}

Displasias ectodérmicas são distúrbios de desenvolvimento que geralmente afetam os tecidos de origem ectodérmica (pêlos, dentes e unhas), tendo a hereditariedade como um papel causal importante. Freire-Maia apresentou uma classificação das displasias ectodérmicas,¹³ em que as dividiu em dois grupos. O grupo A contém displasias com pelo menos dois dos quatro sinais: tricodisplasia (cabelos), defeitos dentários (dentes), oncodisplasia (unhas) e distúrbios do suor (glândulas sudoríparas). Afecções com um

without breakage. Diagnosis is made through the gentle traction test, when usually telogen hairs are obtained. In this entity the anagen hairs are easily plucked.^{2,8,9}

Most of the reported cases of LAHS presented alterations of the hairs under SEM and OM. Dystrophic anagen hairs were observed among all affected individuals of the heredogram. SEM showed longitudinal canalicular depressions in the stem of the hairs, ruffled cuticle and variations in the diameter of the stem in the cases affected.^{2,3,7} In some cases of LAHS it is possible to observe dystrophic anagen hairs with a “mouse tail” or “fishhook” aspect, as in individuals II-19, III-22, III-23 and III-24.¹⁰ Usually, the shafts eliminated are all in the telogen phase, and the presence of normal or dystrophic anagen hair is suggestive of disturbs in the hair cycle. Anagen hair can be obtained by gentle traction test in normal individuals, at a percentage of 61% in children and only 2% in adults, a fact which corroborates the suggestion of LAHS in view of these findings in adults.⁹

In the trichogram (Chart 1) an anagen pattern is found, predominantly with anagen hairs (60% to 84%) and to a lesser extent telogen hairs (5% to 33%). A small amount of dystrophic anagen hairs were present in individuals II-19, III-21 and III-22. In other individuals with the phenotype of LAHS (cases III-20, III-23 and III-24) dystrophic anagen hairs were not present. The trichogram of individuals with LAHS is predominantly anagen, in general with up to 2% dystrophic anagens.⁷

Associations between LAHS and other diseases are rare. This is the first description in the literature of an association between LAHS and macular dystrophy. The only report of ocular alteration (coloboma) with LAHS was by Murphy *et al.*¹¹

The individuals of the study, which presented LAHS, denied chemotherapy, radiotherapy or the use of medications that affect the cellular cycle. Sweat test, teeth and nails were normal, thereby discarding the possibility of an association with ectodermic dysplasia.⁴ The differential diagnosis with alopecia areata was clinical. Telogen effluvium was discarded after the evaluation of the hair obtained by gentle traction test with a prevalence of anagens. In one of the affected individuals (III-23), despite the telogen trichogram, the presence of spontaneous elimination of anagen hair was characteristic of LAHS. The presence of anagens among the spontaneously eliminated shafts is always abnormal.¹² The course of LAHS tends to a progressive improvement with age, when the hair becomes longer, denser and more pigmented, although the elimination of anagen hair persists.^{7,8}

Ectodermic dysplasias are developmental disorders that usually affect the tissue of ectodermal origin (hair, teeth and nails), for which heredity has an important causal role. Freire-Maia has proposed a classification of ectodermal dysplasias,¹³ which divides them into two groups. Group A comprises dysplasias with at least two of the four signs: trichodysplasia (hair), dental defects (teeth), onychodysplasia (nails) and disturbances of the perspiration (sudoriparous glands). Diseases with just one of these four

desses quatro sinais e associadas a um sinal de outra estrutura de origem ectodérmica são classificadas dentro do grupo B, menor do que o A.¹⁴ A distrofia macular associada à SCAF encontra-se no grupo B das displasias ectodérmicas (associação entre cabelo e retina).¹⁵ □

signs and associated to a sign of another structure with ectodermal origin are classified as group B, which is smaller than group A.¹⁴ Macular dystrophy associated to LAHS belongs to group B of the ectodermic dysplasias (association between hair and retina).¹⁵ □

REFERÊNCIAS / REFERENCES

- Nödl F, Zaun H, Zinn KH. Gesteigerte Epilierbarkeit von Anagenhaaren bei Kindern als Folge eines Reifungsdefekts der Follikel mit gestörter Verhaftung von Haarshaft and Wurzelscheiden. Das Phanomen der leicht ausziehbaren Haare. Aktuelle Dermatologie. 1986;12:55-7.
- Li VW, Baden HP, Kvedar JC. Loose anagen syndrome and loose anagen hair. J Cutan Pathol. 1996;23(3):288-92.
- Baden HP, Kvedar JC, Magro CM. Loose anagen hair as a cause of hereditary hair loss in children. Arch Dermatol. 1992;28:1349-53.
- Azón-Masoliver A, Ferrando J. Loose anagen hair in hypohidrotic ectodermal dysplasia. Pediatric Dermatol. 1996;13:29-32.
- Deutman AF, apud Cavender JC, Al E. Hereditary macular dystrophies. In: Tasman W, Jaeger EA, editors. Duane's Clinical ophthalmology. Philadelphia: J.B. Lippincott Company; 1990. p.1-29.
- Sato MT, Marzagão R, Graff C et al. Descrição de nova distrofia macular associada à síndrome dos cabelos anágenos frouxos. Arq Bras Oftalmol. 2002;65(2):249-56.
- Price VH, Gummer CL. Loose anagen syndrome. J Am Acad Dermatol 1989;20:249-56.
- O'donnell BP, Sperling LC, James WD. Loose anagen hair syndrome. Int J Dermatol. 1992;31:107-9.
- Olsen EA, Bettencourt MS, Coté N. The presence of loose anagen hairs obtained by hair pull in the normal population. J Invest Dermatol. 1999;4:258-60.
- Pereira JM. O tricograma: parte I- significado e método de realização. An Bras Dermatol. 1993;68(3):145-52.
- Murphy MF, McGinnity FG, Allen GE. New familial association between coloboma and loose anagen syndrome. Clin Genet. 1995;47:214-6.
- Pereira JM. Análise dos cabelos eliminados espontaneamente. An Bras Dermatol. 1996;71(6):517-24.
- Freire-Maia N. Ectodermal dysplasias. Hum Hered. 1971;21(4):309-12.
- Freire-Maia N, Pinheiro M. Definitions and classifications. In: Freire-Maia N, Pinheiro M, editors. Ectodermal dysplasias: a clinical and genetic study. New York: Alan Riss; 1984. p.5-25.
- Sato MT, Marzagão R, Pagnan NAB, Freire-Maia N, Moreira Júnior CA. Distrofia retiniana com onda rápida escotópica (DRORE) associada à síndrome dos cabelos anágenos frouxos (SCAF). Parte II: Genética. Arq Bras Oftalmol. 2004;67(4):621-30.

ENDEREÇO PARA CORRESPONDÊNCIA: / MAILING ADDRESS:

Mário Teruo Sato
 Av. Winston Churchill, 1323
 81130-000 Curitiba PR
 Tel./Fax: (41)247-2126
 E-mail: mariots@super.com.br